

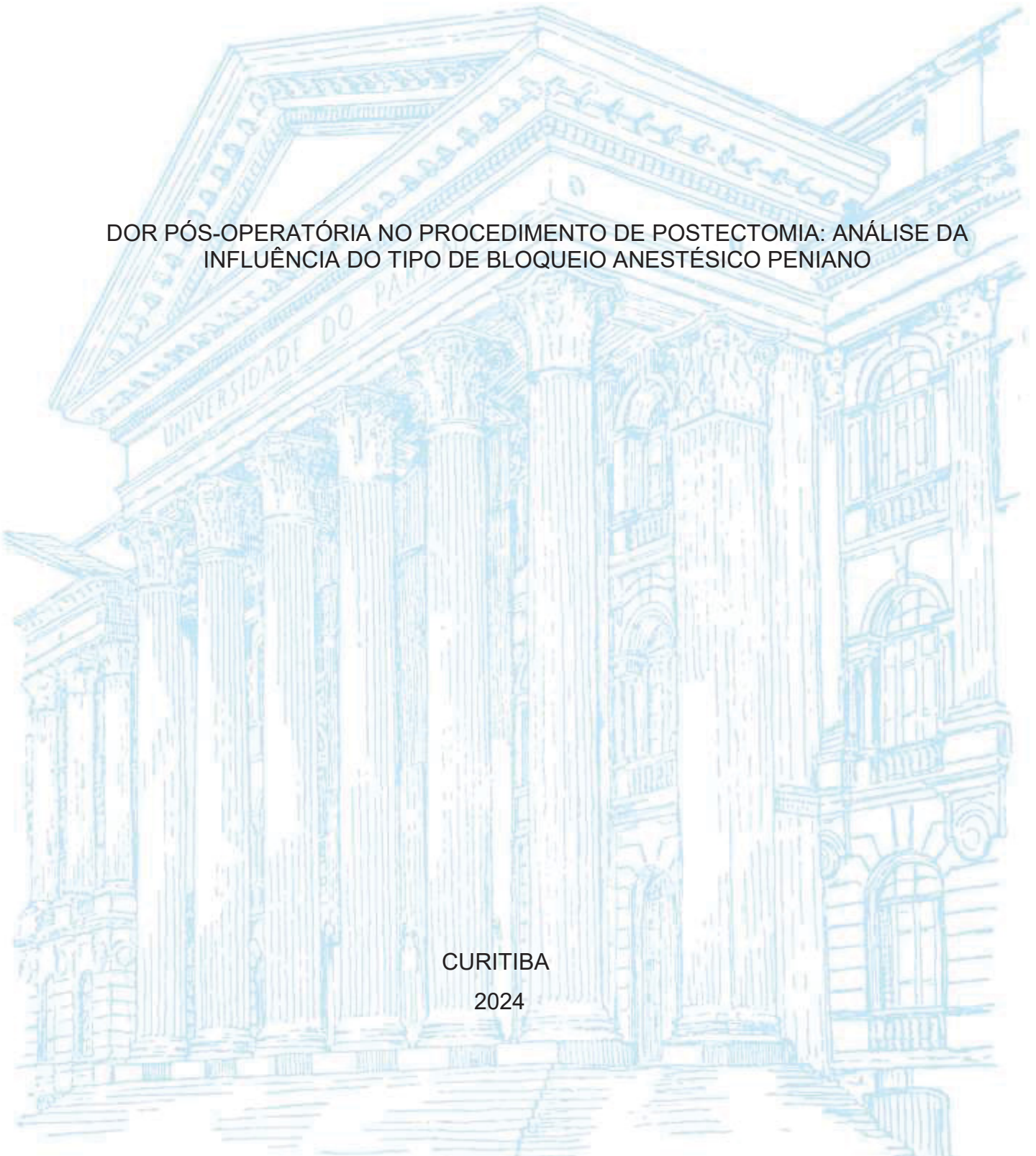
UNIVERSIDADE FEDERAL DO PARANÁ

ISABELA PICOLOTTO MORAES

DOR PÓS-OPERATÓRIA NO PROCEDIMENTO DE POSTECTOMIA: ANÁLISE DA  
INFLUÊNCIA DO TIPO DE BLOQUEIO ANESTÉSICO PENIANO

CURITIBA

2024



ISABELA PICOLOTTO MORAES

DOR PÓS-OPERATÓRIA NO PROCEDIMENTO DE POSTECTOMIA:  
ANÁLISE DA INFLUÊNCIA DO TIPO DE BLOQUEIO ANESTÉSICO PENIANO

Dissertação apresentada ao curso de Pós-Graduação em Clínica Cirúrgica da Universidade Federal do Paraná, como requisito parcial à obtenção do título de Mestre.

Setor Ciências da Saúde.

Orientador: Prof. Dr. Rogério de Fraga

Coorientador: Profa. Dra. Camila Girardi

Fachin

CURITIBA

2024

M827 Moraes, Isabela Picolotto  
Dor pós-operatória no procedimento de postectomia:  
análise da influência do tipo de bloqueio anestésico peniano  
[recurso eletrônico] / Isabela Picolotto Moraes. – Curitiba, 2024.

Dissertação (mestrado) – Programa de Pós-Graduação em  
Clínica Cirúrgica. Setor de Ciências da Saúde. Universidade  
Federal do Paraná.

Orientador: Prof. Dr. Rogério de Fraga

Coorientador: Profa. Dra. Camila Girardi Fachin

1. Fimose. 2. Circuncisão masculina. 3. Dor pós-operatória.  
I. Fraga, Rogério de. II. Fachin, Camila Girardi. III. Programa de  
Pós-Graduação em Clínica Cirúrgica. Setor de Ciências da Saúde.  
Universidade Federal do Paraná. IV. Título.

NLM: JJ170

## TERMO DE APROVAÇÃO



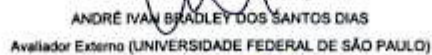
MINISTÉRIO DA EDUCAÇÃO  
SETOR DE CIÊNCIAS DA SAÚDE  
UNIVERSIDADE FEDERAL DO PARANÁ  
PRÓ-REITORIA DE PESQUISA E PÓS-GRADUAÇÃO  
PROGRAMA DE PÓS-GRADUAÇÃO MEDICINA (CLÍNICA  
CIRÚRGICA) - 40001016018P0

### TERMO DE APROVAÇÃO

Os membros da Banca Examinadora designada pelo Colegiado do Programa de Pós-Graduação MEDICINA (CLÍNICA CIRÚRGICA) da Universidade Federal do Paraná foram convocados para realizar a arguição da dissertação de Mestrado de ISABELA PICOLOTTO MORAES intitulada: **DOR PÓS-OPERATÓRIA NO PROCEDIMENTO DE POSTECTOMIA: ANÁLISE DA INFLUÊNCIA DO TIPO DE BLOQUEIO ANESTÉSICO PENIANO**, sob orientação do Prof. Dr. ROGERIO DE FRAGA, que após terem inquirido a aluna e realizada a avaliação do trabalho, são de parecer pela sua aprovação no rito de defesa. A outorga do título de mestra está sujeita à homologação pelo colegiado, ao atendimento de todas as indicações e correções solicitadas pela banca e ao pleno atendimento das demandas regimentais do Programa de Pós-Graduação.

CURITIBA, 26 de Setembro de 2024.

  
ROGERIO DE FRAGA  
Presidente da Banca Examinadora

  
ANDRÉ IVAN BRADLEY DOS SANTOS DIAS  
Avaliador Externo (UNIVERSIDADE FEDERAL DE SÃO PAULO)

  
ROHNELT MACHADO DE OLIVEIRA  
Avaliador Externo (UNIVERSIDADE FEDERAL DO PARANÁ)

## AGRADECIMENTOS

“Pouco conhecimento faz com que as pessoas se sintam orgulhosas. Muito conhecimento, que se sintam humildes.”

(Leonardo da Vinci.)

À Prof<sup>a</sup>. Dra. Camila Girardi Fachin, por ser exemplo de dedicação e resiliência, pelo apoio incondicional, pela amizade de grande valia e pela orientação. Ao Prof. Dr. Rogério de Fraga, pelo apoio científico e pela confiança. Ao Prof. Dr. André Ivan Bradley dos Santos, pelo incentivo à busca do conhecimento e por acender a inquietação científica em meu ser. Aos alunos e residentes que auxiliaram na coleta dos dados, principalmente meu braço direito Flávia. Ao meu marido, Kauê, e à minha filha, Zoe, pela compreensão, torcida e apoio infinitos. Vocês são a luz da minha trajetória. A todos os familiares e pacientes que integraram a pesquisa. A todas as mulheres pioneiras que vieram antes de mim em busca de igualdade e equidade e possibilitaram a valorização e ascensão das mulheres na ciência.

## RESUMO

Avaliar e comparar a efetividade do bloqueio anestésico para cirurgia de postectomia utilizando a técnica convencional e com auxílio ultrassonográfico. Estudo prospectivo e randomizado com pacientes submetidos à postectomia no período de 01/02/2020 a 01/06/2024. Os pacientes foram randomizados para a técnica cirúrgica (convencional e Plastibell®) e para a técnica anestésica (convencional e com auxílio de ultrassom), com a técnica cirúrgica e anestésica revelada no centro cirúrgico. Foram randomizados 60 pacientes aleatoriamente. Os dados foram randomizados utilizando o software Microsoft Excel 2017. Para garantir a aleatoriedade, foi aplicada a função RAND(), que gera números pseudoaleatórios uniformemente distribuídos entre 0 e 1. Os dados foram organizados em uma planilha, e a função RAND() foi utilizada em uma coluna adicional para atribuir um valor aleatório a cada entrada. Em seguida, os valores foram ordenados de acordo com a coluna contendo os números aleatórios gerados. Este método assegura uma distribuição aleatória dos dados para as análises subsequentes. Variáveis como a necessidade de medicação suplementar na recuperação anestésica, necessidade de uso de analgésico via oral em domicílio (avaliada no primeiro retorno ambulatorial), questionário de avaliação subjetiva da dor aplicado 1 hora após o procedimento e no momento do retorno ambulatorial, além de parâmetros clínicos para analisar a efetividade do bloqueio anestésico, como a variação da frequência cardíaca no momento de maior estímulo algico do ato cirúrgico e a presença de mobilização do paciente, foram analisadas e categorizadas. Todos os pacientes foram submetidos ao mesmo procedimento anestésico, com anestesia geral inalatória e bloqueio anestésico peniano guiado por ultrassom ou por técnica convencional. A dor pré-alta foi significativamente maior em pacientes menores de 5 anos. O bloqueio convencional apresentou um tempo significativamente menor quando comparado ao guiado por ultrassom. Apenas a técnica convencional apresentou complicações imediatas (hematoma). Houve tendência de maior índice de sucesso do bloqueio guiado por ultrassom quando avaliada a necessidade de opioide, aumento da frequência cardíaca e mobilização durante o ato cirúrgico. Em consonância com os dados previamente reportados na literatura, nossos resultados não revelaram disparidades significativas em relação à percepção de dor ao comparar diferentes anestésias no procedimento de postectomia, validando o uso do bloqueio ultrassonográfico quando comparado à técnica padrão ouro utilizada atualmente com o benefício de menor probabilidade de complicações.

**Palavras-chave:** Fimose, Plastibell®, Circuncisão, Dor pós-operatória.

## ABSTRACT

Postectomy is one of the most commonly performed surgical procedures worldwide, with indications ranging from medical to cultural-religious contexts. In recent years, there have been innovations in both surgical and anesthetic techniques, such as the use of the Plastibell® device and ultrasound-guided penile nerve block, aimed at reducing surgical time and associated complications. This study aims to evaluate postoperative pain in patients undergoing postectomy, comparing classic penile nerve block with ultrasound-guided block. This is a prospective, randomized study involving patients who underwent elective postectomy. Surgical and anesthetic techniques were randomly assigned, and patients were assessed for physiological and subjective pain parameters, as well as the use of analgesics. Variables analyzed included the need for supplementary medication, responses to a subjective pain questionnaire, variations in heart rate, movements during surgery indicative of pain, and the use of oral analgesics during the postoperative period until the outpatient follow-up. All patients received inhalation general anesthesia and penile nerve block with a local anesthetic solution. Statistical analysis also considered differences between age groups, with the sample subdivided into patients up to 5 years old and those older than 5 years. Pain reported before hospital discharge was significantly higher in patients under 5 years of age. The conventional block had a shorter duration compared to the ultrasound-guided block. Immediate complications, such as hematoma, occurred only with the conventional technique. The ultrasound-guided block showed a trend towards greater success, especially in terms of reduced need for opioids, less increase in heart rate, and less movement during surgery. In line with existing literature data, our results indicate that there are no significant differences in pain perception when comparing the two anesthetic techniques for postectomy. This validates the use of ultrasound-guided block as an effective alternative to the current gold standard technique.

**Keywords:** Phimosis, Plastibell®, Circumcision, Postoperative pain, Ultrasound.

## SUMÁRIO

|   |    |
|---|----|
| 1. INTRODUÇÃO .....                             | 09 |
| 2. DISCUSSÃO DA LITERATURA.....                 | 10 |
| 2.1.História .....                              | 10 |
| 2.2.Fisiopatologia e Indicações .....           | 10 |
| 2.3.Técnicas de Tratamento .....                | 11 |
| 2.4.Complicações .....                          | 12 |
| 2.5.Anatomia dos Nervos da Região Peniana ..... | 13 |
| 2.6.Técnicas de Bloqueio Anestésico .....       | 14 |
| 2.7.Análise da Dor em Pediatria .....           | 15 |
| 2.8. Objetivo .....                             | 16 |
| 3. MATERIAL E MÉTODOS .....                     | 18 |
| 3.1.Grupos .....                                | 18 |
| 3.2.Técnica Operatória .....                    | 19 |
| 3.3.Técnica Anestésica .....                    | 20 |
| 3.4.Critérios de Inclusão e Exclusão .....      | 21 |
| 3.5. Variáveis Analisadas .....                 | 22 |
| 4. ARTIGO CIENTÍFICO .....                      | 23 |
| 5. CONCLUSÃO .....                              | 23 |
| REFERÊNCIAS .....                               | 25 |
| APÊNDICE 1 – ARTIGO COMPLETO .....              | 26 |
| ANEXO PARECER CONSUBSTANCIADO.....              | 27 |

## INTRODUÇÃO

A postectomia, em nosso meio, difere em alguns aspectos da circuncisão, amplamente praticada em países com cultura judaica. Nos casos de indicação religiosa, o procedimento deve ser realizado prioritariamente no oitavo dia de vida do neonato, com exérese completa do excedente de pele, haja ou não anel estenosante, sendo denominado circuncisão (1). A postectomia por indicação médica, em casos de presença de fimose propriamente dita, caracterizada por anel fibrótico que impede a exposição completa da glândula, pode ser indicada devido a infecções urinárias de repetição, presença de balanopostites ou até mesmo por dificuldade de higienização. A realização do procedimento consiste na tentativa de retirar apenas o excedente de pele e mucosa, mantendo o aspecto estético e discreta cobertura da glândula pelo prepúcio remanescente (2).

Independentemente da quantidade de prepúcio remanescente após o ato cirúrgico, a cirurgia peniana para retirada do excesso de prepúcio ainda é, hoje, a cirurgia mais realizada em todo o mundo (1, 2). Muito já se discutiu sobre suas indicações e contraindicações, benefícios e malefícios, além dos aspectos estéticos e até mesmo religiosos associados a este procedimento de origem milenar, com os primeiros relatos datando do Egito Antigo, há mais de cinco mil anos (3).

Com o advento da modernidade, novas técnicas cirúrgicas e anestésicas vêm surgindo com o intuito de diminuir a morbidade e o tempo de duração do procedimento. O surgimento do dispositivo plástico para auxílio na realização da postectomia, denominado Plastibell®, em 1956 (2), teve como objetivo principal diminuir o tempo intraoperatório. No entanto, traz consigo a necessidade da presença de um corpo estranho alojado na glândula por um período variável de sete a quinze dias (1), até sua queda espontânea, após necrose e cicatrização por segunda intenção da junção pele-mucosa (3).

O uso do ultrassom para auxílio nas técnicas de bloqueio anestésico se consolidou no ambiente da cirurgia pediátrica (4), levando a bloqueios mais precisos e ao uso de menor volume de anestésico local, o que diminui os riscos de intoxicação. Contudo, quando se trata do bloqueio do nervo dorsal do pênis auxiliado por ecografia, há

poucos estudos, sendo nenhum randomizado prospectivo com comparação das técnicas para adequada validação científica, sendo portanto, este o principal objetivo do presente trabalho (5). O bloqueio do nervo dorsal peniano pode ser realizado de forma tradicional, pela punção dupla na base do pênis, em direção posterolateral, às dez e às duas horas até a sensação tátil de perfuração da fáscia (2), por punção única suprapúbica ou guiado por ultrassonografia, técnica descrita pela primeira vez em 2007 (5).

## **2. DISCUSSÃO DA LITERATURA**

### **2.1 HISTÓRIA**

Primeiramente descrita em papiros no Antigo Egito, a circuncisão perpassa entre mitos e indicações reais, permanecendo até os dias atuais como a cirurgia mais realizada diariamente no mundo. (1,2) Na cultura islâmica, sua realização ocorre no oitavo dia de vida, sendo considerada uma das formas de identificação para o acesso ao céu. O judaísmo adota a circuncisão como uma obrigação em forma de lei religiosa, conforme a "Lei dada a Moisés (Levítico 12:2–3)", marcando o rito de passagem da infância para a puberdade. Inicialmente realizada por líderes religiosos e sem técnica asséptica adequada, acredita-se que atualmente cerca de 70% dos homens sejam circuncisados. (3)

É necessário valorizar a história deste procedimento, inicialmente descrito como uma aliança entre Deus e o homem, já que os relatos e descrições figuram como os primeiros registros cirúrgicos do mundo, despertando o interesse e a evolução da medicina. (1)

Atualmente, a realização da postectomia no oitavo dia de vida encontra dificuldades relacionadas ao consentimento e à percepção de mutilação; contudo, ainda é praticada em alguns países. As indicações clínicas para a realização do procedimento, no entanto, já são bem definidas pela literatura.

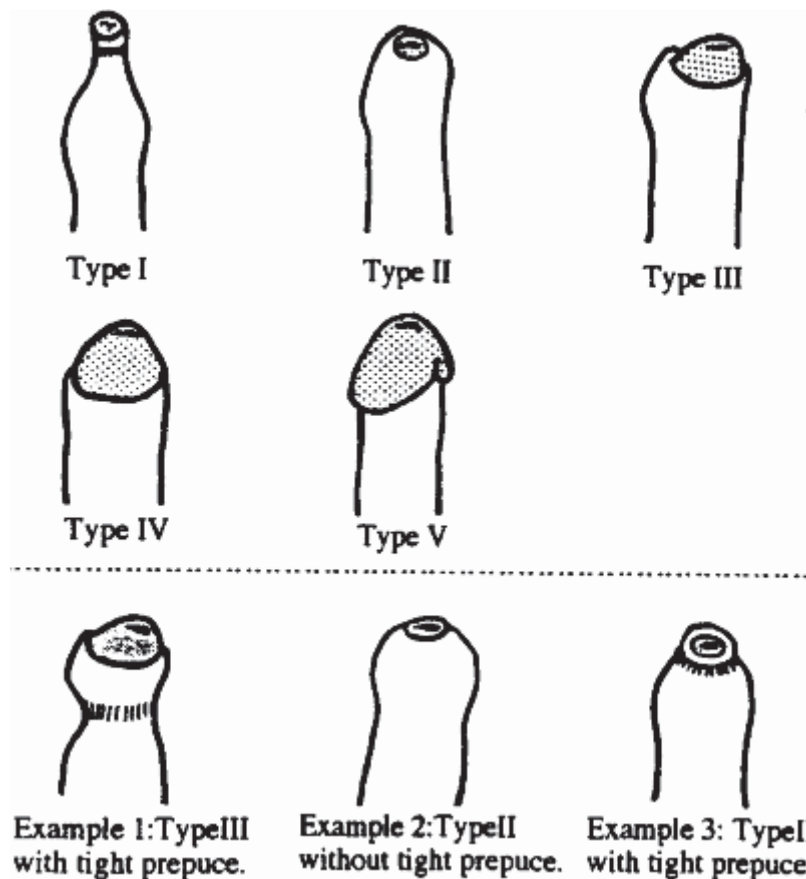
### **2.2. FISIOPATOLOGIA DA FIMOSE E SUAS INDICAÇÕES**

O desenvolvimento do prepúcio tem início no final do primeiro trimestre de gestação, completando-se ao final do quinto mês (6). Sua função é proteger a glândula, uma região de maior concentração de receptores nociceptivos e, portanto, de maior sensibilidade, contra as fezes e amônia das fraldas, traumas, além de fornecer pele suficiente no momento da ereção. O epitélio glandular da glândula e o epitélio interno do prepúcio se fundem após a formação completa, e sua separação inicia-se ainda

intraútero, mas é caracteristicamente incompleta ao nascimento. Nos recém-nascidos, apenas 4% dos prepúcios são completamente retráteis. Com o crescimento, a ação dos fibroblastos diminui a adesão, levando ao descolamento espontâneo e à completa exposição da glândula em 20% dos casos aos 6 meses de idade (2). Durante esse período, é comum a saída de secreção composta pela descamação das células e fluidos produzidos pela glândula, denominada esmegma.(7)

Antigamente, acreditava-se que a tração forçada em consultório ou mesmo em domicílio levava à abertura prepucial, eliminando a necessidade de cirurgia. Contudo, muitas vezes ocorre o contrário: a tração forçada repetida do prepúcio provoca lesões cutaneomucosas que cicatrizam por meio da produção de matriz cartilaginosa pelos fibroblastos, levando à fibrose do anel prepucial e transformando a fimose fisiológica em fimose secundária, geralmente diagnosticada mais tardiamente do que a primária. (8)

Kayaba et al. realizou a classificação das fimoses com base na exposição da glândula, utilizada até hoje para definir a necessidade de cirurgia, essa classificação extratifica em graus de I a IV, sendo grau I a impossibilidade de visualização de qualquer parte da glândula e grau IV a exposição completa da mesma (Figura 1). (9)



**Figura 1 - Classificação de Kayaba. Fonte: Kayaba et al., 1996**

A indicação cultural de postectomia continua sendo a principal em todo o mundo. Em nosso meio, cerca de 15 a 20% das consultas em consultórios de urologia pediátrica têm como queixa principal a fimose (6,8). Em alguns casos, há apenas excesso de prepúcio, sem anel fibrótico identificado, cabendo ao cirurgião explicar os riscos e benefícios aos pais e optar pela realização da cirurgia por indicação estética ou até mesmo higiênica.(10)

A postectomia tem como indicações bem definidas e consensuais a impossibilidade de exposição da glândula devido ao anel fibrótico, associada a infecções urinárias, balanopostites ou episódios de parafimose.(2,6,8) O diagnóstico de balanite xerótica e a presença de malformações do trato geniturinário são indicações estabelecidas para a retirada completa do prepúcio, reduzindo assim a possibilidade de re-estenose e de colonização do prepúcio associada a infecções do trato urinário. São contraindicações absolutas a presença de hipospádias, epispádias ou outras malformações penianas congênitas que necessitem de avaliação pormenorizada (8), pela possibilidade de realização de autoenxertos utilizando o prepúcio como tecido nativo para tal.(11)

Diversos estudos demonstraram os benefícios da cirurgia na diminuição das taxas de infecções urinárias de repetição, na redução da incidência de câncer de pênis, e na redução da transmissão de doenças sexualmente transmissíveis, entre elas o papilomavírus humano, conseqüentemente reduzindo também a incidência de câncer de colo de útero nas parceiras de indivíduos postectomizados (2, 4, 7, 8). Segundo um estudo realizado pela Organização Mundial da Saúde em 2008, a circuncisão masculina reduziu inclusive a transmissão do vírus HIV em países africanos (12).

### **2.3. TÉCNICAS DE TRATAMENTO**

Historicamente realizada de maneira arcaica e sem preocupações estéticas, a técnica de postectomia convencional sofreu modificações ao longo dos anos até chegar à técnica descrita e utilizada atualmente. Esta consiste na retirada, após cuidadosa demarcação do anel constritivo, seguida de uma meticulosa reconstrução, preservando o aspecto estético com a melhor semelhança possível ao pênis sem cirurgia prévia (6). Todos os cuidados com assepsia e antisepsia devem ser

observados, pois infecções pós-procedimento podem resultar em desfechos catastróficos. Na técnica clássica, o prepúcio redundante é retraído até a exposição completa da glândula. Em seguida, realiza-se a frenectomia e, de maneira visual, define-se e excisa-se o excesso de pele. Após isso, é realizada hemostasia rigorosa, habitualmente com eletrocautério, seguida da sutura das bordas de pele e mucosa com fio absorvível, de forma contínua subdérmica ou com pontos simples separados, a depender da escolha do cirurgião (11).

Com o intuito de diminuir o tempo intraoperatório e melhorar o resultado estético, em 1956 foi lançado o dispositivo plástico denominado **Plastibell®**, composto por um anel de acrílico transparente com ranhura dorsal e fio inabsorvível forte para a realização do nó hemostático. Seu uso foi difundido pela facilidade de manuseio e pela pequena curva de aprendizado. A técnica consiste em retração do prepúcio e exposição da glândula, realização da frenectomia e escolha do diâmetro do anel, baseando-se no diâmetro da glândula. Após isso, suspende-se o excedente de pele e aloca-se o anel internamente ao prepúcio ao redor da glândula, realiza-se o nó ao redor do dispositivo plástico com fio inabsorvível e resseca-se o excedente distal de pele (2, 13).

Outras técnicas cirúrgicas são descritas, como a postoplastia, na qual é realizada apenas incisão dorsal no anel fibrótico sem ressecção do excedente de pele, técnica aplicada especialmente nos casos de parafimose com difícil redução da glândula. Também foram descritos outros dispositivos, como o clampe de Gomco® e Mogen®, cujo uso é menos difundido devido à facilidade dos outros métodos (13).

Nos casos em que não há visualização de um anel estenótico claro, Impelizzeri et al. (14) descreveu o uso da prepucioplastia como técnica segura e rápida, onde é realizada apenas a incisão dorsal após a frenectomia, semelhante à postoplastia previamente descrita, porém realizada apenas com lidocaína tópica, sem necessidade de anestesia geral.

O uso de pomadas de corticoide, podendo ou não ser associadas a outros agentes como colagenase, também tem seu papel no tratamento da fimose. Alguns estudos demonstraram eficácia com o uso diário de pomada na região estenótica, principalmente até os dois anos de idade, quando ainda não houve epitelização completa da transição epiderme-mucosa (16).

Quanto à conduta expectante, até os seis anos de idade o prepúcio é elástico e pode ser retraído, teoricamente permitindo a possibilidade de terapêutica conservadora. Contudo, deve-se considerar a possibilidade de não adesão devido à duração do

tratamento e à dificuldade de aplicação correta da medicação. Nos casos em que o tratamento clínico é utilizado, o paciente deve ser acompanhado de perto, devido à possibilidade de re-estenose caso a retração prepucial não seja feita diariamente (12). Em casos de parafimose, quando há constrição dolorosa da glândula peniana após retração do prepúcio, impossibilitando o retorno da glândula à sua posição anatômica habitual, ou em casos de balanopostite de repetição, quando ocorre inflamação superficial ou infecção da glândula, o tratamento cirúrgico é imperativo, não havendo espaço para a terapia conservadora. (2)

O tempo operatório é um ponto de grande discussão entre os especialistas. Alguns defendem que, com a experiência, a diferença de tempo entre as duas técnicas mais difundidas (convencional e Plastibell®) torna-se insignificante, enquanto outros acreditam que, com a técnica Plastibell®, o tempo operatório é muito menor, favorecendo o atendimento de maior número de pacientes. Devido aos dados confiáveis serem escassos na literatura, optou-se por também avaliar essa questão no presente trabalho.

## 2.4. COMPLICAÇÕES

A complicação mais comum do procedimento cirúrgico é o sangramento (2, 3, 4), tanto na técnica convencional quanto **Plastibell®**. Estudos retrospectivos demonstram uma incidência de sangramento de até 1%. Segundo Talini et al., a taxa de complicações foi maior em pacientes que utilizaram o **Plastibell®**, sendo 81,2% das complicações necessitando de reoperação. Esse dado é consistente com a literatura mundial, que relata a incidência de sangramento como complicação entre 2,5% e 4% (4, 11, 13). Edema, infecção do sítio cirúrgico e excesso de pele são complicações descritas em ambas as técnicas. A retenção do anel, causando constrição da glândula, é uma complicação descrita com o uso do **Plastibell®**, especialmente quando o anel é escolhido em um tamanho maior que o diâmetro da glândula, necessitando cirurgia emergencial (13). A reestenose é mais comum nos casos de postectomia clássica, principalmente quando os cuidadores não aderem à higiene adequada no período pós-operatório.

Complicações mais graves são raras, sendo a mais comum a reestenose do prepúcio e a estenose do meato uretral. Há descrições na literatura de complicações catastróficas, como amputação e gangrena da glândula (17).

Em nosso meio, não há uma preferência clara dos pais pela técnica a ser realizada, devido a fatores culturais e à possibilidade de retornos e contato imediato com o médico cirurgião responsável. Contudo, em outras realidades, como descrito por Ekwunife et al. na Nigéria, a preferência pelo **Plastibell®** é clara, sendo a escolha em 84% dos casos, devido à facilidade e rapidez do procedimento. Alguns estudos também demonstram um melhor aspecto estético com o uso do **Plastibell®**, devido à linha de transição pele-mucosa causada pela isquemia, que é quase imperceptível a olho nu (18).

De toda forma, os cuidados higiênicos no pós-operatório são extremamente relevantes para o sucesso da cirurgia. A limpeza e retração do prepúcio para higiene da glândula nos primeiros dias após o procedimento evitam a formação de aderências firmes, que podem resultar em reestenose. Por se tratar de um procedimento limpo, não é indicada a utilização de profilaxia antibiótica na indução anestésica de rotina, exceto em casos de balanopostite evidente. Da mesma forma, a literatura reforça a desnecessidade de antibioticoterapia tópica ou via oral no seguimento pós-operatório, embora essa prática ainda seja comum em alguns locais. (19)

## **2.5 ANATOMIA DOS NERVOS DA REGIÃO PENIANA**

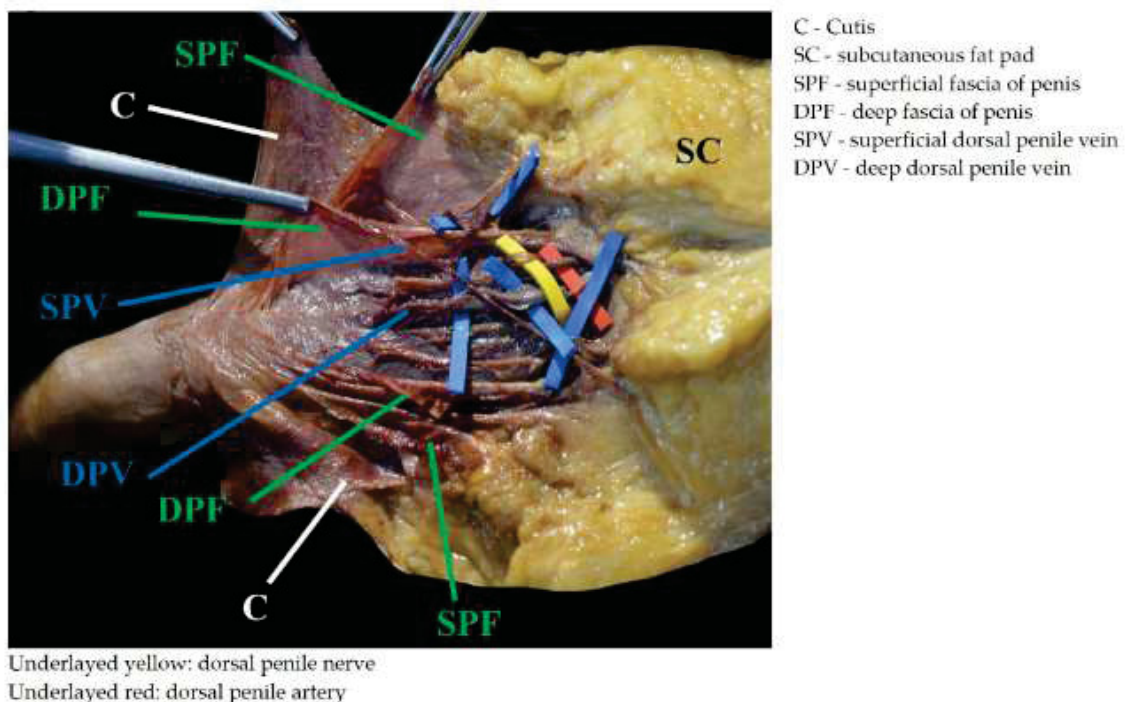
O pênis é um órgão ricamente vascularizado e complexamente inervado, contendo fibras de nervos somáticos e sensitivos que asseguram sua funcionalidade, incluindo o enrijecimento durante a ereção e a sensibilidade necessária para a ejaculação. Além disso, o pênis recebe inervação motora, responsável pela contração dos músculos isquiocavernoso e bulboesponjoso.

A inervação somato-motora é responsável pela condução da dor. As fibras nervosas originam-se no núcleo de Onuf, localizado na parte anterior do corno anterior da medula espinhal sacral, entre a segunda e a quarta vértebra sacral. Esses ramos nervosos seguem pelos nervos sacrais e pelo nervo pudendo. (20) O nervo pudendo se origina na cavidade pélvica a partir do plexo sacral, sendo um nervo misto. Ele se exterioriza da cavidade pelo forame isquiático maior e, posteriormente, entra no forame obturatório, seguindo pelo canal do pudendo (canal de Alcock). Ao longo de

seu trajeto, o nervo podendo se dividir em nervo retal inferior e nervo dorsal do pênis, sendo este último o principal nervo sensitivo do pênis, responsável por fornecer sensibilidade à pele do pênis, ao prepúcio e às glândulas penianas. Devido a essa função, o nervo dorsal do pênis é o principal alvo a ser bloqueado durante procedimentos cirúrgicos. (21)

Logo após sair do canal do pudendo, o nervo pudendo dá origem ao nervo perineal, que fornece ramos superficiais responsáveis pela sensibilidade da bolsa escrotal e da base da pele do pênis.

Zadrazil et al. realizou a dissecação de três cadáveres frescos para melhor compreender a anatomia neural dessa região (Figura 2). As camadas dissecadas mostraram que a fáscia de Scarpa continua na região pudenda e perineal como a fáscia superficial de Colles, que se funde à fáscia profunda (Camper) para formar a fáscia peniana. Abaixo dessas camadas encontra-se a fáscia de Buck, e no espaço formado entre elas localizam-se a artéria, a veia e o nervo dorsal do pênis. (22)



**Figura 2 - Estruturas anatômicas**  
 Fonte: Zadrazil et al, 2024.

Dado o detalhamento anatômico, a visualização ultrassonográfica da artéria e veia dorsal do pênis é amplamente utilizada para identificar o espaço adequado e, por

inferência, realizar o bloqueio anestésico. (23) No entanto, os primeiros ramos do nervo pudendo, que são responsáveis pela inervação do freio peniano, podem não ser completamente bloqueados podendo resultar em falha do bloqueio anestésico e dor no pós-operatório, a utilização da abordagem ventral em plano descrita pelo presente estudo, possui o objetivo de abordagem também destes nervos diminuindo a falha do bloqueio.

## 2.6 TÉCNICAS DE BLOQUEIO ANESTÉSICO

A anestesia geral é essencial para a realização do procedimento, independentemente da técnica cirúrgica escolhida, para adequada hipnose e imobilização. Embora o bloqueio anestésico seja opcional, ele é preferido na maioria dos casos. Pode ser realizado por meio de bloqueio caudal com anestesia peridural ou raquianestesia, ou de forma menos invasiva, pelo bloqueio do nervo dorsal do pênis. (21)

A anestesia caudal, amplamente utilizada em crianças para cirurgias pélvicas, é comumente realizada por meio do bloqueio peridural. No entanto, seu uso está associado a um maior tempo de internação devido ao atraso na alta hospitalar, frequentemente causado pela possibilidade de retenção urinária. De acordo com Yigit et al., houve uma redução na incidência de fístulas após cirurgias de hipospádia com a utilização do bloqueio ultrassonográfico em comparação com o bloqueio peridural. O autor atribuiu esse efeito à vasodilatação promovida pelo bloqueio peridural. (23)

Sandeman e Dilley descreveram pela primeira vez um bloqueio utilizando ultrassonografia (USG) fora de plano, permitindo a visualização das estruturas neurovasculares e criando uma anestesia mais segura e duradoura.(24) Desde a primeira descrição em 1972 para circuncisão, várias técnicas de bloqueio do nervo dorsal do pênis foram propostas, sendo a mais comum a punção dupla na base peniana, nas posições das dez e duas horas.(25) É importante realizar aspiração antes da injeção para evitar a administração inadvertida de anestésico local em vasos sanguíneos.

Todos os anestésicos locais podem ser usados para esse bloqueio, mas a bupivacaína a 0,25% é a preferida devido à sua maior duração analgésica e validação na literatura, sendo administrada na dose máxima 2,5 mg/kg de peso. (25) Devido a vascularização peniana é mandatório que o anestésico realizado seja sem vasoconstrictor. A complicação mais comum do bloqueio clássico é o hematoma,

embora a mais temida seja a intoxicação por anestésico local, que pode levar à parada cardiorrespiratória de difícil reversão. (23,26)

O uso do ultrassom para bloqueios anestésicos tem ganhado popularidade, embora haja poucos estudos específicos sobre o bloqueio do nervo dorsal do pênis, possivelmente devido à maior curva de aprendizado necessária para sua execução. No entanto, esta técnica é considerada segura e eficaz, pois permite a visualização completa da região perineal, identificando a artéria e veia dorsais do pênis e, por inferência, localizando o nervo dorsal. (27) Sandeman e Dilley demonstraram que o bloqueio guiado por ultrassom é mais bem-sucedido, reduz o risco de toxicidade por anestésico local, diminui a chance de injeção intravascular e protege a uretra. (28)

Em 2016, Suleman et al. conduziu um estudo retrospectivo comparando as técnicas anestésicas e concluiu que, embora sem relevância estatística, a técnica convencional tem 1,8 vezes mais chance de requerer analgesia suplementar e 2 vezes mais risco de complicações vasculares. Eles também recomendaram a realização de um estudo prospectivo para confirmar esses achados. (28)

A técnica guiada por ultrassonografia utiliza probe linear para a visualização direta das estruturas anatômicas penianas, como os corpos cavernosos, corpo esponjoso, fásia de Scarpa e fásia de Buck, e o espaço entre elas, que contém a artéria, veia e nervo dorsal do pênis. A agulha é introduzida em plano até a visualização do posicionamento adequado e a infiltração do anestésico entre as fásias na proximidade do nervo dorsal do pênis. (24) Através da janela ventral, é possível identificar o nervo podendo logo após sua saída do canal, permitindo também o bloqueio dos ramos perineais, o que proporciona uma anestesia mais abrangente. (25)

Assim, o estudo da técnica cirúrgica associada à menor dor no pós-operatório e da técnica anestésica que ofereça bom resultado com a menor dosagem de anestésico local possível é válido e relevante.

## **2.7 ANÁLISE DA DOR EM PEDIATRIA**

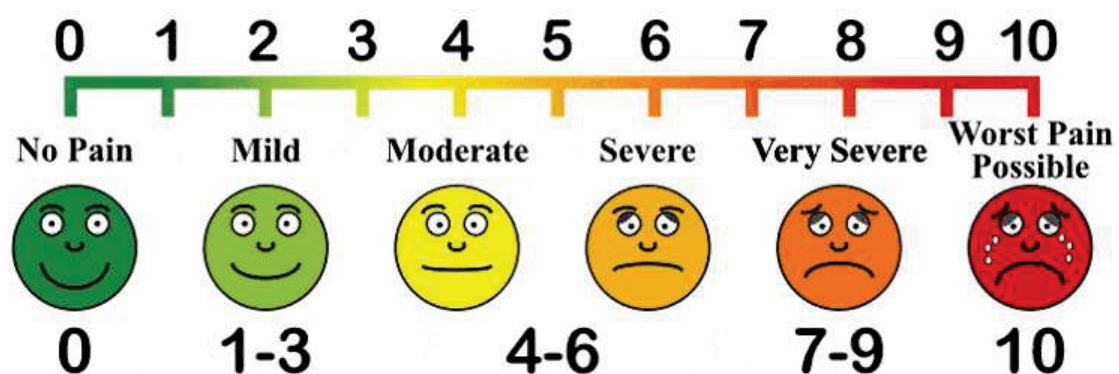
O ato cirúrgico, em si, gera ansiedade especialmente na população pediátrica. Fatores como o tempo de jejum, muitas vezes prolongado, a necessidade de punção venosa, e o ambiente hospitalar podem aumentar o estresse do paciente. A avaliação da dor em crianças é particularmente desafiadora devido a esses fatores, além da dificuldade em diferenciar a dor e medo. (29) Segundo a Organização Mundial da Saúde, a

capacidade de expressar verbalmente a dor emerge entre os dois e quatro anos de idade. Aos cinco anos, as crianças conseguem descrever a presença da dor, e aos seis anos, são capazes de indicar sua intensidade. No entanto, a diferenciação entre dor e medo ainda depende do julgamento subjetivo do avaliador, o que pode levar ao uso excessivo de analgésicos, nem sempre necessários. (30)

Para auxiliar na avaliação da dor em crianças, a Escala de Avaliação da Dor de Wong-Baker, validada para crianças a partir dos três anos de idade, é uma ferramenta útil. Ela ajuda a identificar a presença e a intensidade da dor, além de diferenciar entre dor e medo. (31)). Essa escala é eficaz na avaliação da dor pós-operatória e, indiretamente, na avaliação da eficácia do bloqueio anestésico, uma vez que a duração dos anestésicos locais varia de 3 a 12 horas, dependendo do anestésico e da concentração utilizada.

Durante o ato operatório, outros parâmetros de avaliação são necessários devido à anestesia geral, que impede a avaliação da dor no momento da cirurgia. Variáveis clínicas, como o aumento da frequência cardíaca acima de 15% do valor basal, podem indicar a ineficácia do bloqueio anestésico, refletindo a resposta simpática ao estímulo doloroso. A mobilização do paciente durante a cirurgia também pode confirmar que a dor não foi bloqueada periféricamente, resultando em um reflexo central e saída do plano anestésico.

Para evitar interferências na análise dos dados, é importante que opioides não sejam administrados, pois bloqueiam os receptores periféricos da dor e podem confundir a interpretação dos resultados. Esse cuidado foi tomado no presente estudo.



**Figura 3 – Escala de avaliação da dor de Wong-Baker**  
Fonte: Wong et al, 2002.

## **2.8 OBJETIVO**

Avaliar e comparar a eficácia do bloqueio anestésico do nervo dorsal do pênis durante a postectomia, utilizando a técnica convencional e a técnica assistida por ultrassonografia.

### **3.MATERIAL E MÉTODOS**

O presente estudo foi realizado seguindo rigorosamente todos os princípios éticos do Comitê de Ética e Pesquisa, bem como as diretrizes estabelecidas pelo Estatuto da Criança e do Adolescente. O estudo foi apreciado e aprovado conforme o processo de CAAE: 28805320.0.1001.0096 (Anexo 1). Foi garantida a confidencialidade das informações prestadas por todos os participantes, os quais forneceram consentimento e assentimento livre e esclarecido, foi garantido aos pacientes que optaram não participar da pesquisa, igual tratamento e acompanhamento.

#### **3.1 GRUPOS**

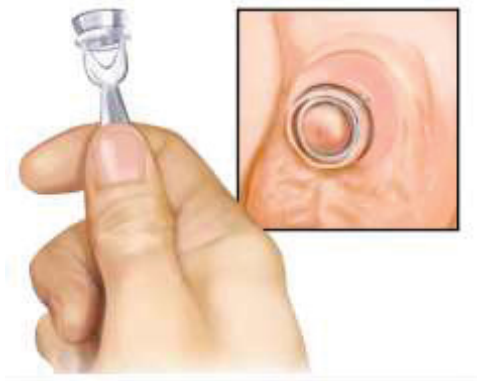Foi realizado estudo prospectivo randomizado com pacientes entre 3 e 14 anos com indicação de postectomia no serviço de Cirurgia Pediátrica do Hospital de Clínicas, no período de 1º de fevereiro de 2020 a 1º de dezembro de 2023. Devido à pandemia de COVID-19, que resultou no cancelamento das cirurgias e na reestruturação do Hospital de Clínicas para atendimento de pacientes acometidos pela doença, não foi possível a coleta de dados suficientes. Portanto, foi submetida uma emenda ao Comitê de Ética em Pesquisa (CEP) para adicionar uma instituição coparticipante. Em 23 de abril de 2024, por meio do parecer 6.930.596, o Hospital e Maternidade do Rocio foi aceito como instituição para a coleta de dados, que foi concluída em 1º de julho de 2024 para finalização do projeto.

Os pacientes foram divididos em quatro grupos após assinarem o termo de consentimento livre e esclarecido e o termo de assentimento, quando aplicável. O familiar recebia um envelope contendo informações sobre a técnica cirúrgica e anestésica a ser realizada, os envelopes foram confeccionados por sistema de randomização utilizando o software Microsoft Excel 2017. Para garantir a aleatoriedade, foi aplicada a função RAND(), que gera números pseudoaleatórios uniformemente distribuídos entre 0 e 1. Os dados foram organizados em uma planilha, e a função RAND() foi utilizada em uma coluna adicional para atribuir um valor aleatório a cada entrada. Em seguida, os valores foram ordenados de acordo com a

coluna contendo os números aleatórios gerados. Este método assegura uma distribuição aleatória dos dados para as análises subsequentes. O envelope era aberto no centro cirúrgico, o que definia a técnica a ser utilizada e o grupo ao qual o paciente seria alocado: postectomia com Plastibell® ou postectomia convencional, com bloqueio ultrassonográfico ou bloqueio convencional.

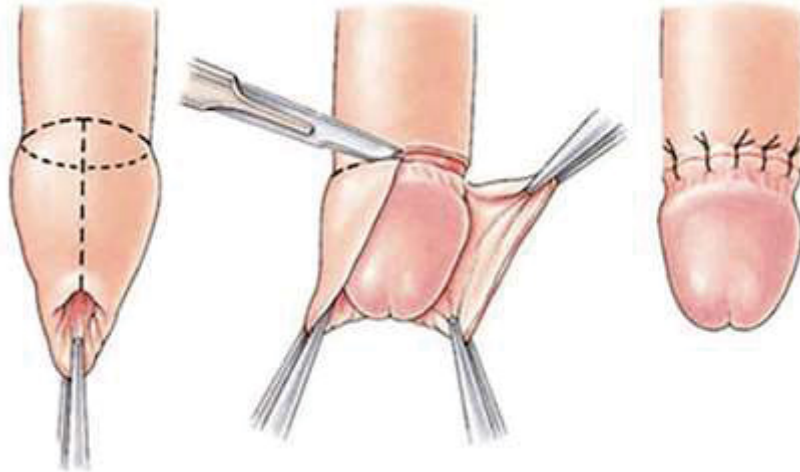
### 3.2 TÉCNICA OPERATÓRIA

Os pacientes foram operados por cinco médicos residentes, sempre na presença de um membro da equipe de pesquisa para auxiliar e minimizar os vieses. Optou-se pela randomização da técnica cirúrgica, pois o estímulo doloroso é diferente entre as duas técnicas: a técnica convencional envolve mais dissecação fria, enquanto a técnica com auxílio de Plastibell® envolve isquemia devido ao nó (Figura 4).



**Figura 4.1 – Postectomia com Plastibell®**

Fonte: Ascraft Cirurgia Pediátrica



**Figura 4.2 – Postectomia Convencional**

Fonte: Ascraft Cirurgia Pediátrica

Com relação à técnica com auxílio do Plastibell®, os tamanhos disponíveis utilizados variam de 1,3 mm a 1,8 mm, dependendo do diâmetro da glândula.

Na técnica convencional, a dissecação inicia-se com bisturi frio; após, realiza-se a cauterização dos pontos de sangramento com eletrocautério e finaliza-se com sutura utilizando pontos separados de catgut 5-0.

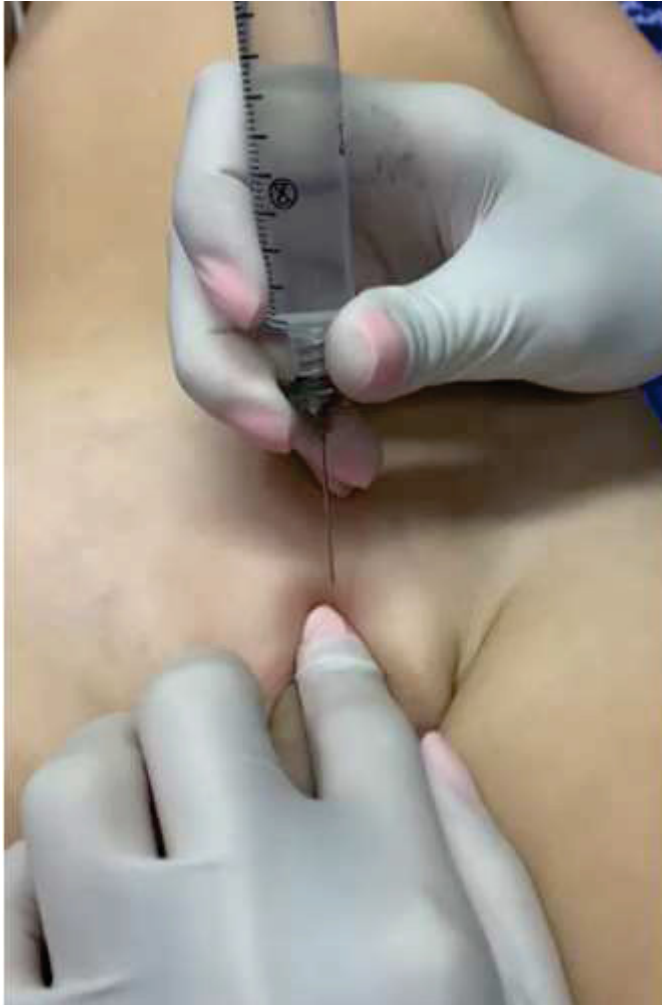Em todos os casos, foram anotados o horário de entrada do paciente na sala, o início da cirurgia e o término da cirurgia.

### 3.3 TÉCNICA ANESTÉSICA

Para minimizar os vieses relacionados à anestesia, foi definido com a equipe de anestesiologia a realização de um procedimento anestésico padrão, que consistiu em anestesia inalatória com sevoflurano e o uso de bloqueio do nervo dorsal do pênis. A solução utilizada foi composta por metade do volume de Xilocaína 1% e metade do volume de Novabupivacaína 0,25%, visando reduzir o período de latência e aumentar a duração do bloqueio anestésico. O volume infiltrado respeitou a dose de segurança calculada para o peso do paciente, sendo a dosagem máxima de 4 mg/kg de lidocaína e 2 mg/kg de novabupivacaína, com um máximo de 10 ml da solução, independentemente do peso, conforme orientação dos anestesiologistas consultados.

Os bloqueios às cegas foram realizados utilizando marcos anatômicos, com punção dupla na base do pênis e injeção com uma agulha 22G, administrando metade do volume em cada lado após a sensação tátil de ultrapassar a fáscia de Scarpa,

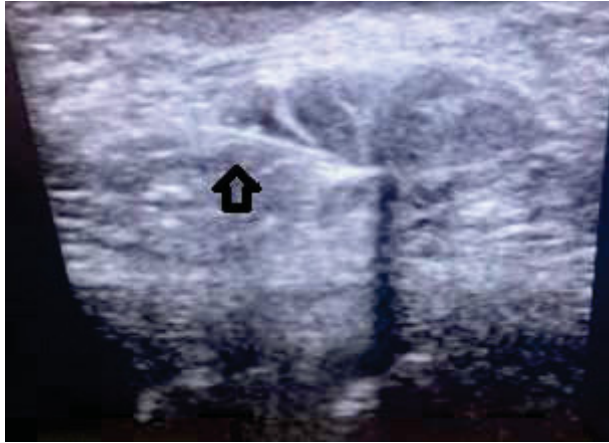
conforme descrito na literatura. Além disso, foi administrado 1 ml adicional na face ventral do pênis com o objetivo de bloquear o frênulo peniano (Figura 5).



**Figura 5 – Bloqueio anestésico convencional**

Fonte: o autor

Nos bloqueios ultrassonográficos, utilizou-se o ultrassom Logiq V2 VET-GE, com probe linear de 10 Hz e preset definido. Após a fixação do pênis com micropore, realiza-se a assepsia e antissepsia. Em seguida, punção única lateral com visualização em plano usando agulha 22G, até alcançar o espaço entre as fáscias, confirmado pela visualização dos vasos. Utilizou-se a mesma solução, injetando o anestésico até observar o preenchimento do espaço entre a fáscia de Buck e a fáscia de Scarpa, o que foi denominado como “sinal da canoa” (Figura 6).



**Figura 6 – Posicionamento da agulha entre as fáscias**

Fonte: o autor

Foi utilizada rotineiramente dipirona na dose de 30 mg/kg, desde que não houvesse alergia. A necessidade de utilização de opióides (fentanil ou morfina) durante o ato cirúrgico e a necessidade de morfina na sala de recuperação pós-anestésica foram algumas das variáveis avaliadas pelo estudo e relacionadas a falha do bloqueio anestésico.

### **3.3 CRITÉRIOS DE INCLUSÃO E EXCLUSÃO**

Foram incluídos pacientes cujos responsáveis, ou o próprio paciente quando possível, concordaram com a participação na pesquisa e conseguiram responder previamente ao teste de avaliação da dor utilizando a escala de Wong-Baker (Figura 3).

Foram excluídos pacientes com menos de 3 anos de idade, devido à dificuldade na avaliação da dor pós-operatória, pacientes em que os pais optaram por alguma das técnicas ou pacientes com discrasia sanguínea assim como pacientes para os quais não foi possível aplicar o manejo anestésico previamente definido pela opção do médico anestesista em utilizar opióides.

### **3.4 VARIÁVEIS ANALISADAS**

Estudou-se a necessidade de uso de anestésicos suplementares no ato cirúrgico, analgésicos na sala de recuperação pós-anestésica, avaliação do aumento de 15% da frequência cardíaca basal no ato operatório, avaliação de escala de dor preenchida

pelo paciente 01 hora após o procedimento (tempo de meia vida do anestésico local), avaliação da escala de dor no primeiro retorno ambulatorial após 07 dias do procedimento, necessidade de uso de analgésico em domicílio e fatores de insucesso do bloqueio como mobilização durante o procedimento cirúrgico no momento do maior estímulo algóico.

Outros dados avaliados foram o tempo intra-operatório e complicações imediatas (as que ocorrem no pós operatório imediato) e tardias (as que ocorram após a alta hospitalar) de ambas as técnicas empregadas.

### **3.5 ANÁLISE ESTATÍSTICA.**

Com objetivo de explorar de maneira descritiva o comportamento dos nossos dados, utilizamos de valores de média ( $\pm$ DP) e mediana (min-max) para as variáveis quantitativas de interesse. Para as variáveis qualitativas, expressamos o seu comportamento através de valor absoluto e porcentagem do total (%).

Para verificar a significância estatísticas de nossas conclusões, utilizamos um modelo de análise para medidas transversais para verificar a diferença entre as variáveis de interesse e os grupos experimentais. Se a distribuição dos dados fosse normal, do teste T de student. Já para dados que não normais, aplicamos a técnica de Mann-Whitney U. A normalidade foi verificada através de um Q-Q plot, assim como a esfericidade através do teste de Levene. Caso a variável independente fosse de mais de três grupos, aplicamos o teste de ANOVA para variáveis dependentes com distribuição normal, ou o teste de Kruskal-Wallis para não normais. O teste de post-hoc escolhido foi de Bonferroni para os testes paramétricos, ou DSCF para não paramétricos. Para as variáveis qualitativas, utilizamos o teste de associação do qui-quadrado, e se caso necessário, a correção de Fisher para caselas que apresentem o valor igual a zero. Para todos os testes, valores de  $p < 0.05$  foram considerados suficientes para rejeitar a hipótese nula e considerar o resultado significativo estatisticamente.

Todas as análises estatísticas, construção de gráficos e tabelas foram realizadas no software estatístico JAMOVI versão 2.5.0 que é baseado na linguagem R. (32,33)

#### **4. ARTIGO**

Os dados da presente tese, incluindo resultados e discussão, foram submetidos à análise e publicação na revista científica *Journal of Pediatric Surgery* (fator de impacto 2,4 pela Elsevier).

## 5. CONCLUSÃO

Conclui-se, portanto, que a técnica de bloqueio do nervo dorsal do pênis guiada por ecografia em plano ventral descrita neste trabalho é tão efetiva quanto a técnica padrão ouro atualmente utilizada nos aspectos de alteração da frequência cardíaca e necessidade de opioides, apresentando ainda menor latência e proporcionando menos mobilização durante o ato operatório. Contudo, são necessários mais estudos para demonstrar a reprodutibilidade da técnica e confirmar sua eficácia. Com o objetivo de dar continuidade à pesquisa e validar os dados obtidos, planeja-se expandir o estudo aumentando o número de pacientes, introduzindo novas escalas de avaliação da dor, além de implementar um programa de educação continuada para capacitação de novos profissionais na execução do bloqueio.

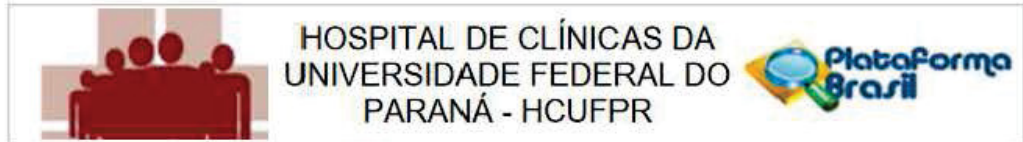
## 6. REFERÊNCIAS

1. EKWUNIFE, O. H.; UGWU, J. O.; OKOLI, C. C.; MODEKWE, V. I.; OSUIGWE, A. N. Parenteral circumcision in a Nigeria tertiary hospital. 2020
2. TALINI, C.; ANTUNES, L. A.; CARVALHO, B. C.; SCHULTZ, K. L.; PERALTA DEL VALLE, M. H.; ARANHA JUNIOR, A. A.; et al. Postectomy: complicações pós-operatórias necessitando reintervenção cirúrgica. *Einstein (São Paulo)*, v. 16, n. 3, 2018.
3. HUTSON, J. M. Circumcision: a surgeon's perspective. *Journal of Medical Ethics*, v. 30, p. 238-240, 2004.
4. FARAONI, D.; GILBEAU, A.; LINGIER, P.; BARVAIS, L.; ENGELMAN, E.; HENNART, D. Does ultrasound guidance improve the efficacy of dorsal penile nerve block in children? *Paediatric Anaesthesia*, Blackwell Publishing Ltd., v. 20, p. 931-936, 2010.
5. BROADMAN, L. M.; HANNALLAH, R. S.; BELMAN, A. B.; ELDER, P. T.; RUTTIMANN, U.; EPSTEIN, B. S. Post-circumcision analgesia—a prospective evaluation of subcutaneous ring block of the penis. *Anesthesiology*, v. 67, p. 399-402, 1987.
6. NICOLAI, J. P.; MEEK, M. F. Treatment of phimosis without circumcision and reconstruction of the prepuce following circumcision. *Nederlands Tijdschrift voor Geneeskunde*, v. 149, n. 44, p. 2446-2449, 29 out. 2005.
7. AMICUZI, Ugo et al. Exploring the multifactorial landscape of penile cancer: a comprehensive analysis of risk factors. **Diagnostics (Basel)**, v. 14, n. 16, p. 1790, 2024. Disponível em: <https://doi.org/10.3390/diagnostics14161790>.
8. AKHVLEDIANI, N. D. et al. Functional phimosis: prevalence, diagnosis and treatment in outpatient practice. **Urologia**, n. 5, p. 54-58, nov. 2022. Disponível em: PMID: 36382818. Acesso em: 10 set. 2024.
9. KAYABA, H.; TAMURA, H.; KITAJIMA, S.; FUJIWARA, Y.; KATO, T.; KATO, T. Analysis of shape and retractability of the prepuce in 603 Japanese boys. *Journal of Urology*, v. 156, n. 5, p. 1813-1815, 1996.

10. Ibiyeye TT, Taiwo JO, Nasir AA, Popoola AA. Wound Healing and Cosmetic Outcomes in Neonatal Circumcision Using Three Different Techniques. *Afr J Paediatr Surg*. 2024 Mar 14. doi: 10.4103/ajps.ajps\_13\_23. Epub ahead of print. PMID: 38520233.
11. PRABHAKARAN, S.; LJUHAR, D.; COLEMAN, R.; NATARAJA, M. R. Circumcision in the paediatric patient: a review of indications, technique and complications. *Journal of Paediatrics and Child Health*, v. 54, p. 1299-1307, 2018.
12. WHO/UNAIDS. Male Circumcision: Global Trends and Determinants of Prevalence, Safety and Acceptability. *World Health Organization*, 2008.
13. Ahmad I, Tang J, Khondker A, Malik A, Chua M, Rickard M, Lorenzo AJ, Dos Santos J. Evaluating Safety of Ring Versus Clamp Devices in Neonatal Circumcision: A Meta-Analysis. *J Pediatr Surg*. 2024 Jun 22:S0022-3468(24)00373-7. doi: 10.1016/j.jpedsurg.2024.06.015. Epub ahead of print. PMID: 38987062.
14. NICOLAI, J. P.; MEEK, M. F. Treatment of phimosis without circumcision and reconstruction of the prepuce following circumcision. *Nederlands Tijdschrift voor Geneeskunde*, v. 149, n. 44, p. 2446-2449, 29 out. 2005.
15. IMPELLIZZERI, P.; TURIACO, N.; ANTONUCCIO, P.; MANGANARO, A.; ROMEO, C. Preputioplasty in the treatment of phimosis in pediatric age. Indications and results. *Minerva Pediatrica*, v. 58, n. 1, p. 15-19, fev. 2006.
16. FOLARANMI, S. E.; CORBETT, H. J.; LOSTY, P. D. Does application of topical steroids for lichen sclerosus (balanitis xerotica obliterans) affect the rate of circumcision? A systematic review. *Journal of Pediatric Surgery*, v. 53, p. 2225-2227, 2018.
17. HOSSEINI, J.; HAGHDANI, S.; NARIMANI, N. Glandular amputation by strangulating tied suture: a case report of late-onset complication in the Plastibell circumcision technique. *BMC Pediatrics*, v. 19, p. 175, 2019.
18. DOBANOVACKI, D.; LUCIĆ PROSTRAN, B.; SARAĆ, D.; ANTIĆ, J.; PETKOVIĆ, M.; LAKIĆ, T. Prepuce in boys and adolescents: what when, and how? *Med Pregl*, v. 65, n. 7-8, p. 295-300, jul.-ago. 2012.
19. Gnech M, van Uiter A, Kennedy U, Skott M, Zachou A, Burgu B, Castagnetti M, Hoen L, O'Kelly F, Quaedackers J, Rawashdeh YF, Silay MS, Bogaert G, Radmayr C. European Association of Urology/European Society for Paediatric

- Urology Guidelines on Paediatric Urology: Summary of the 2024 Updates. *Eur Urol.* 2024 Apr 15:S0302-2838(24)02252-8. doi: 10.1016/j.eururo.2024.03.025. Epub ahead of print. PMID: 38627150.
20. DIALLO, D.; ZAITOUNA, M.; ALSAID, B.; QUILLARD, J.; BA, N.; ALLODJI, R. S.; BENOIT, G.; BEDRETDINOVA, D.; BESSEDE, T. The visceromotor and somatic afferent nerves of the penis. *Journal of Sexual Medicine*, v. 12, n. 5, p. 1120-1127, maio 2015. doi: 10.1111/jsm.12851. Epub 2015 fev. 17. PMID: 25689562.
21. TOPRAK, H.; KANDEMIR, E. Comparison of the effects of ring block and dorsal penile nerve block on parental satisfaction for circumcision operation in children: randomized controlled trial. *Pediatric Surgery International*, v. 40, n. 1, p. 101, 8 abr. 2024. doi: 10.1007/s00383-024-05681-5. PMID: 38587622.
22. ZADRAZIL, M.; FEIGL, G.; OPFERMANN, P.; MARHOFER, P.; MARHOFER, D.; SCHMID, W. Ultrasound-guided dorsal penile nerve block in children: an anatomical-based observational study of a new anesthesia technique. *Children (Basel)*, v. 11, n. 1, p. 50, 29 dez. 2023. doi: 10.3390/children11010050. PMID: 38255363; PMCID: PMC10813842.
23. YIĞIT, D.; ÖZEN, V.; KANDIRICI, A.; DOKUCU, A. I. Ultrasound-guided dorsal penile nerve block is a safe block in hypospadias surgery: a retrospective clinical study. **Medicine**, v. 101, n. 26, e29700, 2022. Disponível em: <http://dx.doi.org/10.1097/MD.00000000000029700>.
24. SANDEMAN, D. J.; DILLEY, A. V. Ultrasound guided dorsal penile nerve block in children. *Anaesthesia and Intensive Care*, v. 35, p. 266-269, 2007.
25. WANG, X.; DONG, C.; BEEKOO, D.; QIAN, X.; LI, J.; SHANG-GUAN, W. N.; JIANG, X. Dorsal penile nerve block via perineal approach, an alternative to a caudal block for pediatric circumcision: a randomized controlled trial. *Biomedical Research International*, v. 2019, p. 6875756, 27 mar. 2019. doi: 10.1155/2019/6875756. PMID: 31032356; PMCID: PMC6457289.
26. RATEMAN, D. V. Correspondence. *Anaesthesia*, v. 30, p. 101, 1975.
27. ZADRAZIL, M.; FEIGL, G.; OPFERMANN, P.; MARHOFER, P.; MARHOFER, D.; SCHMID, W. Ultrasound-guided dorsal penile nerve block in children: an anatomical-based observational study of a new anesthesia technique. *Children (Basel)*, v. 11, n. 1, p. 50, 29 dez. 2023. doi: 10.3390/children11010050. PMID: 38255363; PMCID: PMC10813842.

28. SANDEMAN, D. J.; REINER, D.; DILLEY, A. V.; BENNETT, M. H.; KELLY, K. J. A retrospective audit of three different regional anaesthetic techniques for circumcision in children. *Anaesthesia and Intensive Care*, v. 38, p. 519-524, 2010.
29. LINHARES, M. B. M.; CORREIA, L. L. Avaliação do comportamento de crianças em situações de dor: revisão da literatura. *JPED*, p. 1830, 2023.
30. LAWSON, S. L.; HOGG, M. M.; MOORE, C. G.; ANDERSON, W. E.; OSIPOFF, P. S.; RUNYON, M. S.; REYNOLDS, S. L. Pediatric pain assessment in the emergency department: patient and caregiver agreement using the Wong-Baker FACES and the Faces Pain Scale-Revised. 2022.
31. GREGORY, D. O.; SINGER, A. J.; DOMINGO, A.; THODE, H. C. Jr. The Wong-Baker Pain FACES Scale measures pain, not fear. *Pediatric Emergency Care*, v. 29, n. 1, p. 17-20, jan. 2013.
32. THE JAMOVI PROJECT. *Jamovi* (Version 1.6) [Computer software]. Disponível em: <https://www.jamovi.org>. Acesso em: [data de acesso].
33. R CORE TEAM. *R: A language and environment for statistical computing* (Version 4.0) [Computer software]. Disponível em: <https://cran.r-project.org>. Acesso em: [data de acesso]. (R packages retrieved from MRAN snapshot 2020-08-24)



**PARECER CONSUBSTANCIADO DO CEP**

**DADOS DA EMENDA**

**Título da Pesquisa:** Análise da dor no pós operatório de postectomia convencional e com dispositivo plástico e comparação do bloqueio anestésico peniano clássico com bloqueio guiado por ecografia.

**Pesquisador:** Rogério de Fraga

**Área Temática:**

**Versão:** 8

**CAAE:** 28805320.0.1001.0096

**Instituição Proponente:** Hospital de Clínicas da Universidade Federal do Paraná

**Patrocinador Principal:** Financiamento Próprio

**DADOS DO PARECER**

**Número do Parecer:** 6.930.596

**Apresentação do Projeto:**

Conforme parecer do CEP: Número do Parecer: 6.833.293