

MARCELO SCHATZMANN

**AVALIAÇÃO DO EFEITO CRÔNICO DO TBT
(Tributilestanho) EM *Astyanax bimaculatus*:
ASPECTOS MORFOLÓGICOS,
NEUROTOXICOLÓGICOS E HEMATOLÓGICOS**

Dissertação apresentada ao Programa de Pós-Graduação em Biologia Celular, do Departamento de Biologia Celular da Universidade Federal do Paraná, com requisito parcial para obtenção do título de Mestre em Ciências Biológicas, área de concentração em Biologia Celular

**Curitiba
2000**

MARCELO SCHATZMANN

**AVALIAÇÃO DO EFEITO CRÔNICO DO TBT (Tributilestanho) EM
Astyanax bimaculatus: ASPECTOS MORFOLÓGICOS,
NEUROTOXICOLÓGICOS E HEMATOLÓGICOS**

Dissertação apresentada ao Programa de Pós-Graduação em Biologia Celular, do Departamento de Biologia Celular da Universidade Federal do Paraná, com requisito parcial para obtenção do título de Mestre em Ciências Biológicas, área de concentração em Biologia Celular

Este trabalho foi realizado no Laboratório de Bioensaios e Laboratório de Toxicologia Celular do Departamento de Biologia Celular – UFPR
Orientação: Prof. Dr. **Ciro Alberto de Oliveira Ribeiro**
Departamento de Biologia Celular - UFPR

Para a única pessoa que **AMO** no mundo,
Maria José Schatzmann,
MINHA MÃE.

AGRADECIMENTOS

É muito difícil agradecer alguém pelo o que é feito à nós, mas tentarei, mesmo sabendo que as palavras aqui registradas nunca serão o que eu realmente gostaria de dizer pessoalmente, pois as pessoas as quais citarei, merecem o triplo do que aqui desejo:

Agradeço ao professor Doutor **Ciro Alberto de Oliveira Ribeiro**, por ter me ajudado neste trabalho. Nunca mais encontrarei alguém semelhante pela frente. Homem com tanta dedicação e fé naquilo que faz. Ética profissional, companheirismo, inocência, radicalismo, seriedade, lealdade, sinceridade, força de vontade e paciência. Apesar de ser o que sou, egoísta, materialista, arrogante, cego, sarrista, hipócrita e de difícil compreensão, aceitou-me até o fim deste martírio. Por quê? Sabe Deus. Obrigado, muito obrigado.

Agradeço ao professor Mestre **Marco Antônio Ferreira Randi**, por ser o estímulo inicial à me fazer amar a Biologia Celular. Quando fiz o curso de Ciências Biológicas, aprendi a admirá-lo por seu conhecimento, o modo direto de ser e acima de tudo, sincero. Obrigado pela bolsa trabalho, ajudou-me a almoçar no restaurante universitário por seis meses e não precisar vir a pé do Pilarzinho ao Jardim das Américas. Comprei o *The Cell*, traduzi sozinho, gastei horas, finais de semana lendo e relendo capítulos. Sonhava em ler literatura de Biologia Celular para me aproximar de seu conhecimento. Tolice. Nunca consegui.

Agradeço ao Departamento de Biologia Celular e ao seu colegiado. Obrigado pela oportunidade de uso do laboratório e tudo o que poderia estar a minha disposição.

Agradeço a Dra. Edith Fanta, pelo uso do microscópio óptico para finalizar o meu trabalho.

Professor Manoel da histologia. Obrigado. Com uma aula me fez acertar uma questão da prova de mestrado.

Professora Dra. Helena da Farmacologia e o mesmo departamento. Pessoa que sempre compreendeu como é difícil ter cinco empregos e lutar por um título. Obrigado.

As minhas grandes amigas, **Ana Raquel** e **Thais**, quantas horas de conversas jogadas fora e que me trouxeram prazer em estar dentro da universidade. Ana Raquel, dona de um espírito de tranquilidade e paz. Sensual, sensível, sexy, meiga, sincera, simples e acima de tudo, mulher capaz de fazer meu espírito sair da condição atordoado e agressivo para um down de tranquilidade. Thais, dona de uma risada singular, é capaz de fazer aqueles que estão ao seu redor lhe desejarem o bem, sempre o bem. Obrigado. Fico triste em saber que o destino vai nos separar. Mas... sei lá. Valeu.

Minha amiga **Marion**. Cadê você? O que aconteceu com você? Tenho certeza que a estrada tem um fim e que você estará lá esperando eu, Ana Raquel e Thais para nos explicar o que aconteceu.

Professor Fogaça da Fisiologia, gente boa, detonou com críticas um projeto de mestrado idiota exposto por uma mente imbecil, alucinógena e arrogante que todos odiamos. Sou

seu fã. Obrigado pelos conselhos. Valeu.

Nino (Herculano Salviano), o salva vidas, valeu.

Ao pessoal do laboratório de toxicologia:

Fabiola I, valeu o apoio.

Fabiola II, super gente boa, sempre neutra, sempre fingindo que a coisa não era com ela, valeu o apoio.

Flavinha, grande mulher, você é muito bacana. Obrigado.

Yarth, valeu cara.

E se seu nome não estiver aqui...**ME PERDOE... OBRIGADO...valeu.**

SUMÁRIO

LISTA DE FIGURAS E TABELAS	x
RESUMO	xii
ABSTRACT	xiv
1. INTRODUÇÃO	1
1.1. O ambiente aquático.....	1
1.2. Poluição do ambiente aquático	2
1.3. As grandes formas de poluição aquática.....	4
1.4. Toxicologia e sua história.....	4
1.5. Toxicologia na atualidade.....	5
1.5. Estanho	6
1.6. Aplicabilidade dos organoestanhos.....	7
1.7. Leis que Regularizam e Controlam os Níveis de Organoestanhos nos Ambientes Naturais	8
1.8. Degradação do TBT em Ambiente Aquático	9
1.9. Biotransformação do TBT.....	9
1.10. Metilação e Biotransformação	10
1.11. Organoestanho no Organismo.....	12
1.12. Efeitos bioquímicos na fase dinâmica.....	14
1.13. Reações do organismo frente as substâncias tóxicas	14
1.14. Transferência do Xenobionte para Organismos Aquáticos, interação intracitoplasmática e Bioconcentração.....	15
1.15. Danos Provocados pelo TBT em Modelos Biológicos	16
1.16. Substâncias Tóxicas e Alterações Extracelulares e Intracelulares.....	17
1.17. Efeitos dos organoestanhos sobre o material genético.....	18
1.18. Resposta do Sistema Imune.....	19
1.19. Atividade da acetilcolinesterase e toxicidade	19
1.20. O fígado	20
2 - OBJETIVOS	22
3 - MATERIAL E MÉTODOS	23
3.1. Caracterização da Espécie estudada.....	23
3.2. Dados comportamentais de <i>Astyanax bimaculatus</i>	23
3.3 Coleta e Transporte.....	24
3.4. Material Utilizado e Montagem do Bioensaio	24
FIGURA 02. Local de Coleta dos exemplares de <i>Astyanax bimaculatus</i>	26
FIGURA 4. Gráfico mostrando a variação da temperatura durante o período experimental com <i>Astyanax bimaculatus</i>	28
3.5. Pesagem dos Exemplares Utilizados.....	29
3.6. Manutenção dos Aquários Durante o Experimento	29
3.7. Preparo do Contaminante	30
3.8. Contaminação dos Exemplares Teste.....	31
3.9. Procedimentos de Coleta	32

3.9.1. Microscopia ótica e eletrônica	33
3.9.2. Análise de acetilcolinesterase	33
3.9.3. Hemograma	34
3.10. Microscopia Óptica	34
3.10.1. Desidratação do material	34
3.10.2. Procedimento de inclusão do material em Paraplast (SIGMA [®])	34
3.10.3. Trimagem	34
3.10.4. Coloração do material	35
3.10.5. Montagem	35
3.11. Microscopia eletrônica	36
3.11.1. Lavagem	36
3.11.2. Desidratação	36
3.11.3. Inclusão	36
3.11.4. Emblocagem	36
3.11.5. Preparo da resina	37
3.12. Hematologia	37
Preparo e Coloração do Material em Esfregaço	37
3.13. Metodologia para a realização do Hemograma	38
3.14. Preparo para análise da acetilcolinesterase	38
3.14.1. Homogeneização	38
3.14.2. Centrifugação	39
3.14.3. Diluições	39
3.14.4. O corante utilizado – DTNB	39
3.14.5. Preparação da ATC (acetil-tiocolina)	40
3.14.6. Diluição do BSA	40
3.14.6. Procedimento para a leitura do aparelho	40
3 – RESULTADOS	42
4.1. Mortalidade	43
4.2. Análise tecidual	44
4.2.1. Indivíduos Manuseados	44
4.2.2. Indivíduos contaminados com óleo	45
4.2.3. Indivíduos contaminados com TBT /óleo	46
4.3. Análise Ultraestrutural	47
4.3.1. Indivíduos apenas manuseados	47
4.3.2. Indivíduos controle óleo	48
4.3.3. Indivíduos contaminados com TBT/óleo	49
4.4. Análise da Atividade da Acetilcolinesterase	50
4.4.1. Resultados da atividade da Acetilcolinesterase	50
4.4.2. Análise do Hemograma	51
4.4.3. Aspectos morfológicos dos eritrócitos	52
4.4.4. Análise das porcentagens de leucócitos	52
5 – DISCUSSÃO	76
6 - CONCLUSÕES	86
7 - REFERÊNCIAS BIBLIOGRÁFICAS	88

LISTA DE FIGURAS E TABELAS

FIGURA 01. Casco de navio ilustrando a presença de organismos marinhos aderidos	08
FIGURA 02. Mapa do Local de Coleta dos exemplares de <i>Astyanax bimaculatus</i>	26
FIGURA 03. Desenho esquemático do <i>design</i> experimental	27
FIGURA 04. Gráfico mostrando a variação da temperatura	28
FIGURA 05. Fotomicrografia do fígado de <i>Astyanax bimaculatus</i> – animal controle.	56
FIGURA 06. Fotomicrografia do fígado de <i>Astyanax bimaculatus</i> – animal controle. (A)	57
FIGURA 07. Fotomicrografia do fígado de <i>Astyanax bimaculatus</i> – animal controle óleo.	58
FIGURA 08. Fotomicrografia do fígado de <i>Astyanax bimaculatus</i> – animal controle e óleo.	59
FIGURA 09. Fotomicrografia do fígado de <i>Astyanax bimaculatus</i> – animal tratado com TBT/óleo.	60
FIGURA 10. Fotomicrografia do fígado de <i>Astyanax bimaculatus</i> – animal tratado com TBT/óleo..	61
FIGURA 11. Fotomicrografia do fígado de <i>Astyanax bimaculatus</i> – animal tratado com TBT/óleo.	62
FIGURA 12. Fotomicrografia do fígado de <i>Astyanax bimaculatus</i> – animal tratado TBT/óleo.	63
FIGURA 13. Eletromicrografia do fígado de <i>Astyanax bimaculatus</i> . Material controle.	64
FIGURA 14. Eletromicrografia do fígado de <i>Astyanax bimaculatus</i> . Material controle óleo.	65
FIGURA 15. Eletromicrografia do fígado de <i>Astyanax bimaculatus</i> . Material tratado com TBT/óleo	66
FIGURA 16. Eletromicrografia do fígado de <i>Astyanax bimaculatus</i> . Material tratado com TBT/óleo	67
FIGURA 17. Gráficos de absorbância obtidos com a contagem de atividade enzimática da enzima acetilcolinesterase do grupo controle manuseio	68

FIGURA 18. Gráficos de absorvância obtidos com a contagem de atividade enzimática da enzima acetilcolinesterase do grupo controle óleo	69
FIGURA 19. Gráficos de absorvância obtidos com a contagem de atividade enzimática da enzima acetilcolinesterase do grupo tratado com TBT/óleo	70
FIGURA 20. Gráfico demonstrando o efeito da exposição crônica do tributilestanho na atividade da enzima acetilcolinesterase.	71
FIGURA 21. Gráfico mostrando a contagem diferencial de glóbulos branco do sangue de <i>Astyanax bimaculatus</i>	72
FIGURA 22. Fotomicrografia de células do sangue de <i>Astyanax bimaculatus</i> .	73
FIGURA 23. Fotomicrografia de células do sangue de <i>Astyanax bimaculatus</i> .	74
FIGURA 24. Fotomicrografia de células do sangue de <i>Astyanax bimaculatus</i> após exposição crônica ao TBT/óleo.	75
TABELA I. Quantificação das substâncias químicas encontradas em ambiente marinho	03
TABELA II. Demonstração do tipo de atividade com as fontes poluidoras	04
TABELA III. Enzimas utilizadas na fase II e o referido substrado adicionado	11
TABELA IV. Relação dos pesos obtidos com os exemplares de <i>Astyanax bimaculatus</i>	29
TABELA V. Valores obtido na análise do hemograma dos exemplares manuseados	53
TABELA VI. Valores obtido na análise do hemograma dos exemplares dos exemplares expostos com óleo	54
TABELA VII. Valores obtido na análise do hemograma dos exemplares dos exemplares expostos com TBT/óleo.	55

RESUMO

O tributilestanho (TBT) é um componente tóxico com uso em diversos setores da indústria, desde biocida em cascos de navios, como estabilizadores em artigos de plásticos de PVC. O meio aquático é o ambiente que mais sofre com a liberação antropogênica dos organoestanhos, principalmente o TBT que tem sido indiscriminadamente utilizado em pinturas de casco de grandes embarcações com liberação para a coluna de água. Este trabalho foi realizado na Universidade Federal do Paraná no Departamento de Biologia Celular e Molecular, e o bioensaio se baseou em um fotoperíodo foi de 12 h luz/ 12 horas escuro, dieta, temperatura e aeração foram controlados. 24 indivíduos foram distribuídos em 3 aquários de 60 litros mantidos a temperatura de 25^o C ±3. A espécie tropical *Astyanax bimaculatus* mostrou-se sensível ao TBT/óleo em exposição de 0,0688 µg/mg TBT, através de injeções intraperitoneal, seis vezes em intervalo de seis dias. Machos e fêmeas não foram pré determinados neste experimento. Análises de microscopia de luz, microscopia eletrônica, neurotoxicologia e hemograma foram procedimentos utilizados para análises dos indivíduos controle e contaminados. Apesar da dose subletal, o contaminante provocou necroses no tecido hepático, além de condensação da cromatina, presença atípica de corpos de lipídeos no núcleo, degeneração celular e aumento do fluxo sanguíneo, alterações nas porcentagens de polimorfonucleares no sangue. As análises de neurotoxicidade foram realizadas medindo a toxicidade a enzima acetilcolinesterase retirada do músculo de grupos de indivíduos controle manuseio, controle óleo e expostos ao TBT/óleo. Alterações significativas não foram evidentes, apesar da curva de inibição da enzima mostrar uma tendência ascendente. Corpos estranhos eletrondensos e amorfos, foram evidenciados no citoplasma de células hepáticas em todos os grupos estudados, mostrando não estarem relacionados com a presença do contaminante. Através deste estudo, foi possível detectar a toxicidade crônica do TBT, administrado intraperitonealmente. Dentre os biomarcadores utilizados neste trabalho, os dados de morfologia mostraram-se os mais eficientes. Com a identificação das lesões hepáticas, o fígado foi considerado como um órgão alvo importante para este tipo de contaminante. Tanto para as análises de hematologia como neurotoxicidade, ficou comprovado neste trabalho que a amostragem precisa ser maior para assegurar a confiabilidade dos dados neste tipo de avaliação. Ficou ainda definido que diferentes tipos de biomarcadores são necessários para que se possa fazer uma análise mais precisa do efeito de determinado

contaminante, uma vez que alguns parâmetros podem ser específicos para determinado tipo de contaminante.

ABSTRACT

Tin is widely distributed in nature and the widespread use of tributyltin (TBT) as an ingredient of antifouling paints preservatives and biocide has led to serious environmental contamination. *Astyanax bimaculatus* adult fishes, were acclimatized four weeks before start the experiments. Laboratory conditions like 12-h light/12-h dark and 25°C tap water were used. Groups of 6 individuals were fed daily in isolated glass aquaria. Two groups were used as control (respectively handling and oil control) and one was exposed to TBT/corn oil, used as vehicle. The dose was $0.0688 \pm 0.0031 \mu\text{gTBT.g}^{-1}$ each 6 days during 30 days. Light and electron microscopy were used to investigate the morphological effects of TBT on liver of *A bimaculatus*. To light microscopy the samples were fixed in ALFAC and stained with Haematoxilin/Eosin. To transmission electron microscopy, the specimens were fixed in glutaraldehyde 2.5%, paraformaldehyde 1.8%, 0.1 M cacodylate buffer (pH7.2) and post fixed in 1% osmium tetroxide and embedded in PoliEmbed812DER736 resin (Polysciences ®). A muscle fragment was excised and stored at -20°C to determine the acetylcholinesterase activity. Blood smears were obtained to morphology and differential white cells counting. The results showed severe vacuolation of hepatocytes and nuclear alterations as irregular shape, chromatin condensation, presence of intranuclear lipid vesicles and degenerative nucleus. The acetylcholinesterase activity was not affected by TBT exposition. The increasing of neutrophils may represent a citotoxic and stress conditions facilitating the invasion of opportunist organisms. According to our data the corn oil used as vehicle to TBT contamination it is able to interfere on hemograma analyzes but no on morphological diagnostic of liver. TBT was confirmed as a powerful aquatic contaminant to fish and the use of different biomarkers is essential to evaluate the effect of contaminants on organism tests.

1. INTRODUÇÃO

1.1. O ambiente aquático

O nosso planeta tem nome errado. Ancestrais chamaram-no de Terra devido ao solo que descobriam a sua volta, mas no entanto, 70,8% da sua superfície é recoberta de água (LEONARD, 1971). Em 1923, o químico Oparin ressaltou a importância da água quando destacou a sua presença indispensável para as primeiras moléculas orgânicas, os coacervados, que se formaram a partir de fatores abióticos sob as condições de uma atmosfera primitiva. Fato este comprovado na Universidade de Chicago por Miller (ALLINGER, 1976) que através de seus experimentos, provou ser possível no ambiente aquático, sob condições pré determinadas, as substâncias inorgânicas virem a dar origem as moléculas orgânica (MOREL, 1997).

A importância da qualidade do meio aquático em nossas vidas reflete na quantidade de água que encontramos no nosso corpo, ou seja, 70%. NIELSEN (1996), referiu-se aos seres vivos como uma solução aquosa envolta por membrana. O mesmo autor cita que 1% dos 70,8% de superfície terrestre recoberta por água é representado por água doce e complementa ressaltando que a vida no meio aquático se dissemina até a 10.000 metros de profundidade que dá condição imprópria à vida humana.

Analisando os seres vivos desde os autotróficos avasculares como as briófitas até os vasculares como as pteridófitas e fanerógamas – gimnospermas e angiospermas, água tem seu papel no transporte da seiva bruta para a composição da seiva elaborada, assim como no encontro de um anterozóide com a oosfera para a formação de um novo ser autotrófico. Para os animais, a dependência do ambiente aquático é relevante desde os invertebrados parazoários como os poríferas, até os artiozoários placentários como o homem, cuja a evolução lhe forneceu o âmnio, uma membrana que o enclausura em um ambiente aquático para que suas células terminem a diferenciação em tecidos e órgãos.

A importância dos oceanos, rios e lagos se dá não só pela vida que neles contém e que nos servem de alimento, mas na influência da temperatura da Terra e pelo poder de dissolução de outros complexados orgânicos e inorgânicos (ANGEL, 1971), tal como não se pode deixar de destacar aqui, a relação homeostase do organismo frente as propriedades fisico-químicas da água encontrados no meio

aquático externo que se repetem nos seus fluidos extra e intra citoplasmáticos (ALBERTS, 1994).

1.2. Poluição do ambiente aquático

Desde as primeiras reações químicas que fizeram diferenciar um ser vivo do meio não vivo e cujo os resíduos metabólicos do mesmo foram expelidos para o meio ambiente, começou-se a partir deste fenômeno o processo de poluição do meio aquático por fatores bióticos.

Para o homem, poluição nos ambientes aquáticos tem sido o paradigma que ronda a alma do seu desenvolvimento. Contemporaneamente, faz parte dos noticiários os derramamentos de óleo da Petrobrás, que leva a morte de milhares de organismos aquáticos e gera sem cálculos possíveis, perdas para a sociedade humana no aspecto nutricional e nas relações diretas na interação biótico/abiótico.

De acordo com STANLEY (1991), dentre os poluentes possíveis de serem encontrados no ambiente aquático encontramos:

Poluentes inorgânicos

Poluentes orgânicos

Resíduos de petróleo

Detergentes

Sedimentos

Pesticidas

Resíduos metabólicos de algas

Acidez, alcalinidade, salinidade (em excesso)

Além dos componentes citados acima, os oceanos, segundo Leonard (1971), em seus 1.375 milhões de quilômetros cúbicos de água é fonte natural dos seguintes componentes químicos citados abaixo na TABELA I, dos quais alguns podem se destacar como poluentes naturais:

TABELA I . A tabela abaixo fornece dados sobre a quantidade de algumas das substâncias químicas encontradas no ambiente aquático marinho.

Elementos do mar	Valores expressos em toneladas
Por km ³ de água	
oxigênio	878.775.000
hidrogênio	110.800.000
cloro	19.500.000
sódio	10.775.000
magnésio	1.333.000
enxôfre	923.000
cálcio	410.000
potássio	390.000
bromo	66.000
carbono	28.700
estrôncio	8.200
boro	4.900
silício	3.075
zinco	10,23
ferro	10,23
alumínio	10,23
molibidênio	10,23
bário	6,31
chumbo	3,05
estanho*	3,05

1.3. As grandes formas de poluição aquática

A atividade humana pode contaminar o ambiente terrestre e principalmente o aquático de diversas formas (FENT, 1996). A tabela abaixo faz uma relação direta entre a fonte poluidora e a atividade antropogênica.

TABELA II. Demonstração do tipo de atividade com as fontes poluidoras. Dados segundo ENGEL (1971).

Categoria	Exemplo
Industrial	Fábricas de polpa e de papel, fábricas de químicos, fábricas de têxteis, fábricas de produtos alimentares
Esgotos pluviais e escoamento urbano	Escoamento de superfícies impermeáveis incluindo ruas, edifícios e outras áreas pavimentadas para esgotos ou tubos antes de descarregarem para águas superficiais
Agrícola	Excesso de fertilizantes que vão infiltrar-se no solo e poluir os lençóis de água subterrâneos e por sua vez os rios e onde estes vão desembocar
Extração de recursos	Minas
Modificações hidrológicas	Canalizações, construção de barragens

1.4. Toxicologia e sua história

Frente à presença dos poluentes nos ecossistemas aquáticos, o surgimento da toxicologia ambiental como ciência, fez-se necessário para a capacitação do homem no aprendizado dos mecanismos tóxicos destes compostos, conduzindo a interação de muitas outras ciências para compor uma nova linha de pesquisa que surgia.

Sabe-se que as histórias de envenenamento rondam as atividades humanas desde os tempos dos egípcios, cuja sociedade penalizava infratores com amêndoas amargas que os matavam por HCN. Sócrates, importante representante do meio científico, foi envenenado com cicuta, tóxico utilizado para a eutanásia legal na época. Já o imperador Nero com êxito na segunda tentativa, matou Britânico ao colocar arsênico na sopa da vítima. Talvez a mais importante personalidade de envenenadores do século fora Lucrecia Borgia (com o pai, Papa Alexandre VI - eleito por motivos políticos e não religiosos - e o irmão, César) que, pelo arsênico eliminou vários pessoas.

Pode-se dizer que a toxicologia como ciência iniciou-se com os estudos realizados pela marquesa Marie Madeleine d'Aubray, a qual promoveu várias experiências com VITROLAGEM (arsênico dissolvido em soda cáustica) em seres humanos para poder eliminar seus opositores com eficácia. Mas foi em 1800 que métodos para análises de efeitos tóxicos surgiram na identificação do veneno, o que diminui a utilização criminosa de qualquer composto que tenha este potencial (DILERMANDO, 1988)

Segundo este autor, a toxicologia se define como: “Um ramo da ciência que estuda as substâncias nocivas a saúde, suas ações, seus sintomas, seus efeitos e seus contravenenos”. Para STANLEY (1991), a toxicologia é a ciência que se preocupa com os efeitos dos tóxicos ou venenos em organismos vivos, onde toda substância pode ser tóxica, quando utilizada acima de certo nível e tempo de exposição ou dose. Atualmente se confundem muito toxicologia com a química toxicológica. Apesar de ambas terem como fonte de estudo o elemento tóxico, pode-se estabelecer que enquanto a toxicologia estuda o efeito do contaminante da interação “tóxico + organismo”, a química toxicológica liga o contaminante à toxicologia e vice-versa, lhe fornecendo dados moleculares como estrutura, interações covalentes ou iônicas com outras moléculas, etc.

1.5. Toxicologia na atualidade

A atividade tóxica de origem antropogênica nos últimos quinhentos anos, vem desfigurando a face do planeta afetando o equilíbrio dos ecossistemas, destruindo as reservas naturais, extinguindo formas de vida da fauna e da flora, poluindo o meio ambiente com substâncias muitas vezes não recicláveis e tão pouco biodegradáveis. Substâncias químicas nocivas a saúde, desde a revolução industrial no início do

século, são produzidas em grandes quantidades e tem sua aplicabilidade em diversos produtos e setores na sociedade moderna. De acordo com a “Chemical Abstract Service’s Registry of Chemical” (Fent, 1996), aproximadamente 80 mil diferentes produtos químicos são utilizados diariamente dentre os 9 milhões catalogados atualmente.

Os ecossistemas aquáticos funcionam como receptáculos finais de diferentes tipos de substâncias químicas, mesmo quando não lançadas diretamente na coluna d’água (OLIVEIRA RIBEIRO, 1997). O mesmo autor destaca que cada ambiente tem características físico-químicas próprias, o que influencia no comportamento destes compostos ou elementos químicos e que o sedimento, vai desempenhar um papel importante na transformação molecular destes compostos, tornando-os biodisponíveis ou não aos organismos que compõem o sistema biótico.

Os ambientes aquáticos de água doce são mais afetados pelos problemas de poluição que os ambientes marinhos e as conseqüência para a poluição em rios e lagos pode ser mais grave quando comparadas com águas marinhas, uma vez que este último apresenta uma possibilidade de dissolução maior (ABEL, 1991).

Dentre os tipos de poluição em ambiente aquáticos destacam-se: materiais orgânicos em estado de putrefação originados de organismos mortos acidental ou naturalmente; restos de lixo orgânico doméstico ou industrial; sólidos em suspensão; tóxicos químicos, dentre os quais pode-se citar extensas classes de contaminantes, como: os metais pesados, clorados, cianidas, amônia, detergentes, ácidos, pesticidas, biocidas e hidrocarbonetos de petróleo (HEATH, 1995).

Dentre os contaminantes, os metais pesados e hidrocarbonos clorados encontram-se em uma classe de elementos conhecidos como “Poluentes Micro Persistentes” (PMPs), devido a sua não degradação em ambientes aquáticos (ABEL, 1991).

1.5. Estanho

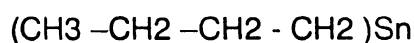
O estanho, elemento químico pertencente a família 4 A, tem massa atômica referida ao isótopo 12 do carbono igual a 118,7 (POLITI, 1986). A denominação organometálico se dá pelo poder de associação covalente com o átomo de carbono, o que lhe confere a propriedade de solubilidade em solventes apolares (NORMAN, 1978).

Alguns organometálicos são bem conhecidos, pois fazem parte de aditivos em gasolina, fungicidas e produtos químicos farmacêuticos (MANAHAM, 1991).

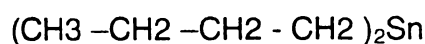
No ambiente aquático, o estanho pode ser encontrado em aproximadamente 3,05 toneladas por quilômetro cúbico de água (LEONARD, 1971), mesmo não considerando outros compostos tóxicos ricos em estanho. Dado a sua ampla utilização, certamente este elemento químico faz parte de nossa dieta alimentar de forma direta ou indireta.

O interesse voltado para o estudo do estanho, deve-se também à sua representatividade frente aos outros metais, uma vez que apresenta o maior número de organometálicos utilizados comercialmente, cuja produção global alcança a ordem de 40.000 toneladas por ano (STANLEY, 1991).

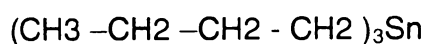
O estanho pode estar associado a cadeias carbônicas e vir a constituir moléculas de interesse para o nosso estudo como:



Fórmula química para o monobutilestanho



Fórmula química para o dibutilestanho



Fórmula química para o tributilestanho.

1.6. Aplicabilidade dos organoestanhos

A necessidade humana frente aos organoestanhos se dá pela sociedade moderna, a qual depende de muitos dos materiais artificiais contendo tais substâncias e também no combate a macro e micro organismos, como destacado abaixo na figura abaixo.




FIGURA 01. A imagem ilustra parcialmente o casco de navio contendo organismos marinhos aderidos. O uso de TBT soluciona o problema pois age como biocida aumentando o tempo de vida útil destas embarcações.

Segundo STANLEY (1991), SHAWKY (1997) e EMONS (1997), o maior uso industrial de organoestanhos se dá nas aplicações em fungicidas, acaricidas, desinfetantes, pinturas anti-ferrugem e como estabilizadores para diminuir os efeitos de calor e luminosidade em plásticos de PVC. Os mesmos autores citam outras aplicações como preservação de madeiras, papel e material têxtil.

1.7. Leis que Regularizam e Controlam os Níveis de Organoestanhos nos Ambientes Naturais

A toxicidade dos metais pesados, particularmente dos compostos organoestanho, é foco de preocupação por autoridades americanas onde leis federais tornaram seu uso restrito a partir 1988. No Canadá, restringiu-se o uso de pinturas anti-ferrugem contendo o TBT em grandes navios e abolido das embarcações menores que 25 metros de comprimento. No Japão, não se é permitido o uso de redes pintadas com tintas contendo este composto para cultura de peixes. Neste mesmo país segundo HISASHI (1992), a concentração de trifenilestanho em águas costeiras marinhas atinge níveis de $1.3\mu\text{g/l}$.

Outros países tais como Austrália, Países Bálticos e Alemanha, também criaram leis impondo limitações ao uso dos organoestanhos (FENT, 1996). HOLM *et all* (1990) destacou que o TBT ocorre em concentrações de $0.1-1.0\ \mu\text{g/litro}$ em águas marinhas

ao redor da Europa e na América do Norte. No Brasil a legislação prevê ainda restrições quanto ao uso do TBT em tintas para embarcações.

1.8. Degradação do TBT em Ambiente Aquático

Conhecer os processos de degradação natural dos compostos organoestanhos no ambiente, no sentido de compreender melhor seu comportamento nos diferentes extratos, e com isso caracterizar o seu potencial tóxico para as espécies aquáticas, foram as atividades de muitos pesquisadores nas últimas duas décadas. No entanto os dados sobre a permanência do tributilestanho (TBT) em ambiente aquático, disponíveis na literatura ainda não são suficientes. De acordo com FENT (1996), o TBT apresenta uma resistência à degradação de 7 a 30 dias na água com temperaturas de verão para padrões nórdicos. Mas para temperaturas de inverno, a degradação pode levar de 2 meses ou mais. Informações quanto a presença e o comportamento deste composto para climas tropicais são poucas ou inexistentes ainda.

ABEL *et all* (1991) e CLAUDE *et all* (1999), ressaltam que biocida como o tributilestanho não é um elemento persistente em meio aquático, ao passo que seus derivados como dibutil e monobutilestanho apresentam um índice de degradação de uma a três semanas. No entanto, segundo os mesmos autores, os ambientes anaeróbios influenciados por uma fauna bentônica podem favorecer a persistência do tributilestanho por anos.

1.9. Biotransformação do TBT

Uma vez no sistema biótico, o TBT pode vir a ser degradado por enzimas presente no metabolismo natural dos organismos. Para compreender melhor a trajetória do composto químico e seu efeito tóxico frente aos organismos expostos, faz-se necessário realizar estudos que possibilitem conhecer a cinética destes compostos em organismos chaves, para assim estabelecer padrões ecológicos da sua permanência e comportamento na cadeia alimentar.

FENT (1996), descreve que os peixes carnívoros, encontrados no topo das cadeias tróficas, são os que irão apresentar maior nível de concentração do xenobionte devido ao processo de bioacumulação e biomagnificação, podendo ser mais afetados e funcionarem como veículo para contaminação humana. Já as algas e zooplâncton, que se encontram no primeiro nível trófico, são afetados por concentrações bem inferiores de TBT (MEIER, 1992). No entanto, LEE (1996), mostrou que algas e diatomáceas

metabolizam o TBT para derivados hidroxilatados através do sistema hidroxigenase. O mesmo autor destaca que os crustáceos, anelídeos e peixes, possuem um sistema de rápido metabolismo do xenobionte, sendo o mesmo não tão eficiente em moluscos. A baixa atividade da oxigenase encontrada em bivalvos, tem se relacionado com o baixo padrão de oxidação do composto tóxico.

Para que se possa ter uma idéia da metabolização dos compostos organoestanhos por microorganismos, a biotransformação do TBT a DBT (dibutil estanho), promovida por bactérias aeróbias (*Pseudomonas aeruginosa* e *Alcaligenes fecalis*) é mais rápida em 50 %, se comparado com fungos parasitas de madeira, os quais demoram de 15 a 20 semanas para um processo de biotransformação semelhante ao descrito para as bactérias (FENT, 1996).

Para DONALD (1994), compostos que são lipofílicos persistentes, ou seja, resistentes a biotransformação e de assimilação excedente a eliminação, apresentam uma possibilidade distinta de biomagnificação.

1.10. Metilação e Biotransformação

A metilação tem recebido enfoque nos temas envolvendo a toxicologia pois tal reação, pode levar a mudanças moleculares que aumentam a toxicidade e a biodisponibilidade de alguns metais pesados. A metilação não é generalizada para todos os metais, sendo condição excluída para prata, cádmio, cobre, níquel e zinco devido a instabilidade destas espécies em soluções aquosas. Mas o mercúrio, o estanho, os metalóides arsênicos e o selênio podem ser biologicamente metilados (CHAPMAN *et all*, 1988).

Segundo WAYNE (1995), uma vez que o elemento tóxico é biodisponível, talvez por metilação, aos microorganismos, estes apresentam enzimas no seu metabolismo capazes de transformar tais compostos em formas moleculares solúveis em água, na tentativa de favorecer uma fácil excreção. De acordo com o mesmo autor, o sistema Citocromo P-450 (complexo multienzimático) é um sistema oxidativo de funções mistas localizado principalmente na membrana do retículo endoplasmático liso. Este sistema contém importantes enzimas envolvidas em duas fases, onde a Fase I é oxidativa e a Fase II é de conjugação com radicais como Glutathiona e Sulfatos. O organoestanho junto com o cádmio e outros elementos químicos, fazem parte do grupo de inibidores de determinados mecanismos dominantes deste *pool* enzimático (MALINS, 1993).

STANLEY (1991), descreve esse metabolismo em duas fases:

Fase I

Inclui reações de oxidação (hidroxilação e desaminação), redução e hidrólise. A maioria das reações desta primeira fase, ocorre no retículo endoplasmático de hepatócitos de vertebrados, mais propriamente em um sistema enzimático conhecido como Citocromo P-450. Outro autor, DONALD (1991) registrou que a hidroxilação do átomo de carbono é realizada pela citocromo P-450 dependente da mono-oxigenase e complementou seus dados, ressaltando como já descrito acima, a importância deste processo metabólico para as reações de detoxificação realizadas pelo organismo.

Fase II

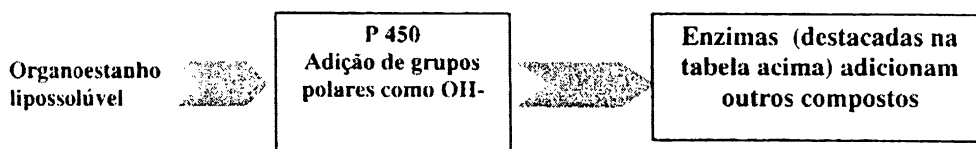
Os grupos hidrofílicos resultados na Fase I funcionam como sítios de reação para a Fase II. Estas reações são providenciadas por enzimas que estabelecem conjugações com outros compostos, onde o produto destas reações são menos tóxicos que os de origem, menos lipossolúvel, mais hidrossolúvel e portanto, mais fácil de serem eliminados (STANLEY, 1994). A relação de enzimas e substratos adicionados se encontram destacados na TABELA III.

Uma das enzimas localizadas no lúmen do retículo endoplasmático importantes da Fase II é a UDP-glucuronosyltransferase (UDPGT). que representa a maior via de desativação e subsequente excreção de compostos orgânicos xenobióticos em estudos *in vitro*. A UDPGT localizada nos hepatócitos de peixes tem mostrado possuir as mesmas propriedades das identificadas em mamíferos (GARY, 1994).

TABELA III. Enzimas utilizadas na fase II e o referido substrato adicionado.* Destaca-se a glucuronosiltransferase, localizada no lúmen do retículo endoplasmático, que representa a maior via de ativação nos processos metabólicos dos xenobiontes.

Enzima	Substrato
Glutationa transferase	Glutationa
Glucuronosiltransferase	Glucoronida *
Sulfotransferase	Sulfato *
Acetiltransferase	Acetil *

As fase I e II podem ser resumidas no esquema abaixo:



O mesmo autor destaca que o Citocromo P-450, pertence a uma rede de interações de outros processos moleculares em diferentes tipos de células, tais como a síntese e degradação de grupos heme, proteínas de choque térmico, receptores esteróides, enzimas antioxidantes, metalotioneínas, oncogenes e genes supressores de tumor.

O sítio ativo do citocromo P-450 é um átomo de ferro, que na forma oxidada liga-se ao substrato (SH). A redução do complexo enzima-substrato, ocorre quando um elétron é transferido do NADPH via NADPH Citocromo P-450 redutase e posteriormente liga-se ao substrato. O complexo reduzido recebe um segundo elétron pelo NADPH via citocromo b5 e NADH citocromo b5 redutase.

Uma grande associação molecular chamada complexo oxigênio enzima-substrato se forma, e na sua dissociação libera água, substrato oxidado e a enzima na forma oxidada (WAYNE, 1995). O mesmo autor complementa a importância da oxidação para um elemento tóxico ser excretado, uma vez que o mesmo torna-se mais solúvel para a água do plasma sanguíneo.

1.11. Organoestanho no Organismo

Segundo MANAHAM (1991), o comportamento cinético de uma substância química tóxica ao organismo pode seguir as seguintes vias consideradas: 1. Ser absorvido pelo organismo e eliminado através de diferentes tipos de mecanismos; 2. Ser excretado sem qualquer alteração na sua estrutura molecular; 3. Ser metabolizado e se tornar apto para ser um ativo componente químico na fase dinâmica.

Na fase dinâmica, o composto ou elemento tóxico pode interagir com células e tecidos ou órgãos do organismo, o que pode lhe conferir algumas respostas tóxicas.

Estas respostas são: dadas como uma (a) reação primária, (b) resposta bioquímica ou (c) efeitos observáveis.

Para MANAHAM (1991), no organismo os compostos organoestanhos são metabolizados, transportados e excretados pelos tecidos. O mesmo autor cita que a cinética do xenobionte pode ser descrita da seguinte forma:

A entrada no organismo pode se dar através da inalação e ingestão direta, ou mais provavelmente através do alimento pelo consumo de outros organismo contaminados, sendo desta forma uma ingestão indireta. A entrada através da pele, ocorre de forma mais restrita, mas constitui uma terceira possibilidade a ser considerada.

O sistema sangüíneo e linfático pode ser alcançado por inalação ou ingestão. Neste último caso, na cavidade intestinal, o componente tóxico pode alcançar o tecido conjuntivo, chegar ao fígado e retornar para o lúmen intestinal através da bile e para o plasma sangüíneo, através da atuação endócrina do fígado, uma vez que este pode atuar como uma glândula anfícina. Parte do componente tóxico pode ser lançado para fora do organismo através das fezes, quando presente na cavidade intestinal ou através da expiração, exalando o ar dos pulmões.

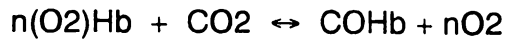
Do sistema sangüíneo e linfático, os componentes químicos tóxicos podem em regra geral, alcançar três vias destacadas a seguir: 1. ligar-se a proteínas celulares solúveis ou aderidas a membranas; 2. serem metabolizadas pelo retículo endoplasmático das células ou 3. serem distribuídas na forma conjugada a proteínas ou como produtos das reações metabólicas, tanto da Fase I onde se destaca o complexo enzimático Citocromo P-450, como da Fase II cujas enzimas complexam estes compostos a outras substâncias, tornando-os mais solúveis e mais fáceis de serem excretadas.

A excreção natural do organismo segue a via: rim → bexiga → urina. No entanto, o componente tóxico pode ser armazenado como elemento do tecido adiposo, além de serem potencialmente capazes de se armazenarem na matriz óssea, constituindo-se estes pontos finais temporários para alguns elementos ou compostos.

Uma observação no processo de biotransformação pode ser considerada quando o xenobiótico se encontra no lúmen intestinal, onde bactérias da flora local podem promover a metabolização do composto, mesmo antes deste ser absorvido pelas células do intestino (DONALD, 1994). Este mesmo autor, cita que importantes enzimas que promovem este tipo de biotransformação como a Citocromo P-450, UDP-glucuronosil transferase, sulfato transferase e glutathione S-transferase, são detectadas nas células do epitélio intestinal de diferentes animais como peixes e mamíferos.

1.12. Efeitos bioquímicos na fase dinâmica

A resposta tóxica se inicia de duas formas, uma associação irreversível: como a associação com a estrutura do DNA; e reversível: como na reação química destacada abaixo envolvendo a molécula de hemoglobina.



Entre os efeitos bioquímicos encontrados da associação do agente tóxico + proteína celular, podemos citar: Alteração da estrutura das membranas celulares; Interferência no metabolismo de carboidratos e lipídios, levando, devido ao último caso, excesso ou acúmulo de lipídio no fígado; e Interferência nos processos regulatórios, mediados por hormônios e enzimas.

1.13. Reações do organismo frente as substâncias tóxicas

As mais destacáveis respostas de efeito crônico aos agentes tóxicos são: alterações no sistema imunológico, mutações e câncer. No entanto, uma breve exposição pode causar: doença cardiovascular, lesões no tecido hepático, mal funcionamento renal, sintomas neurológicos (sistema nervoso central e periférico) e anormalidades na pele.

Contudo, manifestações observadas de forma imediata e rápida (em curto intervalo de tempo) são alterações nos sinais vitais, como os de: temperatura, padrão de pulsação, inspiração e expiração, além da pressão sanguínea.

Outros sintomas de envenenamento podem ser observados em reações mais simples como por exemplo em relação ao olho humano, que dentre algumas manifestações pode-se observar: (a) excessiva e prolongada contração da pupila; (b) excessiva dilatação da pupila; (c) movimentos involuntários das esferas oculares.

No sistema nervoso central, o componente tóxico pode-se manifestar em: convulsões, paralisias, alucinações e ataxia (falta de coordenação dos movimentos involuntários do corpo), além de comportamento anormal como: agitação, hiperatividade, desorientação e delírio. Entre tantos fatores destacados anteriormente e nestes últimos, pode-se acrescentar que em doses mais elevadas, organofosfatos e carbamatos podem levar e conduzir o organismo ao coma.

1.14. Transferência do Xenobionte para Organismos Aquáticos, interação intracitoplasmática e Bioconcentração

Os xenobiontes dissolvidos ou suspensos no meio aquático, com condições bióticas e abióticas favoráveis, podem penetrar no corpo dos organismos aquáticos através das brânquias, trato gastrointestinal e em menor proporção pela pele. Devido a maior densidade, o ambiente aquático favorece a contaminação de organismos com xenobiontes, quando comparado à atmosfera gasosa (DONALD, 1994).

Determinadas proteínas no citoplasma da célula ricas em cisteína e histidina, são sítios de ligação para os agentes tóxicos provavelmente devido à presença do enxofre nestes aminoácidos (STANLEY, 1991). Estas proteínas de ligação aos metais, possuem um baixo peso molecular e podem ser divididas em dois grupos:

- Proteínas de baixo peso molecular ricas em cisteínas. Ex: metalotioneínas.
- Proteínas de baixo peso molecular pobres em cisteínas. Ex: proteínas de ligação ao cádmio.

As metalotioneínas correspondem de 18 a 35 % deste grupo de proteínas e um desequilíbrio na bioconcentração de metais no citoplasma, é estímulo suficiente para uma resposta genética. Sua função parece estar relacionada com a homeostase da concentração de metais dentro da célula (CHAMPBELL *et al*, 1988).

O termo bioconcentração tem sido intensivamente utilizado nos trabalhos de toxicologia. Para HOFFMANN *et al* (1995), a bioconcentração é o acúmulo de um elemento químico dissolvido no ambiente aquático em um dado organismo, interrelacionado com valores de assimilação e excreção. Em certas espécies químicas de organoestanhos, a bioconcentração pode ser destacada em diferentes níveis tróficos e não depende unicamente de suas propriedades físico-químicas, mas sim da composição da água, temperatura, parâmetros fisiológicos (grau de metabolismo, conteúdo lipídico e fisiologia do organismo), além de crescimento e comportamento alimentar (FENT, 1996).

Trabalhos com as espécies de peixes *Pagurus major*, *Mugil cephalus* e *Rudarius ercodes* para determinar a bioconcentração de tributilestanho em exposição por oito semanas realizados por HISASHI (1992), apresentaram níveis cumulativos de tributilestanho, principalmente na pele e nas brânquias de indivíduos destas espécies.

1.15. Danos Provocados pelo TBT em Modelos Biológicos

Diferentes tipos de experimentos utilizando bioensaios e organismos aquáticos, tem sido realizados em laboratórios para obter dados do efeito tóxico de organoestanhos como o TBT. O comprometimento com a homeostase dos indivíduos expostos a este tóxico, pode começar ainda no desenvolvimento embrionário. Larvas de *Phoxinus phoxinus* apresentaram altos índices de mortalidade, deformação na coluna vertebral, paralisia e olhos opacos quando expostos por 3 a 10 dias em concentrações de 4.26 µg/L de TBT (MEIER, 1992).

Concentrações inferiores a 1.17 mg/l de bi(tri-n-butil-estanho óxido), não alteram o comportamento de modelos biológicos como *Salmo gairdneri* e *Tilapia rendalli*, mas quando em níveis superiores levam a agitação, movimentos operculares convulsivos e arrítmicos e a morte (KUHN, 1976).

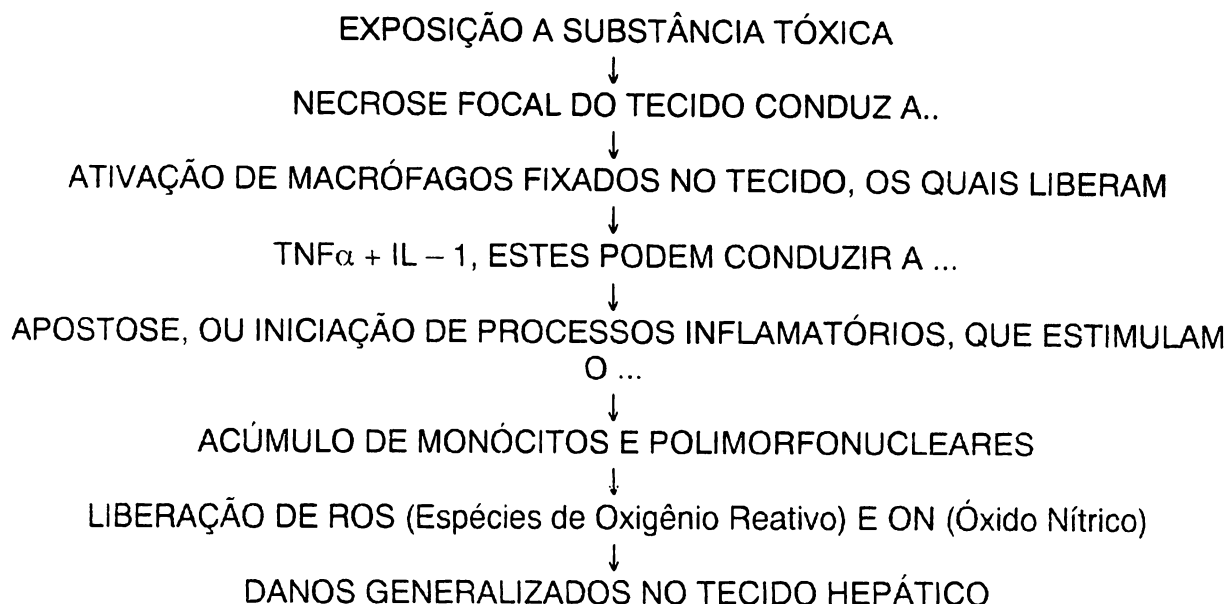
Análises histológicas tem corroborado para informações mais completas a respeito dos efeitos dos organoestanho. A espécie *Phoxinus phoxinus*, apresentou alterações em concentrações de 3.5 a 8.0 µg/l de TBT. A análise histológica demonstrou lesões degenerativas na pele, tal como no epitélio tubular dos rins, alterações em várias fibras musculares, epitélio da córnea e outros componentes do tecido ocular, espinha dorsal e sistema nervoso central (FENT, 1996).

A patologia ultraestrutural e modificação no sistema imunológico em organismos aquáticos tem sido também excelentes biomarcadores de contaminação para os organismos aquáticos.

Dentre muitos sintomas causados pelos agentes tóxicos, além da sua influência no material genético e sistema imunológico, destacamos a apoptose, necroses e neoplasias, as quais constituem eventos patológicos que envolvem uma série de mudanças estruturais a nível celular e tecidual, necessitando muitas vezes, de instrumentos como a microscopia eletrônica de transmissão para uma melhor definição e confirmação dos efeitos (MEYERS, 1996).

Referente ao fenômeno de apoptose celular, FENT (1996), THERESA *et al* (1995) e MICHAEL *et al* (1992), descrevem o envenenamento com o TBT esta envolvido na apoptose de timócitos de ratos. Segundo estes autores, o TBT leva a um rápido aumento nos níveis intracitoplasmáticos de Ca⁺⁺ o que também é confirmado por HUSSAIN (1994). Esta condição segundo LOHMANN *et al* (1993), resulta em extensiva fragmentação do DNA por enzimas endonucleases dependentes deste íon, caracterizando um fenômeno de apoptose.

SIMEONOVA *et al* (1999), destaca que a relação toxicologia e o fenômeno de necrose está envolvido com o polipeptídeo “Fator Tumoral” - α (TNF- α). Segundo os mesmos autores, as células de Kupffer são possivelmente uma das fontes do TNF - α e para este autor, a necrose no tecido poderia ser considerada como resposta da hipótese molecular colocada abaixo, onde o dano ao fígado por indução química, aumenta as evidências de que a inflamação tem importante papel na hepatotoxicidade e reparo do tecido.



1.16. Substâncias Tóxicas e Alterações Extracelulares e Intracelulares

Frente ao grupo das substâncias tóxicas, além do TBT e dos metais pesados, incluem-se os organoclorados, organofosforados e os compostos derivados de petróleo (policíclicos aromáticos) (MEYERS, 1996).

Da mesma forma são destacados os tecidos e órgãos alvos de organismos aquáticos comumente afetados por contaminantes. Segundo MEYERS (1996), nas brânquias, são encontradas lesões como degeneração celular com hipertrofia nos espaços perinucleares e retículo endoplasmático liso. Verifica-se também, a desorganização das cristas mitocondriais seguida de ruptura da membrana, formação de autofagossomos, vacúolos e vesículas apicais no citoplasma de células epiteliais. No fígado são destacadas a perda das reservas de glicogênio e presença de partículas elétricas densas. No rim, degeneração focal no túbulo proximal, cromatina hipercondensada e marginalizada à borda nuclear, além da dilatação do retículo

endoplasmático. No intestino, verificou-se aumento na quantidade de retículo endoplasmático rugoso, distribuição difusa de mitocôndrias e grandes quantidades de vesículas próximas à região apical. O pâncreas destacou-se por apresentar degeneração das células constituintes da porção exócrina do órgão. Nos ovários, observou-se o aumento e proliferação do retículo endoplasmático liso. No músculo esquelético, as fibras apresentaram mitocôndrias contendo membrana interna lesada e no cérebro, neurônios com espaços perinucleares e intracelulares.

MEYERS (1996), complementa que as alterações destacadas acima são características dos efeitos de organometais apresentados de uma forma geral, sabendo que para cada análise de tecido relaciona-se diferentes tipos de bioensaios com metodologias distintas, no entanto, descrevemos a seguir algumas alterações causadas por organoestanhos.

1.17. Efeitos dos organoestanhos sobre o material genético

De acordo com MANAHAM (1991), os efeitos causados pelo TBT frente ao material genético dos seres vivos ao qual o mesmo é contaminante direto, ou através de seus resíduos metabólicos como DBT e MBT, são descritos abaixo:

Teratogênese: Os organoestanhos podem atuar como agentes teratogênicos, ou seja, afetar as células ainda na fase de desenvolvimento embrionário do organismo. A Síndrome de Down, mais conhecida como a trissomia do cromossomo 21 é um exemplo destacado, cuja manifestação desta doença congênita, pode estar relacionada entre outros fatores com a presença de agentes químicos como os organoestanhos.

Os mecanismos bioquímicos da teratogênese são variados. Estes incluem, impossibilidade do feto receber substâncias importantes para o seu desenvolvimento como vitaminas causado por xenobiontes e alteração na membrana que constitui a placenta.

Mutações: Os xenobiontes podem atuar como mutagênicos, alterando a estrutura do DNA que vem por conseguinte, conduzir a diferenciações no fenótipo do organismo. No entanto, sabe-se que as mutações são acontecimentos naturais para o processo evolutivo das espécies, mas sabe-se que uma porcentagem é provocada por mutagênicos em espécie em contato direto com tais substâncias.

Carcinógenos: Os xenobiontes podem atuar como carcinógeno, principalmente quando possuem a capacidade de se ligar a molécula de DNA. Tal fenômeno afeta de

forma considerável o metabolismo celular o que leva a uma perda do controle da divisão celular, caracterizando o princípio cancerígeno.

Os carcinógenos podem causar câncer de forma direta, o que lhes confere a condição de classificação no grupo de carcinógenos primários ou de ação indireta. No entanto, o carcinógeno que requer o uso da Fase I e II do sistema de detoxificação do organismo para se tornar potencialmente carcinogênico, é denominado de pró-carcinógeno.

1.18. Resposta do Sistema Imune

Substâncias tóxicas como o TBT podem causar imunossupressão e divisão celular descontrolada das células do sistema imunológico. Atualmente, diversos efeitos causados por xenobiontes, estão sendo reconhecidos através de trabalhos utilizando bioensaios. Dentre estes efeitos, pode-se citar as alergias e a hipersensibilidade (FENT, 1996)

1.19. Atividade da acetilcolinesterase e toxicidade

A neurotoxicidade tem auxiliado nos estudos com agentes químicos tóxicos que influenciam a atividade da enzima acetilcolinesterase (SILVA, 1996). Segundo STURM *et al*, a acetilcolinesterase é uma enzima que pode ser considerada um excelente biomarcador de efeitos tóxicos em peixes de água doce. Para este mesmo autor, a enzima tem sua atividade inibida pelo agente contaminante e não pode ligar-se o seu substrato, a acetilcolina.

O exemplo melhor estudado da interferência de contaminantes com a atividade da acetilcolinesterase é através de organofosforados. Sem considerar o TBT, essa inibição segundo MING HO (1995), se dá pela competitividade do organofosforado pelo sítio ativo da enzima acetilcolinesterase frente ao seu real substrato, a acetilcolina. O mesmo autor, complementa descrevendo que o aminoácido serina localizado no sítio ativo da enzima se adere a acetilcolina pela doação de um próton a este neurotransmissor o qual, conduz a quebra deste último em colina, que é liberada para o ambiente e um grupo acetil, que permanece aderido ao aminoácido. Então é liberto pela hidrólise de uma molécula de água, que leva a reconstituição do grupo hidroxila da serina. MING HO (1999), destaca ainda que os organofosforados, competem pelo próton, estabelecendo a ligação da serina com o grupo fosfato, reação até então reversível. Mas, posteriormente, uma reação irreversível do resíduo de fosfato com um

aminoácido glutamyl no sítio ativo se estabelece, inativando enfim a atividade enzimática da proteína.

1.20. O fígado

O fígado de peixe, segundo JOSEPH e YASUTAKE (1983), não é disposto em lóbulos como verificado em mamíferos, mas apresenta septo transverso na cavidade intraperitoneal como descrito em truta (*Salmo gairdneri*). Para TAKASHIMA e HIBIYA (1995), o fígado de peixe apresenta sinusóides não tão bem delineados como observados em mamíferos, mas como regra para vertebrados, dispõe do sistema porta hepático para o fluxo sangüíneo.

O parênquima hepático tem importante papel no estudo da toxicologia, frente as diversas funções que o mesmo executa no metabolismo do ser vivo. A relação TBT – fígado vem sido demonstrada em trabalhos como os de KAZUO *et all* (1992), onde os autores demonstram que o TBT inibe a fosforilação oxidativa em mitocôndrias de hepatócitos do fígado de ratos Wistar UOEH. FENT (1996), cita que o fígado é um dos órgãos alvo do TBT, além de outros tecidos como os rins. SHUGART e McCARTHY (1990) destacam que o fígado dos peixes é um integrador das funções bioquímicas e biofísicas e que pode ser afetado por substâncias tóxicas. UENO (1994), ressalta a importância do fígado quando estabelece uma análise de efeito tóxico do mono, di e tributilestano frente ao parênquima hepático de camundongos. O mesmo autor, em um outro trabalho, cita o efeito tóxico do TBT frente ao fígado, que se dá pelo metabolismo do órgão relacionado ao sistema multienzimático P.450, uma vez que os hepatócitos são células cujo conjunto de enzimas é mais eventualmente ativo. DONALD (1994), confirma este dado citando que o fígado contém a mais alta concentração da maioria das enzimas de biotransformação.

SIMEONOVA (1999), correlaciona a toxicidade do TBT em relação ao fígado, destacando o processo molecular que interage células de Kupffer e TNF - α (Fator de necrose tumoral). Este fator, segundo o mesmo autor, é liberado pelas células de Kupffer e é capaz de induzir a inflamação, necrose e regeneração do tecido.

MEYERS (1996), ressalta que uma vacuolização distinta em hepatócitos, além do aumento do retículo endoplasmático rugoso, perda das reservas de glicogênio e aumento do volume da mitocôndria, fazem parte dos sintomas observados nos estudos que correlacionam a ultraestrutura do fígado e toxicologia. Para o homem o fígado tem

importante papel no processo de desintoxicação (BARILE, 1994) e por evolução, acredita-se que para o peixe tal função seja inquestionável.

2 - OBJETIVOS

Objetivo Geral:

Estudar os efeitos crônicos do tributilestano (TBT) em *Astyanax bimaculatus*, após doses intraperitoneais, através de dados estruturais, neurotóxicos e hematológicos.

Objetivos específicos:

- Avaliar os efeitos do TBT na estrutura do fígado de *A. bimaculatus* através da microscopia óptica e microscopia eletrônica de transmissão
- Determinar a interferência do TBT na atividade enzimática da acetilcolinesterase coletada a partir de amostras do músculo
- Verificar a interferência do TBT no sistema imune de *A. bimaculatus* através de estudos hematológicos
- Comparar os dados obtidos neste trabalho com dados disponíveis na literatura
- Contribuir com informações que possam auxiliar no estabelecimento dos níveis máximos permissíveis para organoestranhos em ambientes aquáticos tropicais

3 - MATERIAL E MÉTODOS

3.1. Caracterização da Espécie estudada

A espécie utilizada como modelo biológico *Astyanax bimaculatus* (Lambari) tem a seguinte descrição taxonômica segundo Schultz (1990):

Phylum: Chordata

Subphylum: Craniata

Superclasse :Gnathostomata

Classe: Osteichthyes

Subclasse: Actinopterygii

Superordem: Teleostei

Ordem: Ostariophysoidei

Subordem: Characioidea

Família: Caracidae

Subfamília: Cheirodontinae

Gênero: *Astyanax*

Espécie: *Astyanax bimaculatus*

3.2. Dados comportamentais de *Astyanax bimaculatus*:

O **Lambari** é uma espécie nativa extremamente ativa e largamente distribuída no território Brasileiro sendo encontrado em grandes grupos habitando rios, lagos e represas em todo o Brasil. O termo Lambari é uma designação (nome popular) a quase 150 espécies dos gêneros *Astyanax sp*, *Moenkhausia sp*, *Hyphessobryco sp*, *Hemigrammus sp*, e outros. Em outras regiões do Brasil, o Lambari pode receber o nome de **Piaba** ou **Canivete** (Silva, 1993).

Quanto ao hábito alimentar são classificados como onívoros, mas possuem uma posição diferenciada na cadeia trófica, ou seja predador e presa, alimentando-se de peixes menores, plantas e até de seus próprios ovos. As diferenças morfológicas entre machos e fêmeas são pouco evidentes, no entanto, dados comportamentais registram que fêmeas apresentam padrão de nado diferente do padrão do macho (Herbert, 1990).

3.3 Coleta e Transporte

Um número de 100 exemplares de *Astianax bimaculatus* foram coletados em tanques artificiais em uma fazenda de propriedade particular localizada no município de São José dos Pinhais, área metropolitana da cidade de Curitiba, Paraná, Brasil (Figura 2). Para a coleta, foram utilizadas redes tipo tarrafas, possibilitando a captura dos exemplares sem a lesão dos mesmos. Imediatamente após a captura, os exemplares foram acondicionados em caixas de isopor contendo água do ambiente natural constantemente oxigenada por aeradores movidos a bateria.

Nestes recipientes, os exemplares permaneceram por aproximadamente duas horas e meia. Uma troca de água no local de pesca, utilizando-se água do próprio tanque, foi efetuada até o momento de serem transportados para os aquários do Laboratório de Bioensaios localizado no do Departamento de Biologia Celular da Universidade Federal do Paraná.

Durante a coleta dos exemplares, não foi verificado o sexo dos mesmos, e da mesma forma posteriormente, não sendo este portanto um parâmetro considerado para o experimento

No laboratório, os exemplares foram transferidos para 2 tanques (de mil litros cada) contendo água na temperatura de 22 graus Célsius e oxigenada constantemente por aeradores, para que posteriormente pudessem ser transferidos para os aquários do laboratório dos bioensaios. Durante o período que permaneceram nestes compartimentos tiveram a temperatura monitorada por termômetros regulados a 25 graus Célsius. Quando foram transferidos para os aquários testes, os peixes receberam 50% da água de origem e 50% de água filtrada em filtro de celulose e carvão ativado, a qual havia sido deixada em descanso por 72 horas.

Um termostato central ativava ou desativava aquecedores distribuídos nos aquários (1 aquecedor por aquário). A temperatura era regulada no aparelho e mantida através de um sensor localizado em um dos aquários. A alimentação foi diária e aleatória, sem controle da quantidade por aquário.

3.4. Material Utilizado e Montagem do Bioensaio

Neste experimento, foram utilizados três aquários de vidros transparentes, contendo 08 exemplares no aquário TBT/óleo, 08 exemplares no aquário controle óleo e 08 exemplares no aquário controle manuseio. Em 2 experimentos anteriores o

número de 10 peixes por aquário mostrou um número excessivo para os aquários de 30 litros. Variações no comportamento eram evidenciadas, dentre as quais podem ser destacadas:

- Agressividade entre os indivíduos;
- Canibalismo executados por indivíduos sadios;
- Turbidez rápida da água devido a alta concentração de excretas metabólicas, o que levava a trocas mais constantes de água, aumentando o estresse pelo excesso de manuseio.

O período de aclimatização foi de três semanas. Inicialmente, os indivíduos recém colocados no aquário apresentavam movimentos sempre rápidos e isolados, mas com a aclimatização, os movimentos se tornavam mais lentos e se evidenciava o nado em grupos de um ponto a outro no aquário.

Todos os três aquários foram colocados sobre uma bancada de concreto forrada por uma camada de isopor, com o objetivo de isolar os mesmos de barulhos provenientes de atividades no laboratório ou mesmo na própria bancada. Uma divisória isolava o meio experimental do restante do laboratório onde se encontrava o bioensaio e as janelas vedadas garantiam um ambiente artificialmente escuro para que se pudesse ocorrer o controle do fotoperíodo em 12 horas de luminosidade e 12 horas sem luz (figura 3).

A temperatura controlada por aquecedores ligados a um termostato central, e as medidas de temperatura foram tomados dos termômetros imersos na água dos aquários no período da manhã entre os horários de 9:00 e 11:00 horas. Os valores obtidos apresentaram uma média de temperatura com $22,3 \pm 1,3$ °C.

Dez dias antes de terminar o experimento, gradativamente a temperatura foi ajustada a 27 °C por 24 horas para eliminar o desenvolvimento de fungos. A opção por aumentar a temperatura foi um recurso utilizado para evitar o uso de fungicidas, o que poderia alterar a qualidade da água para os indivíduos testados e afetando o equilíbrio do sistema.

A manutenção da temperatura nos aquários é um parâmetro importante em estudos de bioensaios, quando se trata de espécies tropicais (OLIVEIRA RIBEIRO *et al*, 1995 e 1996).

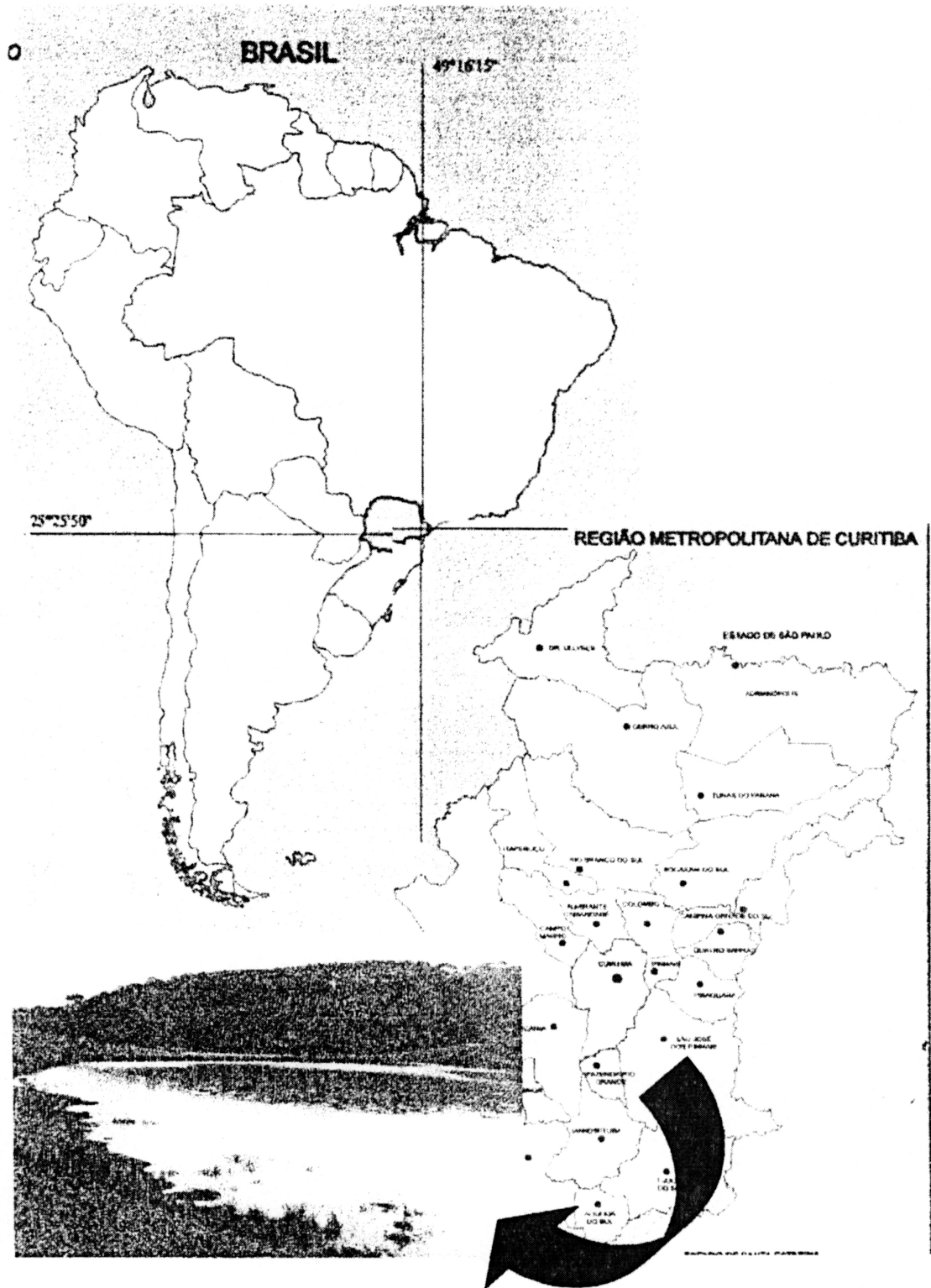


FIGURA 02. Local de Coleta dos exemplares de *Astyanax bimaculatus*

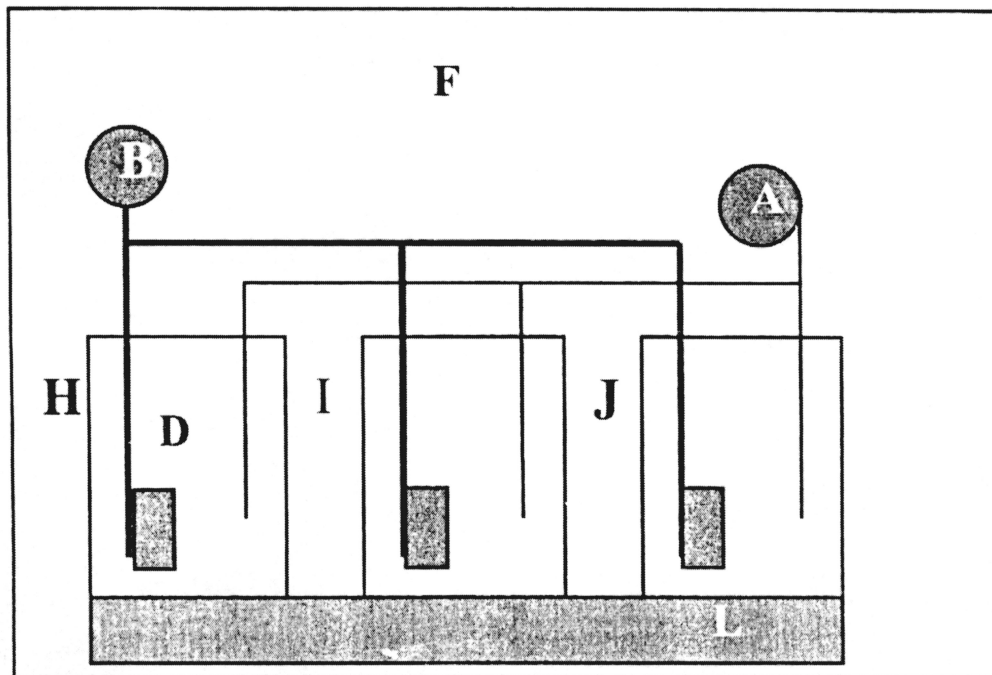


FIGURA 03. Desenho esquemático do *design* experimental realizado no Laboratório de Bioensaios do Departamento de Biologia Celular. (F) Representa o sistema isolado; (H, I e J) aquários de 30 litros distribuídos sobre superfície de isopor (L); (A) Sistema de aeração constante; (B) Termostato com controle simultâneo de temperatura em todos os aquários e (D) filtro interno.

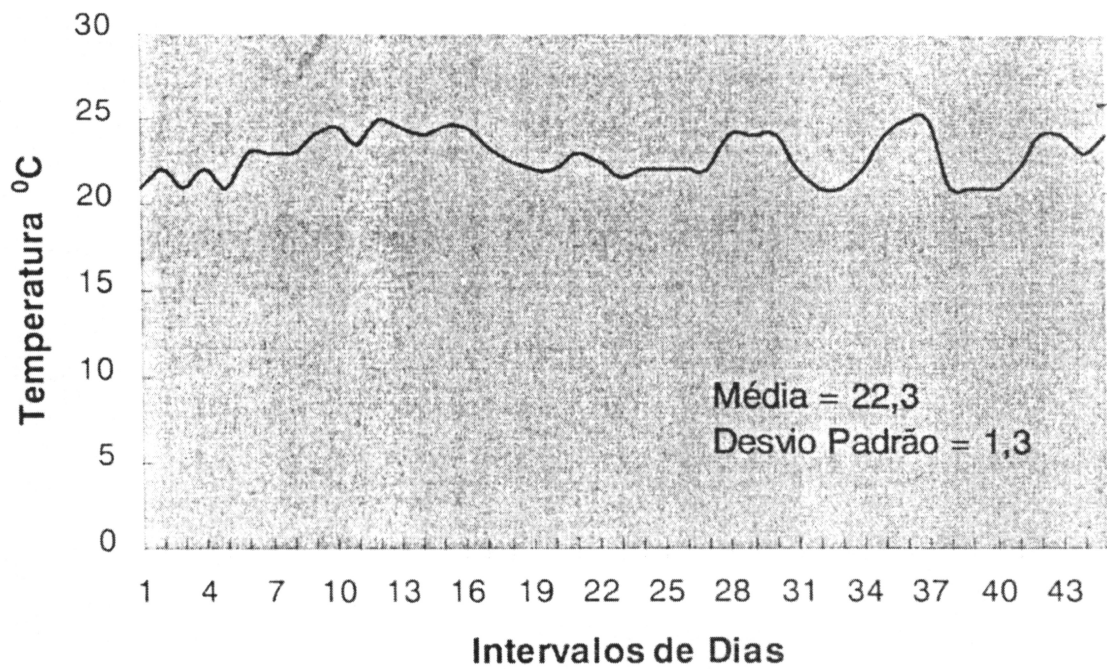


FIGURA 4. Gráfico mostrando a variação da temperatura durante o período experimental com *Astyanax bimaculatus*

3.5. Pesagem dos Exemplares Utilizados

Os exemplares foram coletados e separados em classes de tamanhos que favorecessem encontrar uma quantidade de TBT/óleo que correspondesse a uma dose comum a todos os indivíduos componentes do grupo contaminado. O quadro abaixo mostra a distribuição dos indivíduos nos respectivos aquários.

Tabela IV. Relação dos pesos obtidos com os exemplares de *Astyanax bimaculatus*, distribuídos nos diferentes grupos utilizados no experimento.

	Aquário I (TBT)	Aquário II Contaminado com Óleo	Aquário III Somente manuseados
	5,00	3,20	6,72
	4,00	3,59	7,67
	4,39	3,38	6,23
	4,45	3,38	5,10
	4,30	3,60	6,51
	4,50	3,65	6,10
	4,30	3,55	5,10
Média	4,42	3,47	6,20
Desvio Padrão	0,30	0,16	0,90

No procedimento de pesagem foram adotados os seguintes critérios:

- Os peixes dos aquários foram separados em um recipiente menor e pesados individualmente;
- A balança utilizada foi "tarada" com um becker contendo água (de origem do próprio aquário) que seria utilizada para manter o peixe vivo. Este procedimento se repetiu para cada pesagem.
- Durante a pesagem esperava-se a parada de oscilação dos dígitos na painel por um minuto, para se obter um valor mais aproximado do correto possível. Esta oscilação era própria devido aos movimentos do peixes dentro do copo de becker com água.

3.6. Manutenção dos Aquários Durante o Experimento

Foram colocados filtros internos contendo fibra sintética as quais eram substituídas e descartadas a cada 3 dias. O filtro de plástico eram então lavados através de uma pequena escova, afim de garantir a retirada de resíduos orgânicos provenientes do alimento ou de fezes, os quais poderiam facilitar a proliferação bacteriana. Seqüencialmente, a cavidade interna do filtro era limpa com álcool 80% comercial e posteriormente recebia um novo banho de água de torneira para se retirar o excesso de álcool, e por fim, novas fibras eram adicionadas. Os filtros controlados

por um sistema único de aeração, borbulhavam constantemente com vigilância diária no período da tarde e da manhã.

Uma tampa de vidro que recebia uma assepsia com álcool a cada troca da lã sintética, servia como barreira para qualquer atividade irregular dos peixes impossibilitando sua saída do aquário e ao mesmo tempo que qualquer objeto pudesse atingir os mesmos, garantindo a estabilidade do sistema.

Todo material que entrava em contato direto com o aquário contendo peixes contaminados com TBT/óleo, era separado em bandejas plásticas apropriadas e recebiam um selo, identificando aos demais usuários do laboratório o seu uso restrito durante este experimento. A alimentação era fornecida em períodos da manhã e tarde em uma quantidade de 10 gramas por aquário, 24 horas antes da contaminação os mesmos não foram alimentados e mesmo após a aplicação intraperitoneal, os exemplares não receberam alimento por 12 horas.

Não era permitido a formação de sedimento no fundo dos aquários pelo excesso de alimento. Para que tal condição ocorresse, era necessário fornecer alimento vagorosamente e perceber se todos estavam se alimentando de forma eqüitativa. No sentido de se evitar o acúmulo de partículas de alimento no fundo dos aquários que pudessem comprometer a qualidade da água e conseqüentemente o bioensaio com a proliferação de bactérias ou fungos, estes eram sifonados constantemente dentro de um intervalo de 48 horas. A troca de água se efetuava da seguinte forma: 7 litros de água eram retirados de cada aquário após 48 horas e no quarto dia, retirava-se a metade da água de cada compartimento. A nova água filtrada adicionada era proveniente de torneira, filtrada em filtro de celulose e carvão ativado, antes de ser adicionada ao aquário tinha a sua temperatura regulada com a água do aquário. Se por ventura a temperatura fosse menor, o líquido era aquecido para se evitar o choque térmico e mesmo estando em mesma temperatura, utilizou-se um recipiente de plástico para que a água pudesse ser colocada de forma lenta, evitando-se assim turbulência e barulhos minimizando as alterações no sistema com o manuseio dos aquários.

3.7. Preparo do Contaminante

Uma vez que o TBT é uma substância lipossolúvel, o óleo de milho foi o veículo escolhido para a contaminação neste experimento. A concentração da solução de TBT

é de $1\mu\text{l} = 1,2\text{ mgTBT}$. Uma quantidade $6,25\mu\text{l}$ de tributil estanho foi diluída em 50 ml de óleo de milho (SIGMA®), sendo esta considerada como Solução I, correspondendo a uma concentração de $0,15\text{ mgTBT/ml}$. Desta solução, $219\mu\text{l}$ foram retirados e diluído em 100 ml de óleo de milho para que se pudesse chegar a uma concentração de $0,03\text{ mgTBT/ml}$ correspondendo a concentração da Solução II. Tanto a solução final (Solução II) como a padrão (Solução I) foram guardadas em vidro âmbar a temperatura ambiente e envolvidos por papel alumínio para se evitar a oxidação do composto TBT pela luz. Ambas foram, em tempos distintos, bem misturadas utilizando-se um agitador magnético durante o período de cinco minutos. Todo o material em contato com o TBT, assim como a vidraria utilizada para as atividades do experimento, foi posteriormente colocada de molho em detergente neutro diluído em água de torneira por doze horas para posterior lavagem novamente em água torneira e secagem em estufa por 24 horas. A concentração de detergente utilizada não foi prescrita nem tão pouco procurou-se estabelecer um padrão para as diluições.

3.8. Contaminação dos Exemplares Teste

A contaminação foi através de injeção intraperitoneal através de seringa e agulhas descartáveis utilizadas para aplicação de insulina. Durante o processo de contaminação a agulha foi usada em comum primeiramente para os indivíduos controle manuseio e e em seguida para o controle óleo, mas no entanto, entre um indivíduo e outro, fazia-se a assepsia da mesma com álcool. Para os indivíduos contaminados com TBT, utilizou-se a mesma seringa trocando apenas a agulha para cada indivíduo. Com este procedimento procurou-se evitar uma contaminação cruzada entre os exemplares contaminados e com os peixes do controle óleo e controle manuseio.

As mesas utilizadas durante o processo de contaminação, eram cobertas com papel toalha e a vidraria permanecia também sobre o mesmo tipo de papel. Após o término, este material era descartado como lixo hospitalar devidamente embalado separados um saco plástico de lixo devidamente identificados, assim como agulhas, seringa e outros elementos possivelmente contaminados. Desta forma, foram tratadas como lixo tóxico e ficaram a disposição do setor responsável da universidade.

Para a contaminação dos exemplares testados, em cada aquário foram realizados os seguintes procedimentos:

Os exemplares antes de serem manuseados foram separados em um recipiente plástico, contendo água do próprio aquário para evitar choque térmico ou qualquer outra perturbação que não pudesse ser posteriormente computada.

Peixes do aquário controle manuseio: Cada exemplar era anestesiado em uma solução preparada a base de MS 222 (0,02%). Após a anestesia o indivíduo recebia apenas penetração da agulha na região ventral, sem qualquer aplicação líquida. Após a falsa aplicação, o peixe era colocado em um novo ambiente para a recuperação dos seus movimentos quando então retornava ao aquário de origem.

Peixes do aquário controle óleo: Após anestesia, estes recebiam uma dose de 0,1 ml de óleo puro na região ventral com a penetração da agulha na cavidade intraperitoneal de forma diagonal quase paralela ao plano longitudinal do corpo do animal. A recuperação do anestésico era efetuada como descrito para o controle manuseio. Da maneira como a agulha foi inserida, procurou-se não atingir qualquer órgão da cavidade intraperitoneal, o que poderia comprometer a saúde dos indivíduos testados.

Peixes do aquário contaminados com TBT/óleo: Toda a atividade descrita acima repetiu-se para os exemplares contaminados com TBT/óleo, com a diferença de que o óleo para este grupo continha o TBT dissolvido. Para a contaminação do grupo utilizou-se então a média do peso dos exemplares a serem contaminados ($4,42g \pm$), onde em cada exemplar foi injetado 0,1 ml da Solução II, correspondendo em média a uma dose de $0,688 \mu gTBT/g$.

3.9. Procedimentos de Coleta

Uma única coleta nos três aquários foi realizada após seis contaminações: controle manuseio, controle óleo e TBT/óleo. Os exemplares não foram alimentados pela parte da manhã e a tarde iniciou-se a coleta. As mesas foram revestidas com papel toalha, as pinças utilizadas foram recém tiradas de envelopes plásticos que nos garantiam um grau de assepsia, mesmo considerando que os exemplares seriam sacrificados na coleta. A utilização de guardapós e luvas cirúrgicas se fizeram necessários durante a prática da coleta.

Os primeiros exemplares a serem sacrificados foram os do aquário controle manuseio, em seguida do controle óleo e por último, os exemplares do aquário TBT/óleo. Desta forma, procurou-se minimizar a contaminação do ambiente de trabalho bem como do material utilizado na coleta.

Os indivíduos foram sacrificados pelo excesso de exposição ao anestésico MS 222 (0,02%), de onde eram imediatamente retirados após a parada dos movimentos operculares.

Com material cirúrgico, cada exemplar foi seccionado na região ventral realizando-se um corte longitudinal que se iniciava no ânus e terminava no espaço entre as aberturas branquiais. Na exposição dos órgãos, o fígado foi separado para análise em:

3.9.1. Microscopia ótica e eletrônica

Os componentes utilizados no preparo dos fixadores, ALFAC e KARNOVISK modificado, foram preparados 6 horas antes de se executar a coleta e armazenados em refrigerador a temperatura de 4^o C, sendo misturados minutos antes da coleta.

O restante do fígado foi então seccionado em partes com 0,5 cm de diâmetro, e imerso no fixador Alfac por 16 horas. Uma pequena parte foi inicialmente separada, colocada sobre uma gota do fixador em uma placa de Petri e seccionado com laminas novas de gilete em pequenos cortes (aproximadamente 1 mm) e posteriormente imerso em Karnovisk modificado por no mínimo duas horas. O manuseio do material na presença do fixador foi em estufa utilizando máscara e luvas descartáveis;

3.9.2. Análise de acetilcolinesterase

Uma amostra de músculo da região dorso - lateral do corpo, próximo às branquias, foi retirada para análise da atividade da enzima acetilcolinesterase. Para a separação deste material, utilizou-se uma caixa de isopor contendo gelo para diminuir a atividade da enzima através da queda de temperatura. Os mesmos foram individualmente separados em tubos plásticos devidamente etiquetados e transferidos para freezer – 20^o C, onde permaneceram até o momento da análise.

3.9.3. Hemograma

Procedeu-se então um corte transversal na porção terminal da cauda para a retirada de amostras de sangue que foram colocados em lâminas (limpas com álcool 80%), para realização do esfregaço. Foram preparadas cinco lâminas respectivamente para cada indivíduo.

3.10. Microscopia Óptica

O preparo do material para a microscopia óptica foi realizado seguindo os procedimentos descritos abaixo:

3.10.1. Desidratação do material

Álcool 70 % (Biotec[®]) / 1 hora – três banhos até retirar bem o corante com intervalos de 48 horas.

Álcool 80 % / 1 hora;

Álcool 90 % / 1 hora;

Álcool / Xilol (BIOTEC[®]) (v:v) / 1 hora;

Xilol / 1 hora;

Xilol / 15 minutos;

3.10.2. Procedimento de inclusão do material em Paraplast (SIGMA[®])

Paraplast / 2 horas – Em estado líquido mantido em estufa controlada nas temperaturas que oscilavam entre 56 à 57 graus Célsius;

As peças, junto com uma nova porção de Paraplast, foram emblocados em formas de papel apropriadas, devidamente orientadas, etiquetadas e polimerizada a temperatura ambiente;

3.10.3. Trimagem

Este procedimento baseou-se no corte das laterais ricas em parafina para que somente a região central, onde se localizava o material emblocado, fosse alvo do corte da navalha no micrótomo;

Os blocos de Paraplast contendo as respectivas peças, foram mantidos em geladeira a temperatura de 0 graus Celsius antes de serem cortados a espessura de 5 µm em micrótomo Leyca RM 2145, com lâminas descartáveis (LEICA 818). O congelamento prévio dos blocos favorecia os cortes com pouca incidência de dobras,

permitindo assim uma melhor distensão e posterior visualização do material após corado.

A aderência dos cortes à lâmina foi melhor efetuada utilizando-se uma solução de 25 gotas de albumina de clara de ovo diluídas em 50 ml de água destilada. Pelo fato de tratar-se de um composto muito denso, a albumina mesmo diluída foi filtrada duas vezes. O material foi distendido utilizando-se uma placa aquecedora com gradiente crescente de temperatura.

Os reagentes como álcool e xilol, eram descartados em vidros para armazenagem, posteriormente embalados, etiquetados e deixados à disposição do programa de descarte de lixo tóxico do Setor de Ciências Biológicas.

3.10.4. Coloração do material

Para a coloração do material de fígado coletado, seguiu-se o seguinte procedimento:

Diafanização do material com banhos consecutivos de:

Xilol I	10 minutos
Xilol II	10 minutos
Hidratação	
Álcool 100%	5 minutos
Álcool 90%	5 minutos
Álcool 70%	15 minutos
Água destilada	sem tempo especificado
Coloração	
Hematoxilina	1, 15 minuto
Água corrente	5 minutos
Eosina	30 segundos
Água corrente	5 minutos
Desidratação	
Álcool 70%	lavagem rápida
Álcool 70%	2 minutos
Álcool 90%	2 minutos
Álcool 100%	3 minutos
Álcool 100%	3 minutos
Xilol I	5 minutos
Xilol II	5 minutos

3.10.5. Montagem

As lamínas foram montadas sob lamínula utilizando resina Polymount (Sigma[®])

3.11. Microscopia eletrônica

Todos os processos de preparação de emblocagem para este tipo de microscopia foram realizados em capela, com a utilização de luvas cirúrgicas e máscara descartáveis. Sendo que estes, após serem utilizados foram descartados como lixo tóxico, devidamente embalados e colocados à disposição do programa de descarte de lixo tóxico do Setor de Ciências Biológicas.

O procedimento para o preparo do material para análise em Microscopia Eletrônica de Transmissão são descritos abaixo:

3.11.1. Lavagem

Após fixação por duas horas, o material foi lavado duas vezes em solução de cacodilato 0,1 M por 10 minutos cada;

3.11.2. Desidratação

A desidratação ocorreu após sucessivos banhos de álcool em concentrações crescentes por 10 minutos cada. Abaixo, tem-se a seqüência dos respectivos banhos:

Álcool 70%

Álcool 90%

Álcool 95%

Álcool 100%

Álcool 100%

Dois banhos de óxido de propileno por 15 minutos cada

3.11.3. Inclusão

Neste procedimento, procurou-se substituir o óxido de propileno pela resina, desta forma o material foi imerso em um conjugado de óxido de propileno/resina (1:1) por duas horas;

E posteriormente mais um banho de resina pura por 2 horas;

3.11.4. Emblocagem

E finalmente, a emblocagem, com a adição de resina armazenada a 4 graus Célsius;

Para o processo de emblocagem o material foi colocado em formas plásticas apropriadas e levado a um dissecador (vácuo) por 12 horas, para se retirar possíveis bolhas na resina e seqüencialmente transportados a uma estufa a temperatura de 63 graus Celsius por 48 horas, para o processo de polimerização que condiciona o

endurecimento do material. Durante o manuseio com a resina, cacodilato de sódio, óxido de propileno e Karnovisk, utilizou-se máscaras e luvas descartáveis e capela, por serem produtos altamente voláteis e cancerígenos.

Foram emblocados amostras de 3 indivíduos por grupo. Dos blocos, após trimagem, foram obtidos cortes semilunares, de onde selecionou-se as áreas para os cortes ultrafinos (70 nm de espessura). Estes foram então contrastados em chumbo por cinco minutos e acetato de uranila (5%) por 20 minutos. A observação foi realizada em TEM do centro de microscopia eletrônica da UFPR.

3.11.5. Preparo da resina

A resina utilizada foi uma substituta do EPON, PoliEmbed 812 DER 736 (Polysciences®). Foram utilizados os seguintes componentes:

ERL 4206:	5 ml;
DER 736:	3 ml;
NSA :	13 ml;
DMAE:	0,2 ml;

De todos os componentes citado acima, o DMAE foi adicionado por último, seguindo critérios sugeridos pelo fornecedor. O sucesso da ausência de bolhas é adquirido com uma excelente mistura utilizando-se bastão e um dissegador antes da polimerização. A resina pronta, foi armazenada em seringas vedadas e mantidas a temperatura de 4 graus Celsius, até o seu uso. O restante da resina pode ser estocada em seringas vedadas em freezer – 20 ° C e utilizada para inclusão em outras preparações.

3.12. Hematologia

Preparo e Coloração do Material em Esfregaço

Na coloração com Rosenfeld do material sanguíneo para análise de contagem de glóbulos brancos e estudo dos aspectos morfológicos das hemácias, realizou-se um esfregaço do sangue obedecendo ao seguinte procedimento:

Lâminas e lamínulas limpas em álcool 80% foram utilizadas para se fazer o esfregaço;

Após espalhar o sangue na superfície da lamina, realizou-se a fixação imediata do material em uma solução preparada com álcool 95% e éter na concentração 1:1 (v : v) pelo tempo de 15 minutos;

Posteriormente à fixação o material foi corado com a adição de dez gotas de corante concentrado (ROSENFELD) diretamente na lâmina.

A seguir adicionou-se 10 gotas de água destilada para tornar o corante diluído e em contato com o material por mais 15 minutos;

Após este último período de coloração, o material foi lavado em água destilada que escorria em poucas gotas na superfície da lâmina em diagonal, evitando assim a perda de material coletado;

O material foi seco no ambiente por duas horas e depois as lâminas foram montadas, utilizando-se resina apropriada;

Obteve-se desta forma um número de 60 lâminas para análise, sendo que cada indivíduo era representado por um número de 4 lâminas, sendo analisados 5 indivíduos do aquário controle manuseio, 5 indivíduos do aquário controle óleo e 5 indivíduos do aquário contaminado com TBT/óleo.

3.13. Metodologia para a realização do Hemograma

Esta avaliação contou com a colaboração de Prof. Dr. Paulo do Laboratório de Patologia localizado no Departamento de Farmácia a Universidade Federal do Paraná. As lâminas analisadas não apresentaram um padrão constante de distensão das células e a sobreposição destas últimas foi constante, no entanto possibilitou para uma análise quantitativa do material, utilizando o microscópio OLYMPUS BX-40, com aumento de objetiva 100X e ocular 10X. Estipulou-se um número de 100 células por lâmina.

Como a sobreposição das células pode afetar a análise do material, uma vez a lâmina sendo analisada, foi escolhido um campo que apresentasse nitidez quanto à morfologia celular, para que se pudesse iniciar o processo de contagem.

3.14. Preparo para análise da acetilcolinesterase

Este tipo de avaliação foi realizado com a colaboração da Dr. Helena Silva de Assis do Departamento de Farmacologia da UFPr. Para análise a acetilcolinesterase, foram utilizados as amostras de músculo preservados em freezer.

3.14.1. Homogeinização

As amostras de músculo foram colocadas em um pôter (frasco para homogeneização) e junto à mesma foram adicionados 2 ml de tampão fosfato 0,1M pH

7,5. O aparelho utilizado (marca e tipo não especificados) para homogenização foi fornecido pelo Departamento de Farmacologia da Universidade Federal do Paraná o a homogenização foi realizada nas dependências do mesmo.

A cada amostra homogeneizada, a porção do aparelho que entrava em contato com as peças era limpa com água destilada, secada com papel toalha e novamente lavada e secada para nova homogeneização. Em seguida as amostras foram transferidas, apenas a porção sobrenadante do diluído, para um ependorf de 2ml. Destaca-se, que as amostras sempre eram mantidas semi imersas em gelo picado.

3.14.2. Centrifugação

Uma nova pesagem das amostras, agora diluídas, foi realizada para que todos os ependorfs contivessem o mesmo peso para serem centrifugados dois a dois em centrifugador HERMLE 2513. A centrifugação ocorreu a 10.000 rpm a $4 \pm 2^{\circ}C$, durante 10 minutos. Após, a centrifugação foi retirado o sobrenadante e o restante foi descartado.

3.14.3. Diluições

Cada amostra (sobrenadante) foi diluída de 1:10, ou seja, 200 μ l em 1800 μ l de tampão fosfato. O restante foi congelado para uso posterior se assim o fosse necessário.

3.14.4. O corante utilizado – DTNB

Para analisar a reação da enzima acetilcolinesterase, utilizou-se o reagente DTNB preparado nas proporções de 72,9 mg de DTNB + 30 mg de $NaHCO_3$ + 20ml de tampão fosfato 0,1 M pH 7,5; e que pode ser guardado em temperatura de $0 \pm 2^{\circ}C$.

O DTNB (corante) se encontrava a uma concentração de 10 mM e foi feita uma diluição para 0,75 mM em um volume final de 15ml (suficiente para preencher todos as porções plásticas do compartimento móvel que seria levado para o aparelho de leitura por absorvância). O processo de diluição, em fórmula e aplicação da mesma é colocada abaixo:

$$C_1 V_1 = C_2 V_2$$

$$\begin{aligned} C_1 V_1 &= C_2 V_2 \\ 10nM \cdot V_1 &= 0,75 \text{ mM} \cdot 15 \text{ mL} \\ V_1 &= 1,125 \text{ mL de DTNB} \end{aligned}$$

3.14.5. Preparação da ATC (acetil-tiocolina)

O substrato que entraria em contato com a acetilcolinesterase retirada do músculo do peixe, foi preparado na concentração de 0,026028g em 10ml de tampão fosfato. Os cálculos que foram obtidos são descritos abaixo:

$$\begin{array}{r} 1 \text{ M} \quad 289,2\text{g} \\ 0,009\text{M} \quad x \end{array}$$

$$x = 2,6028\text{g}$$

Logo,

$$\begin{array}{r} 2,6028 \text{ g} \quad 1000\text{mL} \\ x \quad 10\text{mL} \\ x = 0,026028\text{g de ATC.} \end{array}$$

0,026028g de ATC em 10ml de tampão fosfato.

3.14.6. Diluição do BSA

Para que se pudesse realizar a leitura no aparelho READER/BENCH MARCK, foi preparado uma solução de BSA, substância capaz de fornecer uma curva padrão para a posterior leitura. O padrão de diluição é descrito abaixo:

Colocou-se 1000 μ L de H₂O destilada em 4 *ependorfs*. No primeiro *ependorf* foi colocado 100 μ L da solução de BSA (1mg/ml) e deste se retirou 100 μ L e foi adicionado no segundo *ependorf*, realizando-se uma diluição 1:2, deste pegou-se mais uma vez 100 μ L que foi adicionado no terceiro *ependorf*, realizando-se assim a segunda diluição (1:4), deste último retirou-se também 100 μ L que foi passado para o quarto *ependorf* (1:8). Portanto, tinha-se uma concentração de BSA a 1000 μ L, diluiu-se para 500 μ L, depois diluiu-se para 250 μ L e finalmente para 125 μ L/ml.

3.14.6. Procedimento para a leitura do aparelho

Da amostra do músculo diluída, retirou-se 50 microlitros para misturar com 200 microlitros de DTNB a concentração de 0,75 milimolar, repetiu-se 4 duplicatas em mesmas proporções para uma melhor amostragem;

Por último, adicionou-se acetilcolina diluída a 0,9 milimolar em cada replicata, segundos antes da leitura. O espectrofotômetro READER/BENCH MARCK, foi utilizado para realizar sete leituras em diferentes tempos para as quatro replicatas de cada

amostra (anexo). Desta forma procurou-se obter a atividade da enzima acetilcolinesterase em um intervalo de tempo.

A partir dos quatro valores para cada tempo obteve-se uma média, atingindo portanto sete médias (anexo) que posteriormente foram interpretadas graficamente.

O gráfico demonstrou uma reta ascendente e a partir deste dado, obteve-se uma média do nível de trabalho da enzima subtraindo-se o valor da média final pelo valor da média inicial (Figuras 17, 18 e 19).

3 – RESULTADOS

Para este trabalho foram realizados três experimentos os quais podem ser descritos da seguinte forma:

Experimento I: 32 indivíduos foram distribuídos em 4 aquários de 30 litros de vidros transparentes, contendo 8 peixes em cada compartimento. Os padrões de bioensaio se repetiram para os descritos neste trabalho, no entanto houveram mortes em grande número neste lote, durante o período de aclimatização. Percebeu-se portanto, que se tratava de uma espécie frágil e de difícil adaptação às condições de laboratório, concluiu-se então que os cuidados deveriam ser redobrados para a tentativa seguinte.

Experimento II: 24 indivíduos foram utilizados para esta segunda tentativa, sendo 8 indivíduos respectivamente distribuídos em 3 aquários da mesma maneira como descrito acima. O experimento correu bem e todas as contaminações foram efetuadas, no entanto houveram problemas durante o processamento do material coletado, uma vez que o material embebido em fixador para a microscopia óptica permaneceu além do tempo necessário, o que levou a perda de resultados, devido a baixa confiabilidade dos mesmos.

Experimento III: 24 indivíduos foram utilizados e distribuídos em três aquários de estrutura semelhante ao descrito no primeiro e segundo experimentos. Ao contrário dos experimentos anteriores, este apresentou sucesso com um índice de mortalidade que chegou a 12,5% no aquário cujos os indivíduos foram tratados com TBT diluído em óleo, 37,5% no aquários com peixes tratados com óleo e 37,5% no aquário com peixes apenas manuseados.

4.1. Mortalidade

Os fatores que levaram à mortalidade descrita acima desde a coleta até a sua manutenção em laboratório são descritos abaixo:

Fragilidade: 25% de mortes ocorriam no intervalo de tempo referente a retirada dos mesmos do ambiente natural para o aquário. Mudanças de temperatura e o espaço restrito do aquário, foram alguns dos fatores que mais levou a um alto índice de mortes nos experimentos.

Comportamento agressivo e territorialista: Um exemplar podia ser atacado pelos demais, o que limitou o número de indivíduos por aquário. Normalmente esta observação só era possível no dia seguinte com a morte do indivíduo agredido, com isto a qualidade da água ficava comprometida.

Aplicação intraperitoneal: o fracasso da aplicação da agulha na região intraperitoneal, podendo atingir casualmente alguma víscera ou provocar hemorragias internas, foi um fator relevante para o índice de mortes, mas que não puderam ser computados.

Antes de destacar os resultados obtidos neste trabalho pela análise dos parâmetros de morfologia da estrutura do fígado (microscopia de luz e eletrônica de transmissão), neurotoxicologia (acetilcolinesterase) e hematologia (hemograma), foi observado no comportamento do organismo durante a sua manutenção nos aquários e pela ocasião da coleta, uma hiperatividade dos indivíduos expostos ao TBT/óleo. Embora não faça parte dos objetivos deste trabalho, uma vez que o mesmo não foi direcionado para outra forma de análise, é descrito na bibliografia a presença de alterações no comportamento rítmico associado à exposição a agentes tóxicos (Manaham, 1991).

4.2. Análise tecidual

Foram analisadas 45 lâminas de fígado coradas com hematoxilina e eosina, sendo que foram confeccionadas 3 lâminas de cada indivíduo. O número de indivíduos chegou no total de 15, onde 5 foram analisados como grupo manuseio, 5 para o grupo óleo e 5 para o grupo exposto ao TBT/óleo.

4.2.1. Indivíduos Manuseados

Os núcleos dos hepatócitos apresentaram-se de forma esférica em sua maioria, raramente foram encontrados de forma não centralizada no citoplasma e com nucléolo bem evidente (FIGURA 5). Em observações gerais algumas áreas os núcleos apresentaram-se com a cromatina em aspecto mais condensado e em outras áreas mais difusos.

O citoplasma destas células apresentam-se bem delineados (FIGURA 5B), apresentando manchas escuras no citoplasma pela concentração de Retículo Endoplasmático Granular e outras regiões mais claras, podendo representar a presença de acúmulo de lipídeos, característica comum em teleósteos de água doce.

Os sinusóides constituem a continuidade dos vasos por onde circula o sangue. Estes encontram-se presentes e distribuídos aleatoriamente pelo parênquima hepático, e não organizado como em mamíferos formando cordões de hepatócitos. Algumas áreas apresentam maior concentração de sinusóides ao passo que outras não (FIGURA 6A). Na FIGURA 6B percebe-se uma veia do sistema porta hepático, no entanto este também não se encontra organizado como em mamíferos.

A presença de células pancreáticas é comum em teleósteos acompanhando os vasos, estas células foram identificadas no fígado, principalmente nas áreas que circundam os grandes vasos. Apresentam um aspecto prismático com citoplasma mais denso em comparação com as células hepáticas (FIGURA 5B).

Foram observadas inclusões citoplasmáticas no fígado de *Astyanax bimaculatus*. Estas foram encontradas em algumas regiões do citoplasma, apresentam aspecto denso, são irregulares e de coloração escura. (FIGURA 6B). Quando visualizadas na microscopia de luz, apresentaram coloração amarelada. Sua distribuição ocorre por várias células, mas no entanto não é visualizada em todos os indivíduos analisados.

4.2.2. Indivíduos contaminados com óleo

O núcleos nos indivíduos do controle óleo não apresentaram diferenciações morfológicas quando comparados com núcleos de indivíduos manuseados (FIGURA 8A). O citoplasma apresenta-se bem delineado, homogêneo e difuso (FIGURA 8B). Os sinusóides, como no controle manuseio, encontram-se distribuídos de forma irregular pelo parênquima, no entanto foi evidenciado um maior fluxo de glóbulos vermelhos nos mesmos FIGURAS 7 A e 7B. Foi observado gotículas de óleo espalhadas em algumas áreas entre o parênquima hepático. Estas regiões são ricas em um tecido homogêneo acelular e que em alguns casos apresenta infiltrado de linfócitos (FIGURA 7A e B), esta região pode ser melhor evidenciada na FIGURA 8b, onde não é perceptível uma delimitação clara entre o tecido hepático e este tipo de tecido contendo as gotículas de óleo. Estas estruturas somente são observadas no material controle óleo e TBT/óleo, evidenciando a capacidade de absorção do óleo por este tecido.

As células pancreáticas, de aspecto mais denso que os hepatócitos ao redor (FIGURA 8A), não apresentaram modificações quando comparadas com as observadas em indivíduos apenas manuseados (FIGURA 5B).

4.2.3. Indivíduos contaminados com TBT /óleo

Os núcleos dos hepatócitos não apresentaram diferenças significativas quando comparados com o controle manuseio, embora parecessem relativamente mais difusos (FIGURA 9A e B). Em algumas regiões o nucléolo encontram-se ausentes o que no entanto pode estar relacionado com o plano de corte (FIGURAS 9B e 11B). O citoplasma que apresenta os limites citoplasmáticos bem visíveis nos indivíduos do controle não são visualizados em indivíduos expostos ao com TBT (FIGURAS 9, 10, 11 e 12). De uma maneira geral os hepatócitos dos indivíduos expostos ao TBT/óleo apresentam o citoplasma mais escuro se comparado com o controle. Em algumas regiões no entanto, pode-se destacam-se células com citoplasma expandido, mais claro em relação as células ao seu redor e com núcleos centralizados, além de destes apresentarem-se difusos (FIGURA 12C).

Os sinusóides aparecem mais evidentes em algumas regiões do parênquima hepático, podendo estar relacionado com dilatação dos mesmos (FIGURA 10A). As células pancreáticas apresentaram as mesmas características descritas para os indivíduos controle manuseio e óleo (FIGURAS 10B).

Foram identificadas células de morfologia variada, apresentando-se mais densa e escurecida em relação ao tecido hepático ao lado (FIGURAS 10A e 12A). estas áreas foram consideradas como infiltrados inflamatórios, provavelmente decorrentes das áreas de necrose observadas. Áreas de necroses foram evidenciadas em diferentes regiões do tecido hepático. Estas regiões de morte celular apresentam em diferentes tamanhos, variando desde pequenas áreas (FIGURA 12B) até amplas regiões onde a ausência de células e a invasão de células do sangue tornam-se características comuns. (FIGURAS 9 e 11).

4.3. Análise Ultraestrutural

Para este trabalho foram utilizados para análise através de microscopia eletrônica de transmissão 3 exemplares de cada grupo: manuseio, óleo e TBT/óleo. Deste material foram obtidas para análise 52 eletromicrografias, distribuídas entre os respectivos grupos.

No material analisado procurou-se observar a morfologia do núcleo e as organelas citoplasmáticas. No entanto, como as evidências morfológicas que mais se destacaram referiam-se às estruturas nucleares, estas receberam maior atenção, no sentido de diagnosticar o efeito crônico do TBT em *Astyanax bimaculatus*. Sendo assim alguns parâmetros foram citados para que fosse possível estudar esta organela em especial como: distribuição da cromatina (heterocromatina e eucromatina), padrão de condensação da mesma, envoltório nuclear e nucléolo.

4.3.1. Indivíduos apenas manuseados

O núcleo dos hepatócitos de *Astyanax bimaculatus* apresenta no seu aspecto geral morfologia esférica (FIGURAS 13A, B e C). Verificou-se que raramente a forma do núcleo apresentou-se irregular em peixes manuseados, e que a eucromatina apresenta-se em maior quantidade que a cromatina condensada (heterocromatina), a qual distribui-se em pequenas quantidade mais restrita a periferia do nucleoplasma, formando uma linha escura aderida à superfície da membrana interna do envoltório nuclear, (FIGURA 13A, B e C). O nucléolo mostrou-se em um tom cinza diferenciado, mais homogêneo e menos denso que o restante da cromatina, geralmente localizando-se no centro do núcleo (FIGURAS 13A, B e C).

O citoplasma destas células apresentou-se rico em retículo endoplasmático granular, mitocôndrias em abundância e relativamente distribuídas, da mesma forma que observado para os grânulos de glicogênio (FIGURAS 13B e C). Foi evidenciado a

presença de corpúsculos eletrondensos com morfologia variada e de diferentes tamanhos, onde os maiores podiam chegar a medir até aproximadamente 30% da área do núcleo da mesma célula (FIGURA 13C).

4.3.2. Indivíduos controle óleo

Os núcleos dos hepatócitos apresentaram-se em sua maioria, esféricos como no padrão descrito para os núcleos observados dos indivíduos manuseados (FIGURA 14), no entanto em algumas células foi possível evidenciar núcleo um pouco diferentes morfologicamente que os demais (FIGURA 14D), mas no entanto não constituiu um dado expressivo quando analisado todo o material controle.

O citoplasma mostrou-se com o mesmo padrão verificado para o citoplasma dos hepatócitos analisados dos indivíduos apenas manuseados (FIGURA 14). No entanto, em algumas células localizadas na periferia do órgão, foram identificadas vesículas de óleo em grande quantidade (FIGURA 14A). Estas se apresentaram esféricas e de diferentes tamanhos, no entanto todas possuem um padrão cinza escuro homogêneo, mais escurecido que o padrão de coloração do citoplasma (FIGURAS 14C). Os corpos de lipídeos se apresentam no citoplasma, mas diferentes quando comparados com as vesículas de óleo, são menos eletrondensos (FIGURAS 14A e B).

Os glóbulos vermelhos podem ser visualizados entremeando os hepatócitos nos sinusóides. Este apresentou um núcleo rico em heterocromatina bastante eletrondensa e muito pouca eucromatina distribuída aleatoriamente pelo nucleoplasma (FIGURA 10B). O citoplasma deste mesmo tipo de célula, apresentou-se de tonalidade cinza, caracterizado pela ausência de qualquer tipo de grânulos ou estruturas como organelas (FIGURA 16B).

4.3.3. Indivíduos contaminados com TBT/óleo

Analisando o material de microscopia eletrônica de transmissão ficou evidente a presença de alterações na forma e estrutura do núcleo dos hepatócitos dos indivíduos expostos ao TBT/óleo. As principais modificações nucleares devem-se principalmente a uma alteração na organização e estrutura da cromatina (FIGURAS 15C e D), alteração na forma do núcleo (FIGURA 15D), esta coincidente com a presença de regiões condensadas próximo ao envoltório nuclear. Além disso ficou evidente em algumas células o aparecimento de espaços intranucleares, semelhantes a corpos de lipídeos associados à matriz nuclear sem precedentes na literatura (FIGURA 15B).

As regiões de condensação nos núcleos observados nos hepatócitos dos indivíduos contaminados com TBT/óleo mostraram alterações significativas na organização da cromatina quando comparados com os núcleos dos indivíduos apenas manuseados e tratados apenas com óleo. A heterocromatina mostrou-se hipercondensada (FIGURA 15C), distribuindo-se tanto na região central do núcleo como periférica próximo ao envoltório nuclear ao mesmo tempo em que se reduzia a eucromatina e o núcleo tomava uma forma completamente alterada (FIGURA 15C).

As regiões de canalículos biliares pode-se observar um aumento no espaço intercelular. No entanto o espaço de Disse encontra-se intacto com as fenestrações típicas nas células da linha sinusoidal e pela presença de numerosas microvilosidades provenientes da superfície dos hepatócitos adjacentes (FIGURA 16A). Como na ótica, foi verificada a presença de áreas de necrose típicas onde notadamente as células perderam os limites celulares, mostrando núcleos "soltos" em áreas desprovidas de organização ou de células (FIGURA 16B). Juntamente com estas regiões foi possível identificar a presença de glóbulos vermelhos invadindo a região lesada. Nestas áreas as células não apresentam sinusóides ou qualquer outro tipo de organização tecidual

(FIGURA 13C). Nesta mesma figura pode-se observar o citoplasma totalmente desorganizado onde a célula já encontra-se em um estado avançado de deteriorização. A presença de corpos eletrodensos e sem forma definida, foi também identificada no citoplasma dos hepatócitos dos indivíduos expostos ao TBT/óleo, como já descrito para o material controle manuseio e controle óleo (FIGURAS 15B, C e D). Foi notificada também a presença dos corpos de lipídeos no material exposto ao TBT/óleo (FIGURAS 15A, B e C).

4.4. Análise da Atividade da Acetilcolinesterase

Os dados coletados foram colocados nos campos abaixo. Cada tabela representa uma amostra (indivíduo) que foi lida em 4 replicatas por sete vezes (tempos diferenciados) e os valores em negrito representam as médias dos quatro valores na coluna. Separados, estes últimos foram colocados em gráficos como demonstrados posteriormente.

4.4.1. Resultados da atividade da Acetilcolinesterase

No presente trabalho, analisando-se todas as médias nos diferentes tempos para cada amostra em gráfico, pode-se perceber que a atividade da acetilcolinesterase comportou-se em uma constante crescente e não se observou valores que demonstrassem a queda da função enzimática durante as sete análises no curto intervalo de tempo (FIGURAS 17, 18 e 19).

Devido ao desvio padrão alto obtido para as amostras manuseio, óleo e TBT, verificou-se que os dados não foram significativos quanto à interferência do TBT e do óleo na atividade da enzima acetilcolinesterase obtida do músculo da espécie *Astyanax bimaculatus*. A dose utilizada de 0,0668 µg de TBT/g demonstrou-se não neurotóxica para este parâmetro observado. O óleo foi também foco de atenção neste trabalho e

não demonstrou, pelo menos nesta análise, qualquer alteração na atividade da acetilcolinesterase. No entanto, pôde-se observar uma ligeira alteração na atividades da enzima, nos indivíduos tratados com TBT/óleo, mas mesmo assim faz-se necessário aumentar o número de amostragem e que haja a realização de mais experimentos com outros parâmetros, para que se possa chegar a resultados que amplifiquem nossas interpretações e nos conduza a um melhor raciocínio frente ao possível efeito neurotóxico deste tipo de contaminante (FIGURA 20).

Como adendo a este trabalho, os outros experimentos que não foram considerados para a análise do efeito tóxico do TBT em *Astyanax bimaculatus*, os indivíduos apresentaram um comportamento que merece destaque nesta descrição. Os exemplares contaminados com uma dose maior que a considerada neste trabalho, mostraram-se mais ativos durante o período de experimento que aqueles utilizados no controle manuseio e óleo. Baseando-se em experimentos anteriores realizados por este laboratório, a única evidencia para este fato, seria o de que: como o TBT aumenta a atividade imune, estes indivíduos poderiam estar momentaneamente mais resistente às infecções oportunistas durante o período experimental.

4.4.2. Análise do Hemograma

Foram analisados 45 esfregaços (lâminas), sendo que cada indivíduos era representado por cinco lâminas. Utilizou-se portanto, cinco representantes de TBT, tal como, cinco de óleo e cinco de controle manuseio. Contou-se um número total de 100 células para cada lâmina e não foram considerados campos contendo células sobrepostas, mas sim somente aquelas que se distendiam de forma a apresentarem-se isoladas e de fácil identificação. A análise diferencial das células brancas do sangue encontra-se na FIGURA 21.

Antes de apresentar discriminadamente os percentuais obtidos, se fará neste trabalho uma breve observação quanto ao aspecto morfológico dos eritrócitos observados nos três grupos: peixes manuseados, tratados com óleo e TBT/óleo.

4.4.3. Aspectos morfológicos dos eritrócitos

No aspecto geral, não foram evidenciadas alterações na morfologia dos eritrócitos. O citoplasma e o núcleo se mostraram-se pela Técnica de Rosenfeld, com colorações rosa e roxo, respectivamente e nenhuma modificação quanto a diferenças citoplasmáticas pode ser atribuída a qualquer um dos três grupos analisados (FIGURAS 22A, B e C). Notou-se que a forma elíptica foi predominante nas lâminas analisadas (FIGURAS 22A, B e C). No entanto, foram identificadas alguns eritrócitos imaturos, mas sem que estes esteja correlacionados com a presença do óleo ou do TBT (FIGURA 23A).

4.4.4. Análise das porcentagens de leucócitos

Todos os dados em porcentagem são registrados em três tabelas no final deste sub item do resultados e em um gráfico destacado como FIGURA 21 mostra a variação de monócitos, linfócitos, neutrófilos e eosinófilos nos grupos apenas manuseados, controle óleo e expostos ao TBT/óleo.

Percentual de monócitos: Observou-se que a porcentagem de monócitos foi de 61,4% nos indivíduos apenas manuseados, 31,6% nos indivíduos tratados com óleo e 46,2% nos indivíduos tratados com TBT/óleo (FIGURAS 23B e 24C).

Percentual de linfócitos: Nos indivíduos controle manuseio foi de 36,2%, mas no entanto registrou-se uma queda para 17% e 24,4% respectivamente para os indivíduos controle óleo e nos exemplares contaminados com TBT/óleo (FIGURA 24A).

Percentual de neutrófilos: Nos indivíduos apenas manuseados esse tipo celular apresentou em pequena quantidade, registrando apenas 2,4% do total de células contadas, mas verificou-se um aumento para 49,2% para peixes tratados apenas com óleo e 28,8% para peixes tratados com TBT/Óleo (FIGURAS 23A e 24B).

Percentual de eosinófilos: Em nenhum dos campos analisados nas lâminas dos indivíduos manuseados verificou-se a presença deste tipo celular. Nos indivíduos contaminados com óleo verificou-se 2,2% de eosinófilos e 0,6% foi registrado em exemplares expostos ao óleo/TBT.

TABELA V. Tabela demonstrando valores obtidos na análise do hemograma dos exemplares apenas manuseados. Observe o baixo percentual de neutrófilos analisados (polimorfonucleares) e a ausência de Eosinófilos.

Manuseio	Monócitos	Linfócitos	Polimorfonucleares	Eosinófilos
I	64%	34%	2%	0%
II	45%	55%	0%	0%
III	72%	23%	5%	0%
IV	58%	37%	5%	0%
VI	68%	32%	0%	0%

TABELA VI. Análise da contagem das células em hemograma para os indivíduos contaminados com óleo. Nesta análise, observar o aumento no percentual de eosinófilos para os exemplares II e III, podendo estar correlacionado com a presença de parasitas nos mesmos.

Óleo	Monócitos	Linfócitos	Polimorfonuclead os	Eosinófilos
I	20%	40%	40%	0%
II	18%	10%	66%	6%
III	50%	15%	30%	5%
IV	10%	10%	80%	0%
V	60%	10%	30%	0%

TABELA VII. Análise do hemograma para os exemplares expostos com TBT/Óleo. Observe a presença significativa de neutrófilos nos indivíduos III, IV e V; enquanto os indivíduos I e II apresentam ausência das mesmas células.

TBT	Monócitos	Linfócitos	Polimorfonucleares	Eosinófilos
I	68%	32%	0%	0%
II	77%	20%	0%	3%
III	36%	20%	44%	0%
IV	25%	25%	50%	0%
V	25%	25%	50%	0%

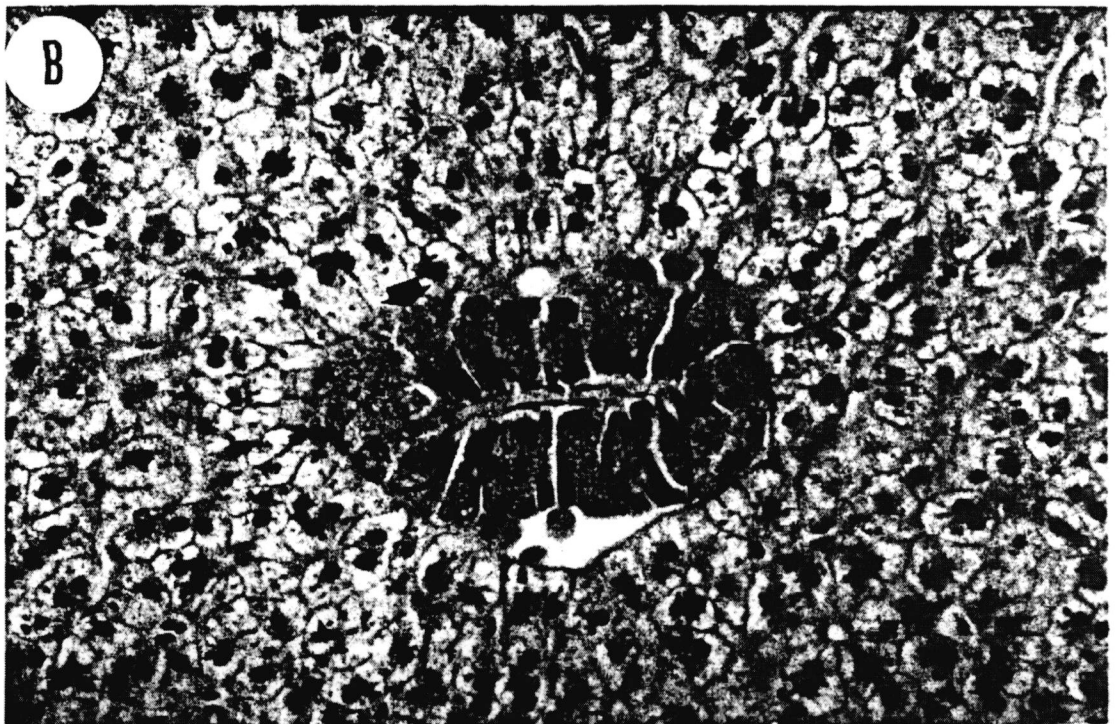
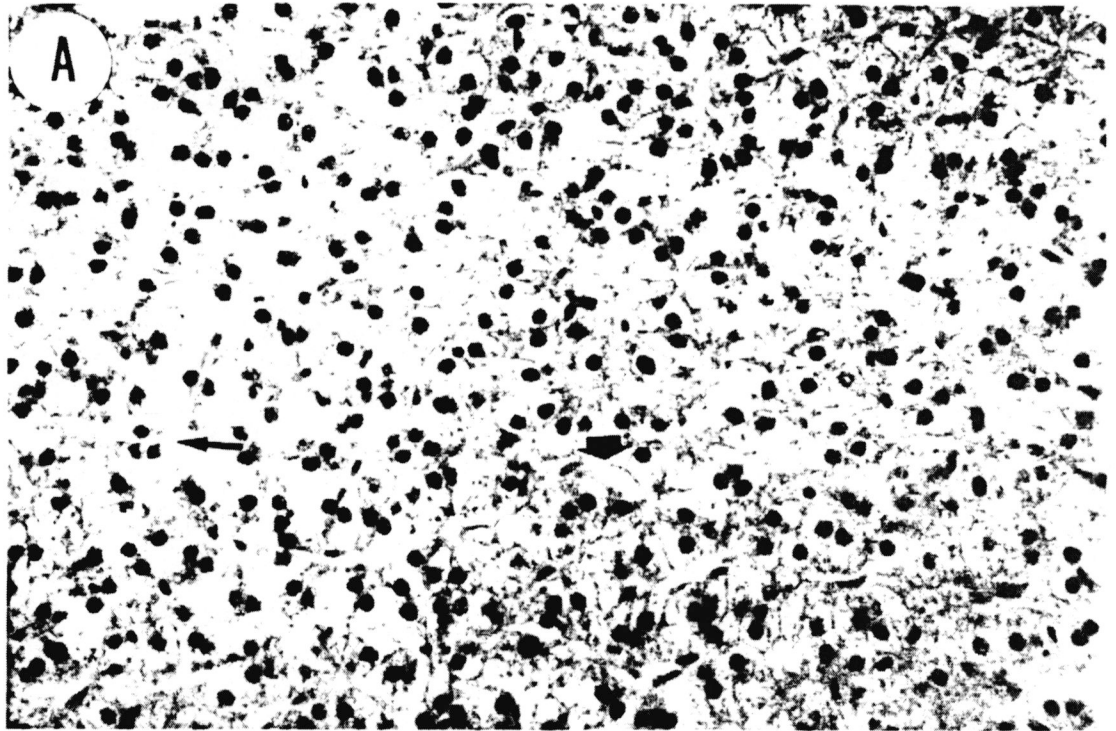


FIGURA 06. Fotomicrografia do fígado de *Astyanax bimaculatus* – animal controle. (A) Seta longa mostra o sinusóide com várias hemácias. Observe o núcleo esférico e nucléolo evidente (cabeça de seta). HE, 400X. (B) A seta longa mostra um grande vaso no parênquima hepático. As cabeças de seta apontam a distribuição irregular dos sinusóides. Observe os pequenos grânulos no citoplasma (seta fina). HE, 200X.

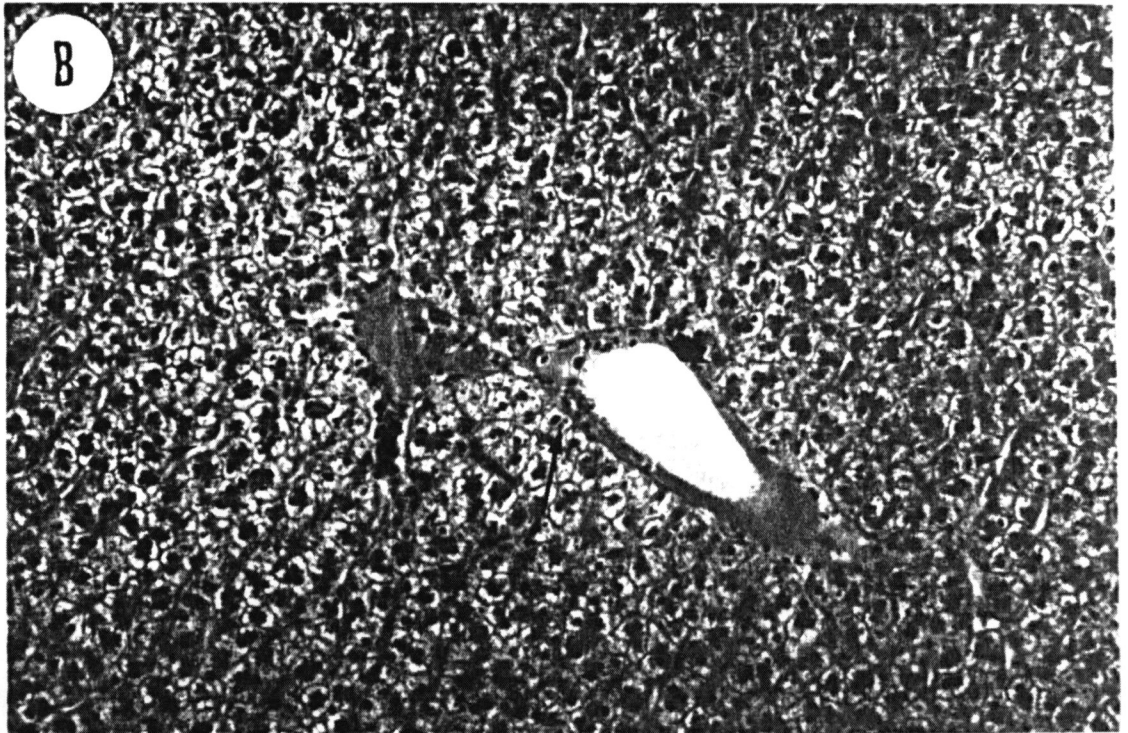
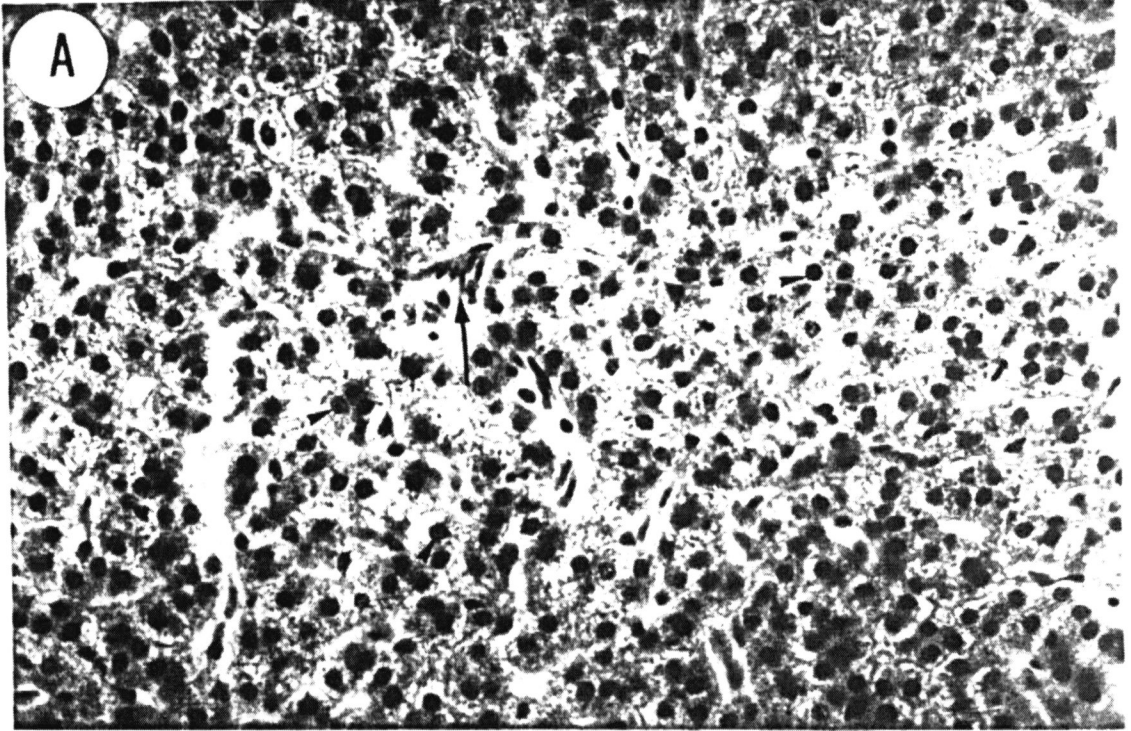


FIGURA 07. Fotomicrografia do fígado de *Astyanax bimaculatus* – animal controle óleo. (A) Observe o grande acúmulo de óleo no tecido conjuntivo periférico do fígado (seta). HE, 200X. (B) A seta aponta o tecido pobre em células e contendo várias vesículas de óleo de diferentes tamanhos (cabeças de seta). Este tipo de tecido encontra-se na periferia do órgão. HE, 200X.

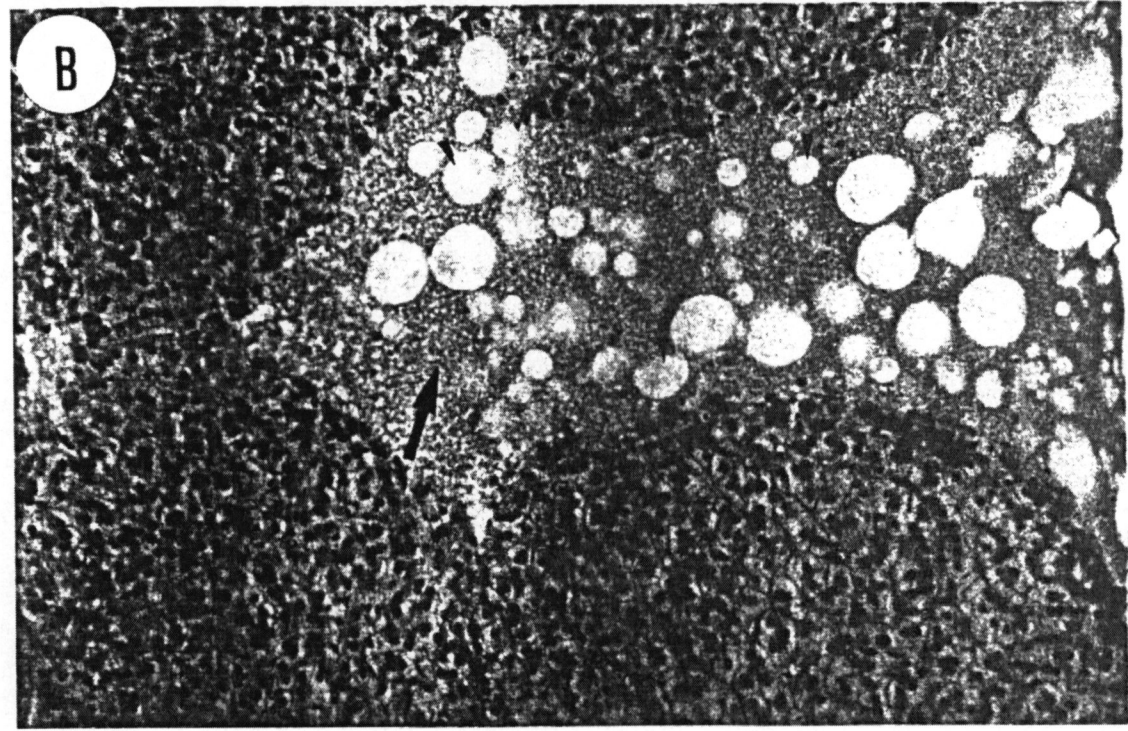
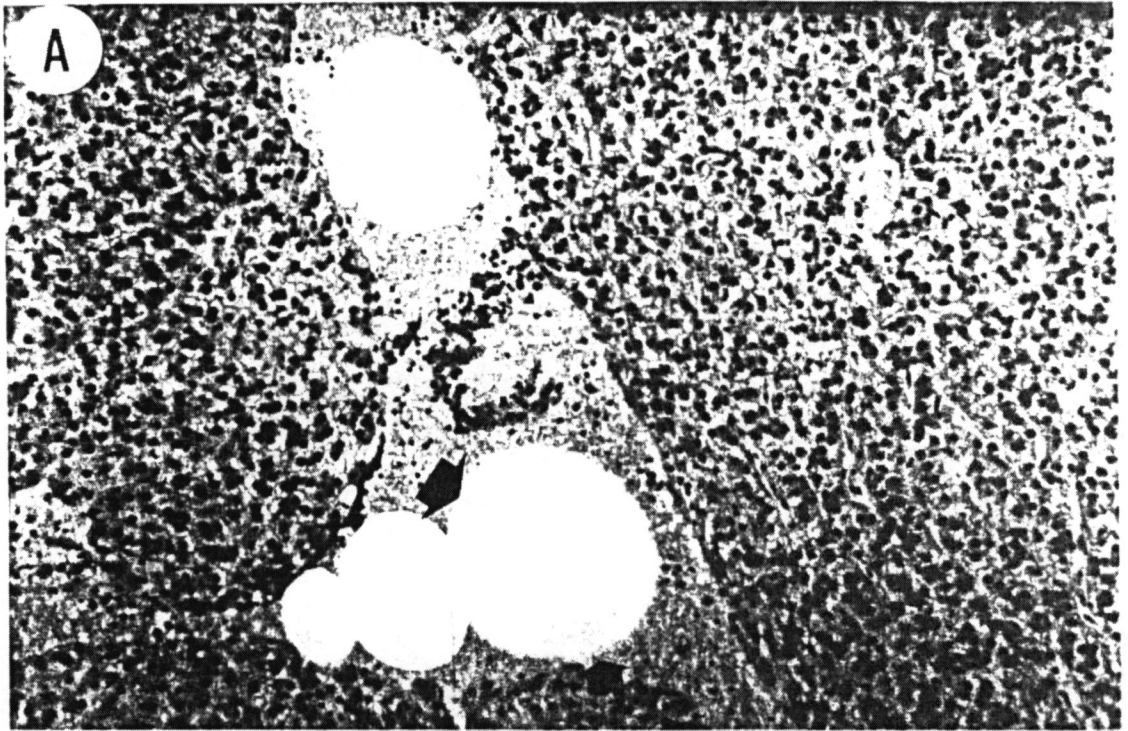


FIGURA 08. Fotomicrografia do fígado de *Astyanax bimaculatus* – animal controle óleo. (A) Maior aumento da região de depósito de óleo. A seta longa mostra o tecido acelular homogêneo ao redor das vesículas de gordura (seta curta). HE, 400X. (B) Seta aponta para o tecido pancreático encontrado no parênquima hepático. HE, 400X.

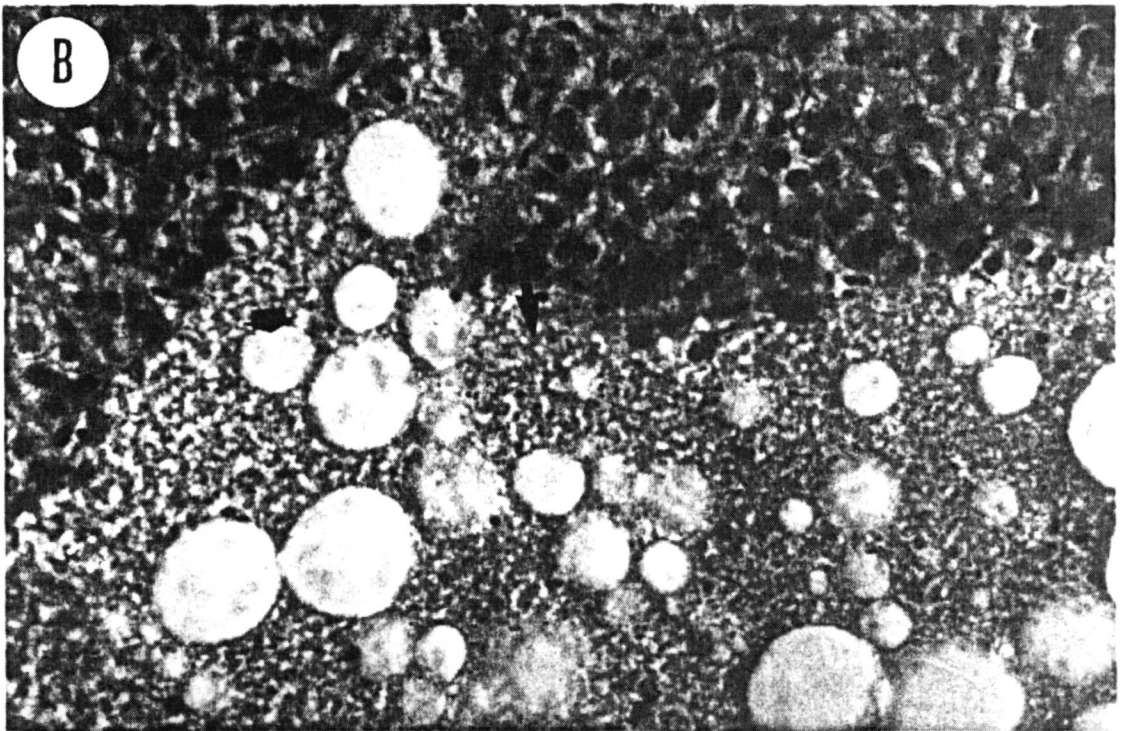
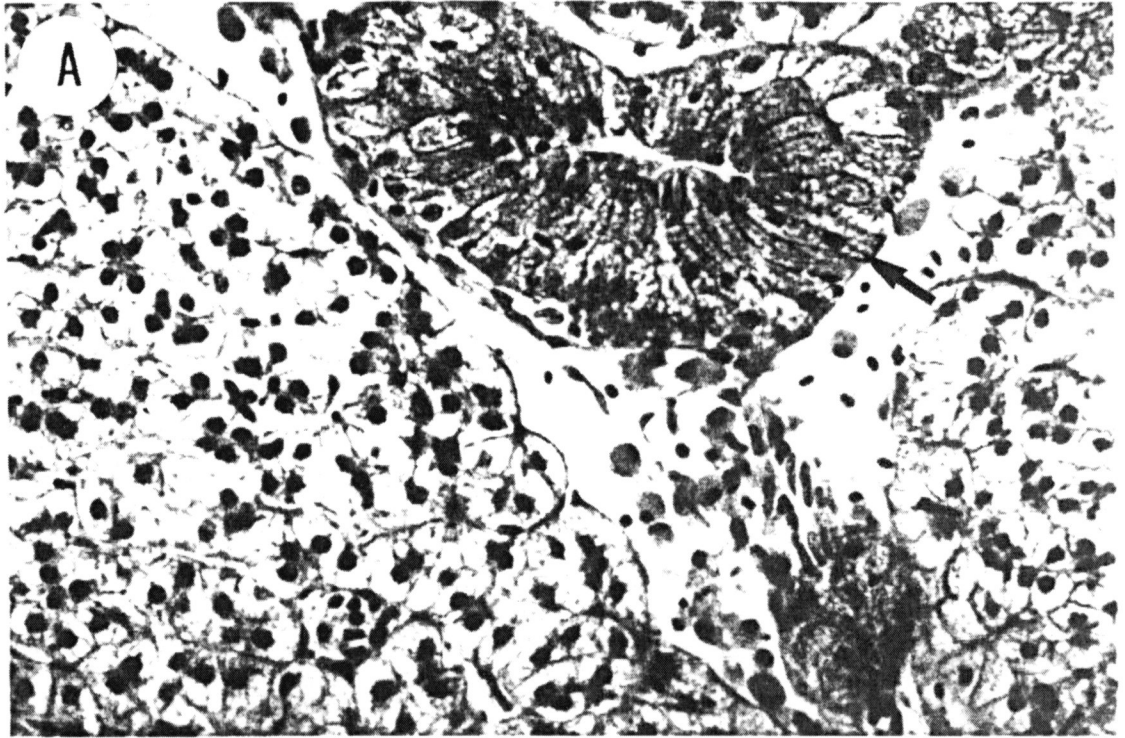


FIGURA 09. Fotomicrografia do fígado de *Astyanax bimaculatus* – animal tratado com TBT/óleo. (A) Visualização geral do tecido hepático mostrando uma grande área de necrose. A seta menor mostra uma área de necrose mais recente com invasão de células do sangue e a seta maior mostra uma área de necrose mais avançada com ausência de células. Observe que os hepatócitos apresentam uma coloração mais intensa no citoplasma. HE, 200X. (B) À área de necrose menor. Observe a falta de organização no tecido adjacente à área necrosada (setas), a presença de células do sangue (cabeças de seta) e a coloração mais intensa do citoplasma dos hepatócitos. HE, 400X.

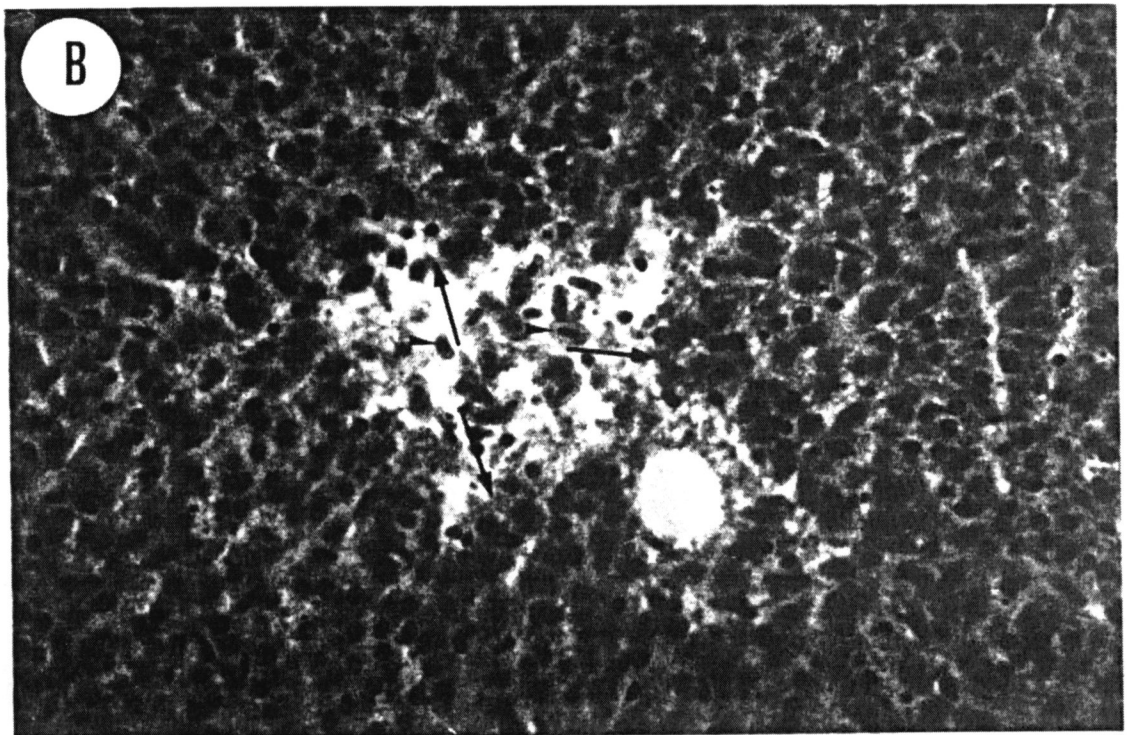
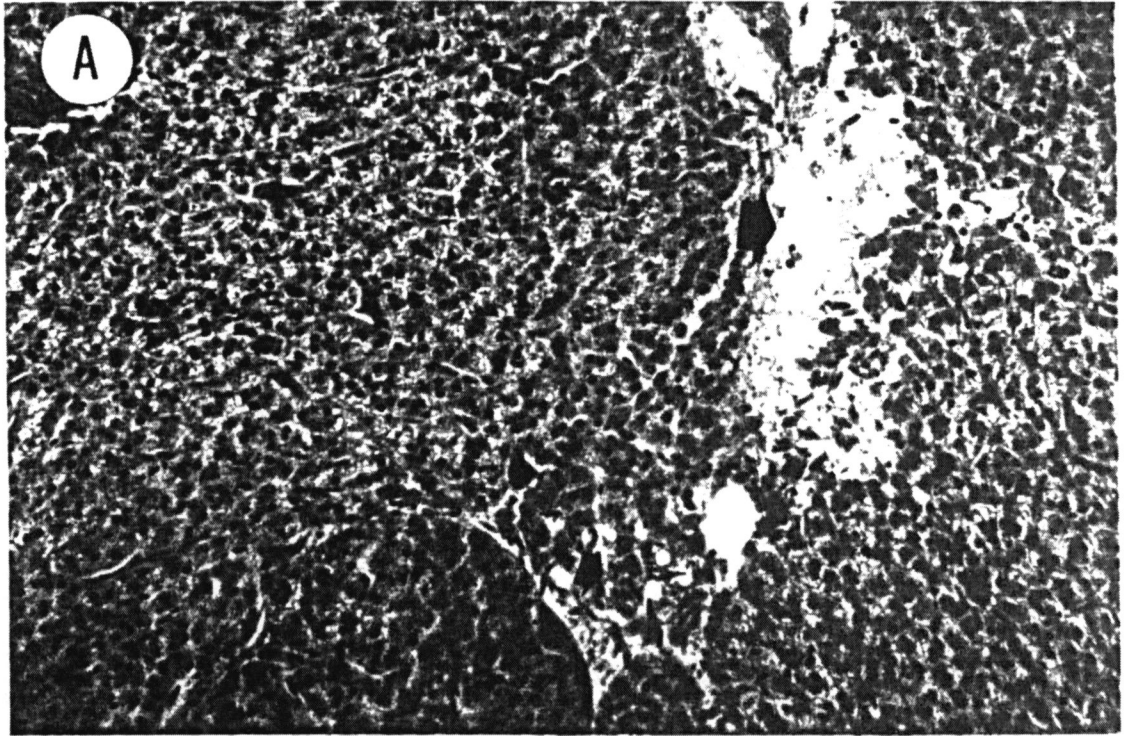


FIGURA 10. Fotomicrografia do fígado de *Astyanax bimaculatus* – animal tratado com TBT/óleo. (A) Seta longa mostra uma extensa área de tecido diferenciado e regiões de acúmulo de óleo (cabeça de seta). HE, 200X. (B) A seta mostra uma área de tecido pancreático associada a grandes vasos. Observe o acúmulo de óleo (cabeça de seta) associado a uma região rica em vasos e tecido conjuntivo. HE, 200X.

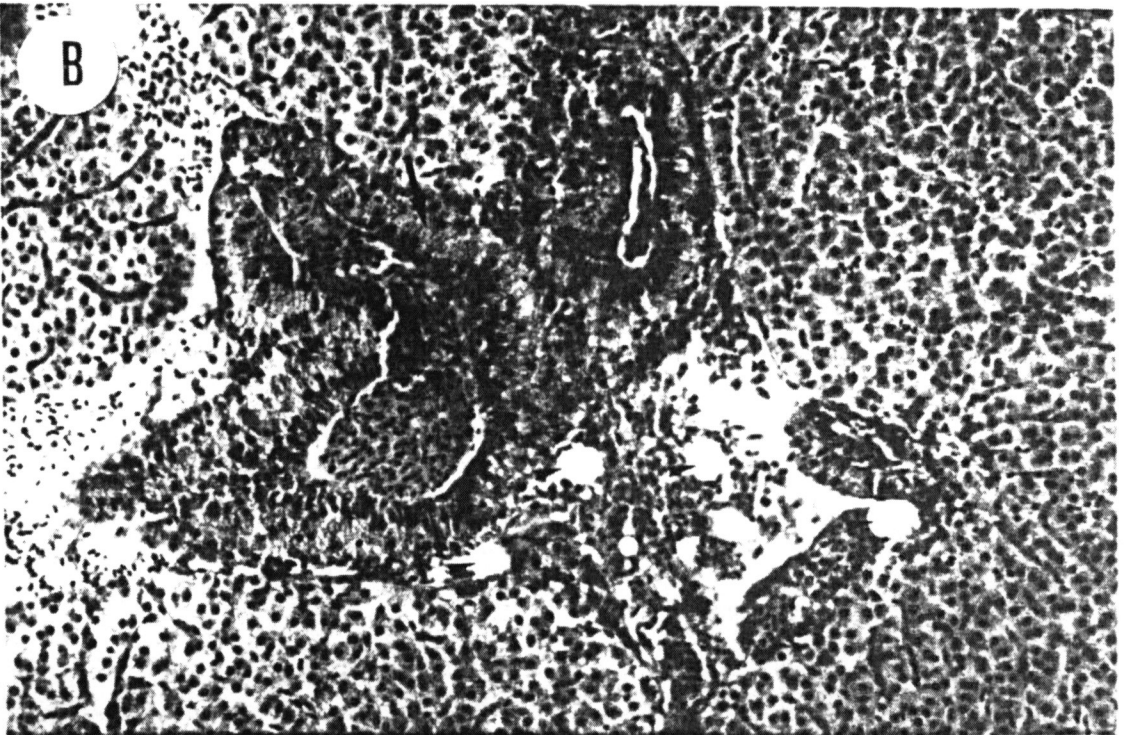



FIGURA 11. Fotomicrografia do fígado de *Astyanax bimaculatus* – animal tratado com TBT/óleo. (A) Ampla área de necrose associada a invasão de glóbulos vermelhos. HE, 400X. (B) Área de necrose. Notar a presença de glóbulos vermelhos ao centro (seta) e na periferia da área necrosada a presença de hepatócitos completamente alterados com nítido extravasamento do conteúdo citoplasmático (cabeça de seta). HE, 400X.

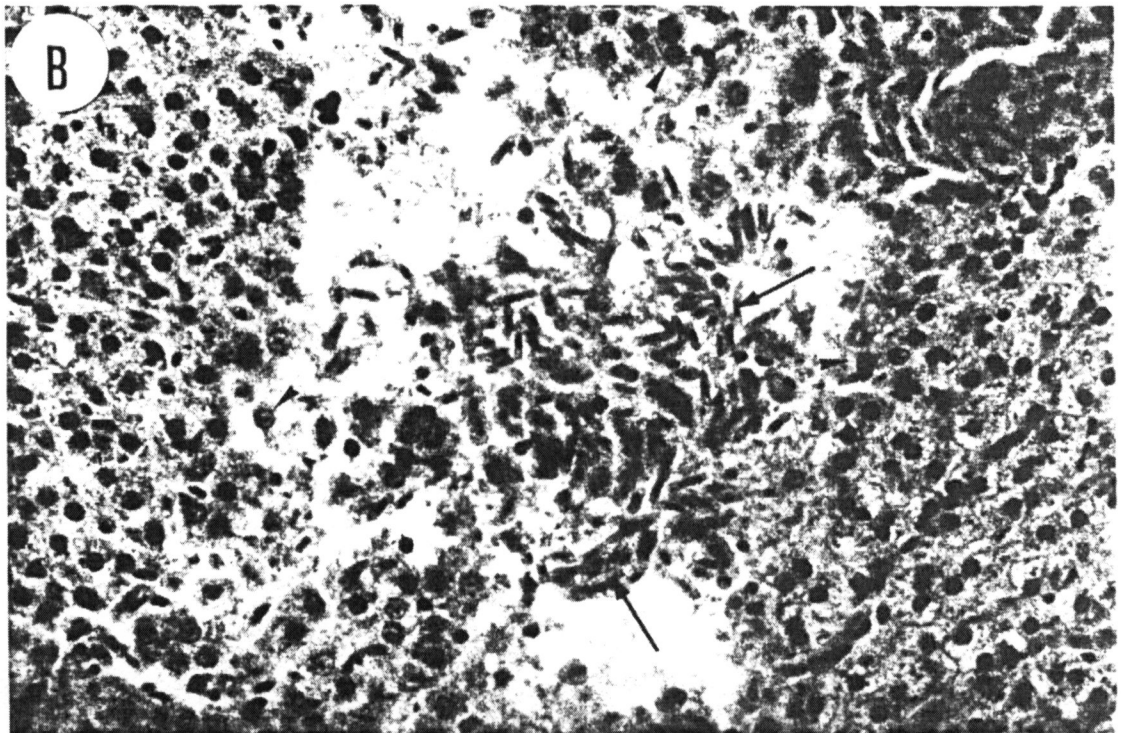
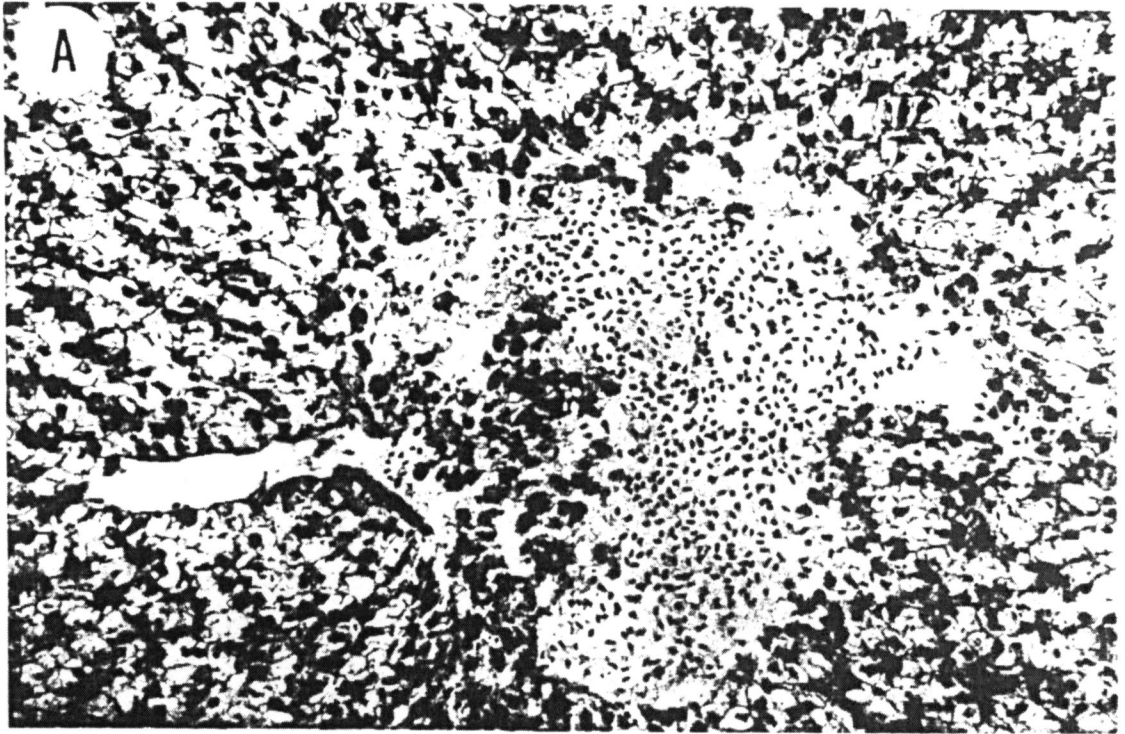


FIGURA 12. Fotomicrografia do fígado de *Astyanax bimaculatus* – animal tratado TBT/óleo. (A) Seta curta demonstrando a perda da nítida demarcação entre os hepatócitos observado no controle. Seta longa mostra uma região de tecido modificado no parênquima hepático. HE, 400X. (B) A seta aponta pequenas áreas de necrose espalhadas pelo tecido hepático. HE, 400X. (C) A seta mostra células que apresentam o citoplasma claro e expandido, distribuídas mais à periferia do órgão. HE, 400X.

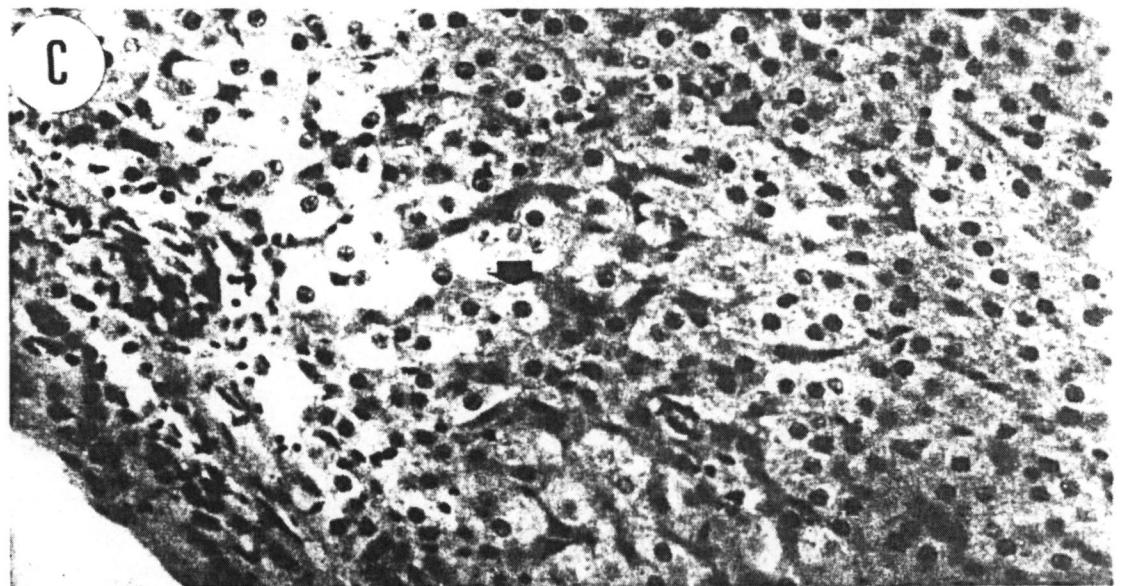
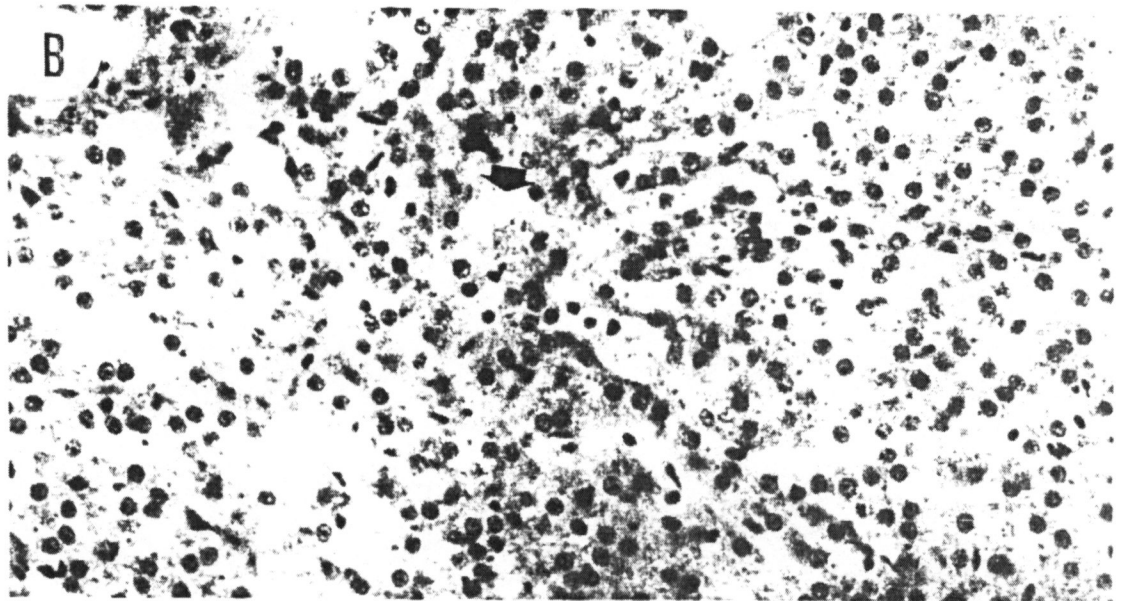
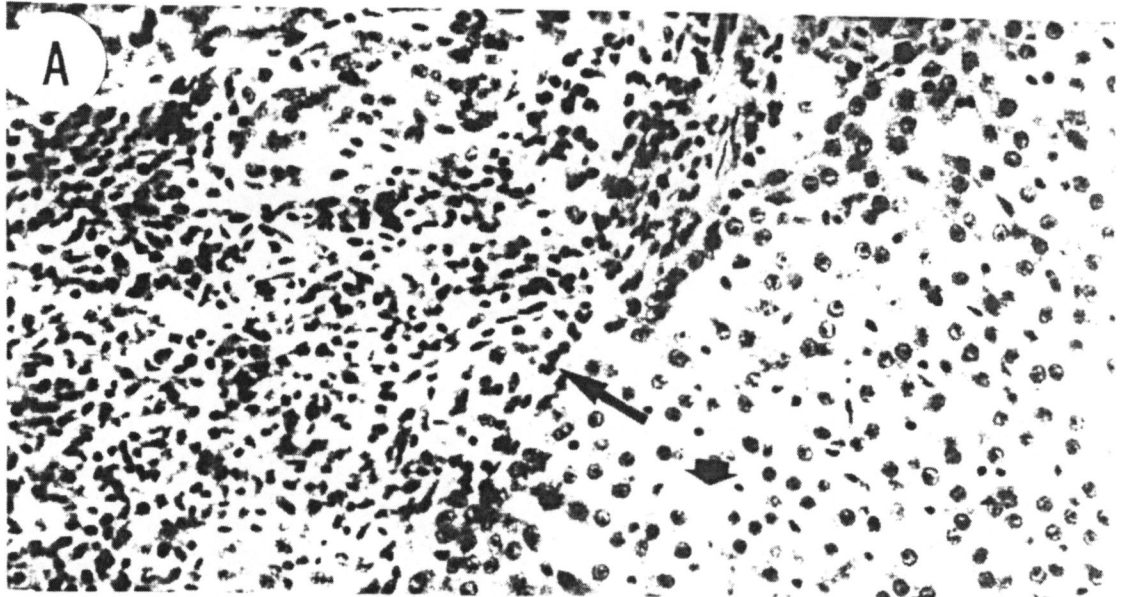


FIGURA 13. Eletromicrografia do fígado de *Astyanax bimaculatus*. Material controle – Observar a morfologia esférica dos núcleos com heterocromatina dispersa em relação a eucromatina e o nucléolo evidente. (A) Observe a ausência de grânulos de glicogênio em regiões claras do citoplasma (seta) e a presença de corpos de lipídeos (cabeça de seta). 4.800X. (B) Observe o citoplasma rico em grânulos de glicogênio (cabeça de setas), e o núcleo esférico. 5.000X. (C) Seta longa aponta para os grânulos eletrodensos e amorfos presentes no citoplasma. Notar a presença de grânulos de glicogênio dispersos pelo citoplasma. 3.680X.

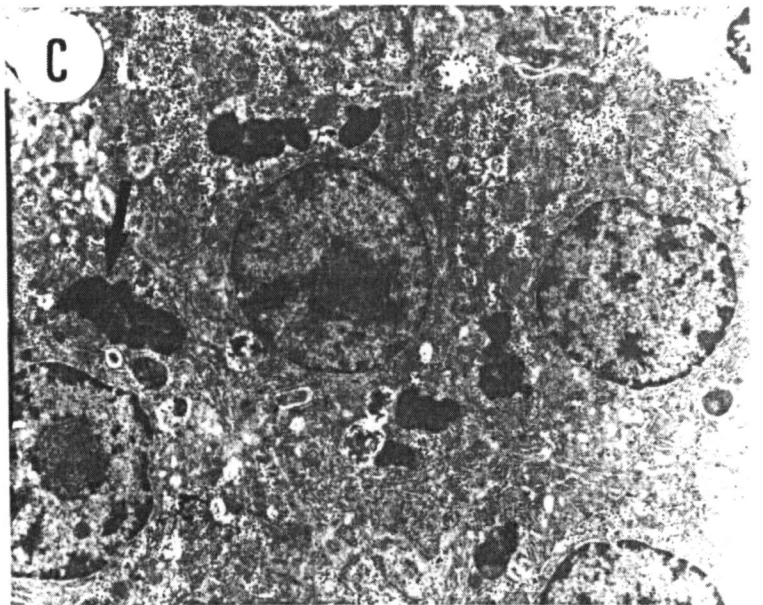
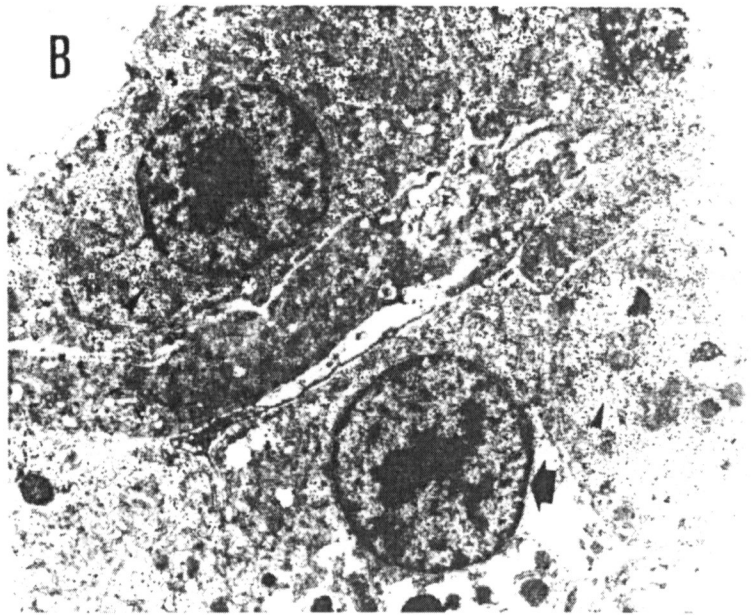
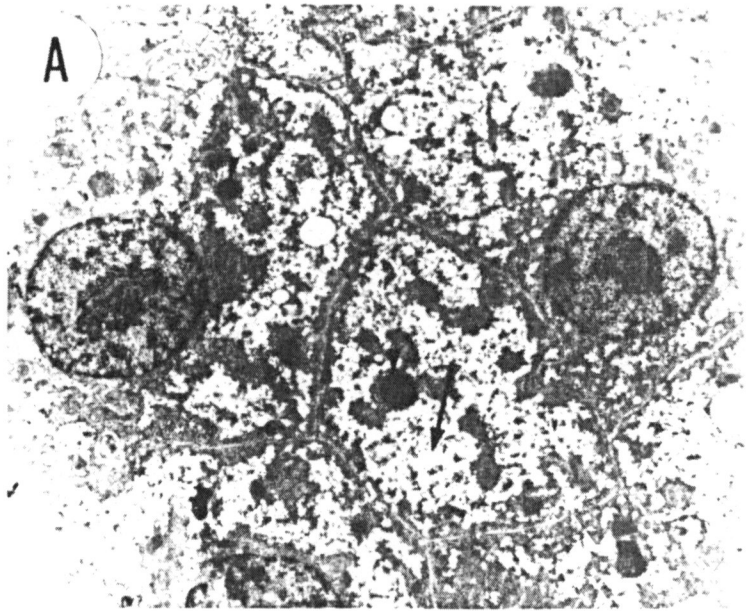


FIGURA 14. Eletromicrografia do fígado de *Astyanax bimaculatus*. Material controle óleo. (A) Região periférica do órgão. Observe a presença de núcleos com morfologia esférica (seta curta), citoplasma com acúmulo de vesículas de óleo (setas longas), localizadas no citoplasma dos hepatócitos e fora destes, e eritrócitos nucleados (seta longa fina) 2.000X. (B) Observe uma região de sinusóide mostrando um macrófago (seta) e uma hemácia ocupando a luz do mesmo (h). As cabeças de seta apontam alguns corpos de lipídeo no citoplasma. Observe a diferença de eletrodensidade entre eles e as vesículas de óleo na figura (A). 2.000X. (C) A seta mostra em maior aumento as vesículas de óleo presentes no citoplasma dos hepatócitos. 8.000X. (D) A seta curta mostra o núcleo com morfologia ligeiramente alterada mas preservando o mesmo padrão de condensação da cromatina. Observe a presença de grânulos eletrodensos (seta longa) e grânulos de glicogênio distribuídos no citoplasma (cabeças de seta). 8.000X.

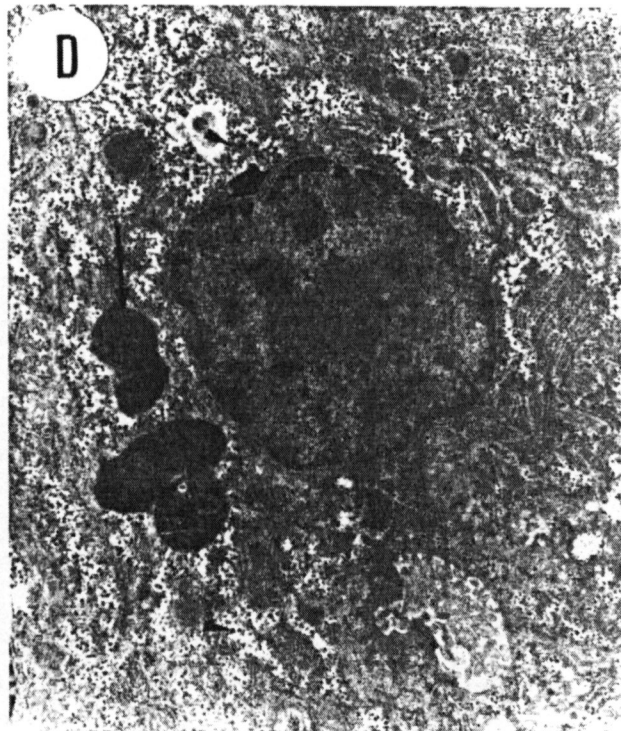
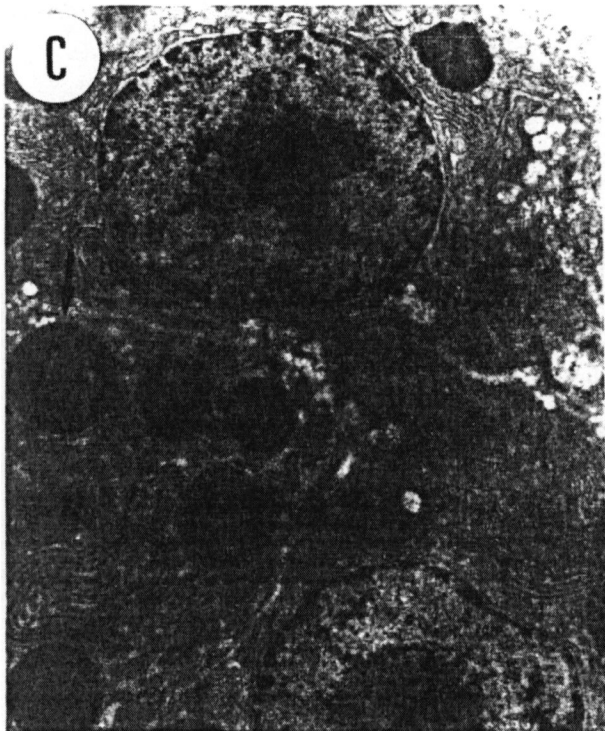
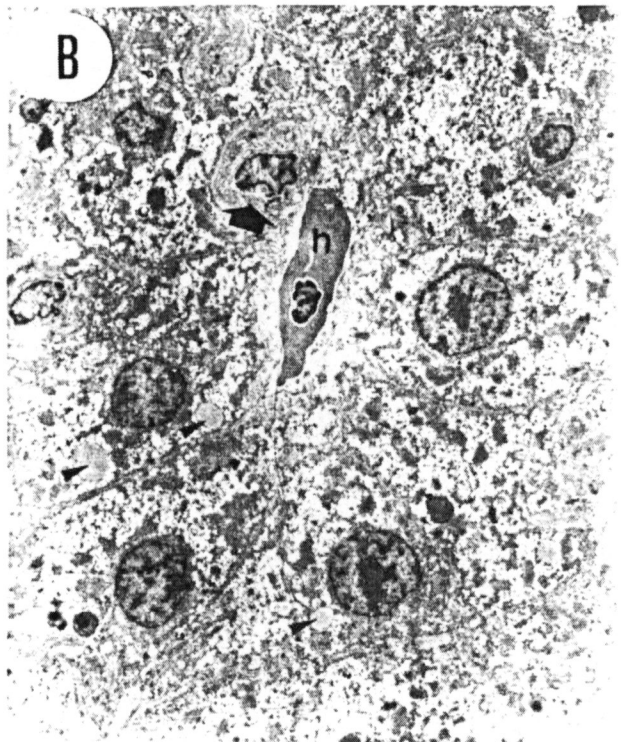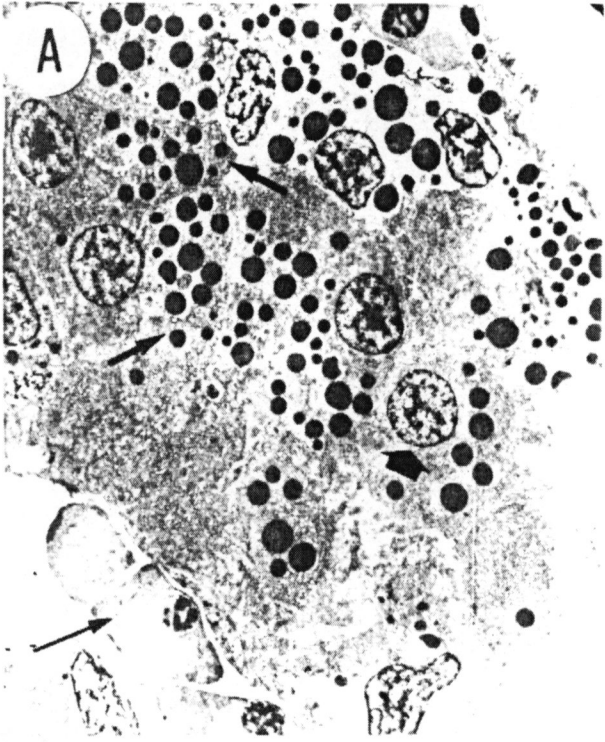


FIGURA 15. Eletromicrografia do fígado de *Astyanax bimaculatus*. Material tratado com TBT/óleo. (A) Observar o citoplasma mais eletrondenso se comparado aos controles. A seta longa aponta um núcleo em total degeneração e as cabeças de seta mostram corpos de lipídeos. 4.000X. (B) Nesta figura são observados corpos de lipídeos no nucleoplasma, situação completamente atípica em hepatócitos de peixes (seta curta). Notar a presença de grânulos eletrondensos amorfos de natureza desconhecida (seta longa). O citoplasma desta célula já apresenta sinais nítidos de degeneração celular. 4.000X. (C) Detalhe de um hepatócito apresentando a morfologia do núcleo alterada (seta), observe um acúmulo maior de heterocromatina associada ao envoltório nuclear (cabeças de seta). 8.000X. (D) Região contendo núcleos de morfologia alterada (seta curta) e grandes grânulos eletrondensos (seta longa) no citoplasma. Observe os corpos de lipídeos (cabeça de seta). 5.000X.

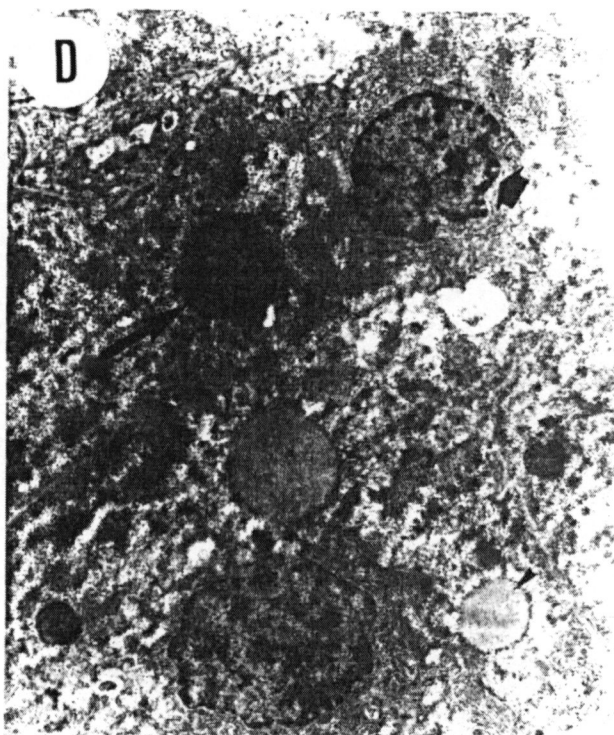
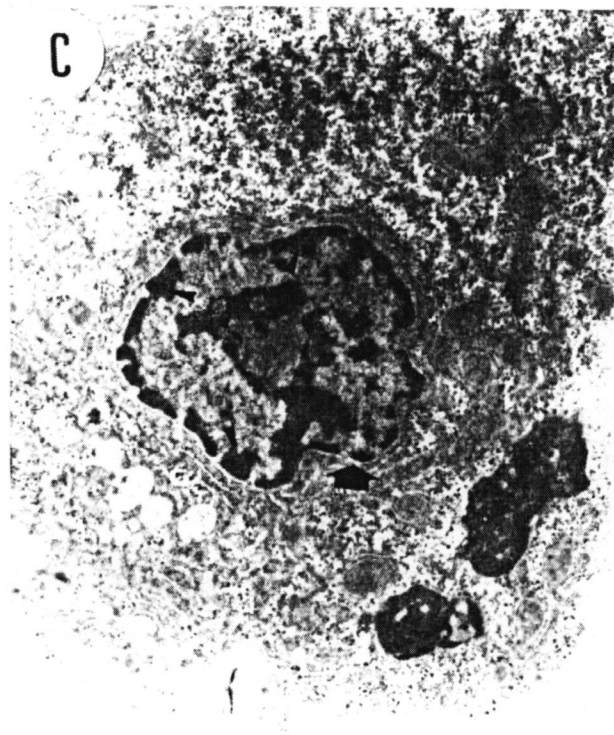
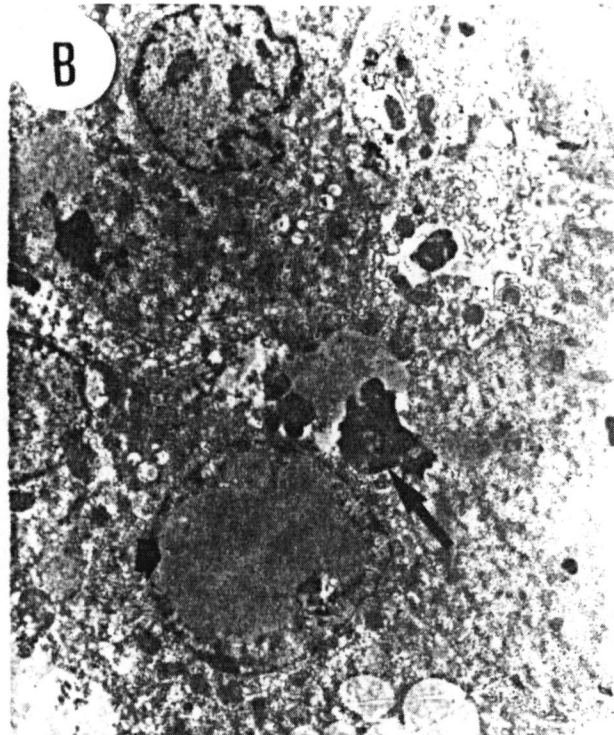
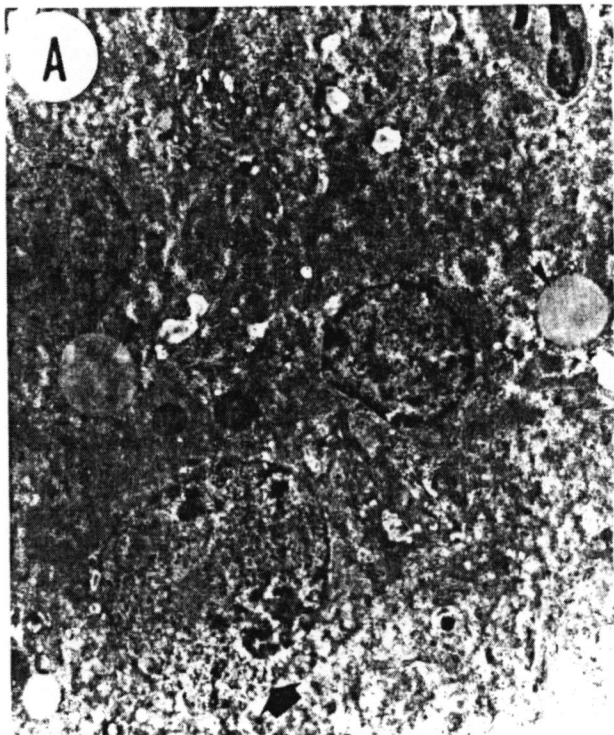


FIGURA 16. Eletromicrografia do fígado de *Astyanax bimaculatus*. Material tratado com TBT/óleo. (A) Região próxima ao canalículo biliar. Observe a grande quantidade de grânulos eletrondensos dispersos no citoplasma (seta longa), núcleo com morfologia alterada (seta curta), o limite entre os hepatócitos (cabeça de seta), o espaço de Disse repleto de prolongamentos citoplasmáticos dos hepatócitos (ed) e as fenestrações da célula epitelial que forma o canalículo biliar (seta fina). 4.000X. (B) Região de área de necrose. Observe o extravasamento do conteúdo citoplasmático (seta fina) e a invasão de eritrócitos (seta curta). A seta maior mostra a presença de grânulos eletrondensos. Note a total desorganização do tecido. 5.000X. (C) Região com células de citoplasma claro. Observe o núcleo com morfologia alterada (seta curta) e a presença de citoplasma pobre em organelas (seta longa). 5.000X.

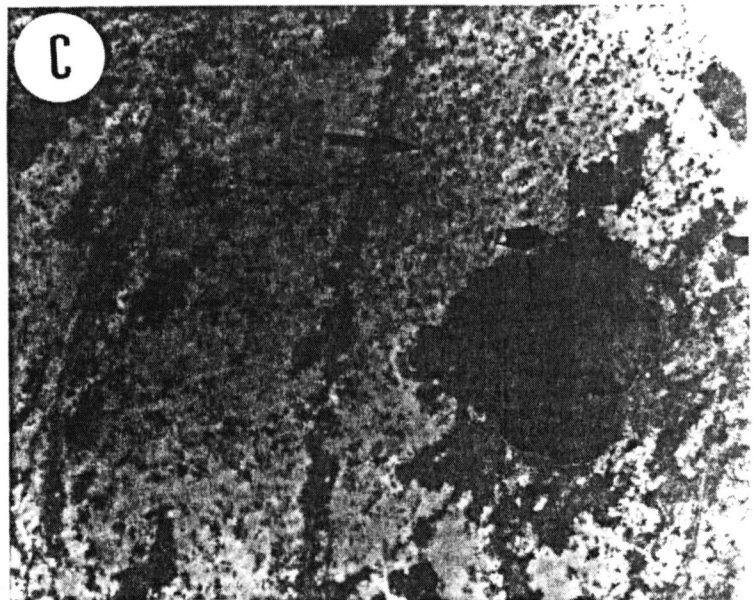
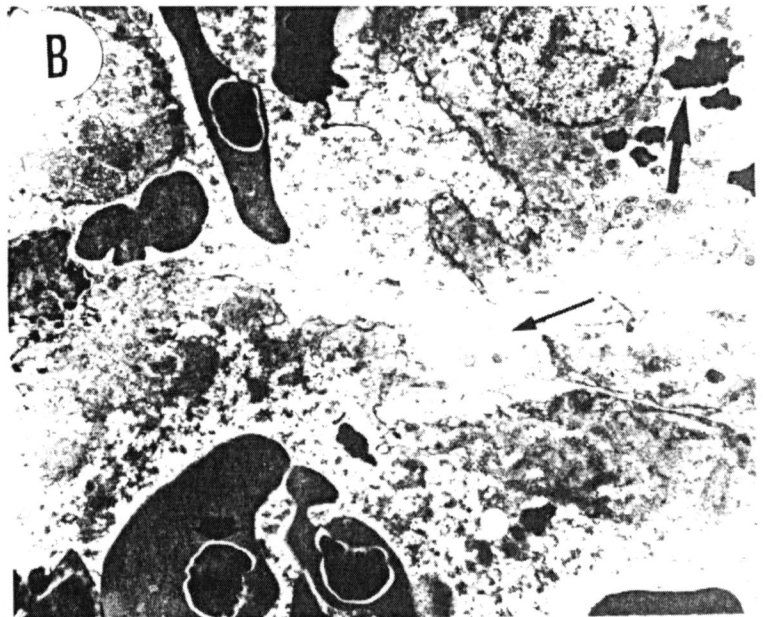
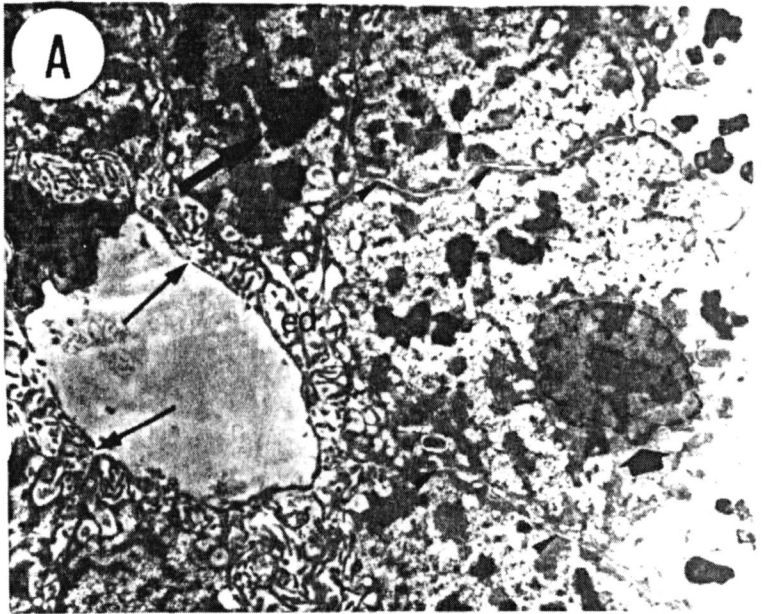


FIGURA 17. Gráficos de absorvância obtidos com a contagem de atividade enzimática da enzima acetilcolinesterase. Cada gráfico demonstra as sete leituras na análise de cinco indivíduos do grupo controle manuseio analisados.

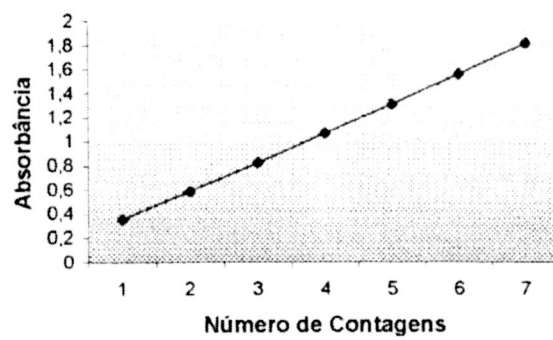
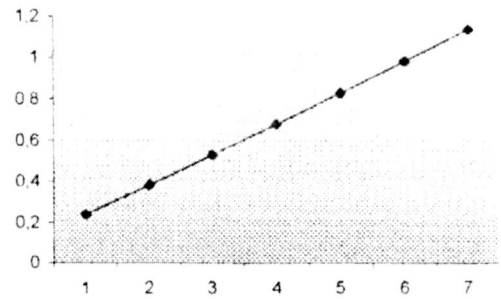
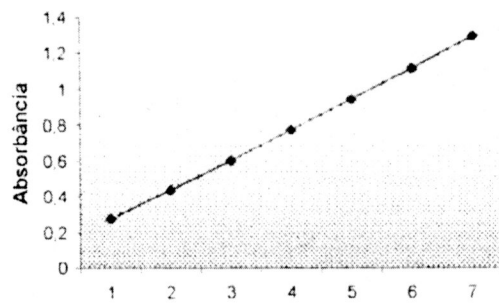
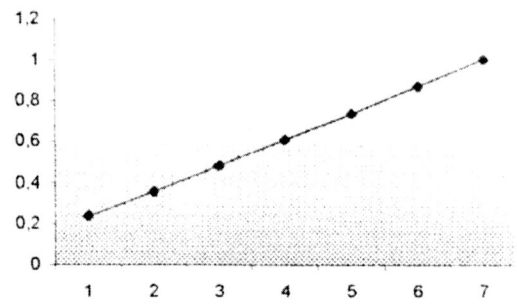
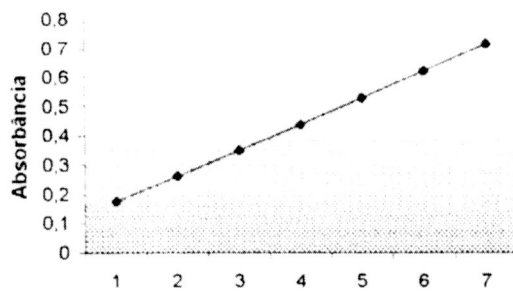


FIGURA 18. Gráficos de absorvância obtidos com a contagem de atividade enzimática da enzima acetilcolinesterase. Cada gráfico demonstra as sete leituras na análise de cinco indivíduos do grupo controle óleo analisados.

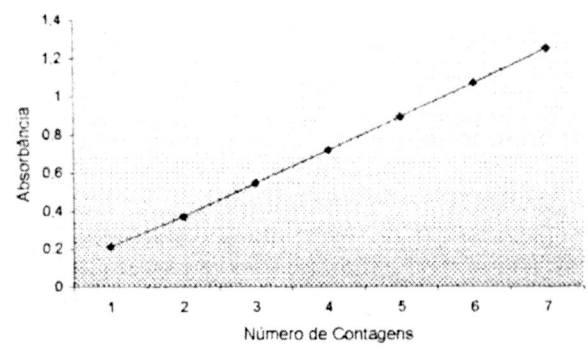
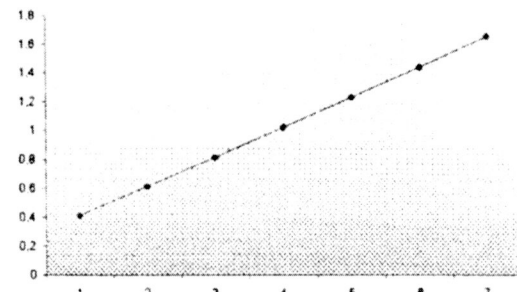
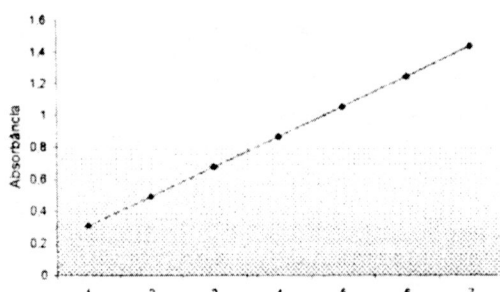
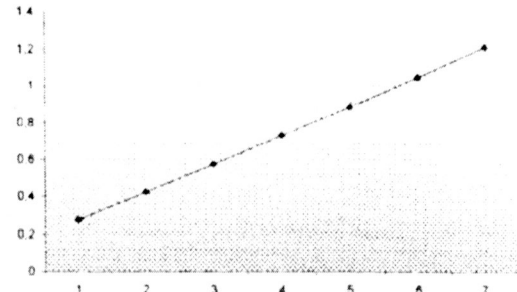
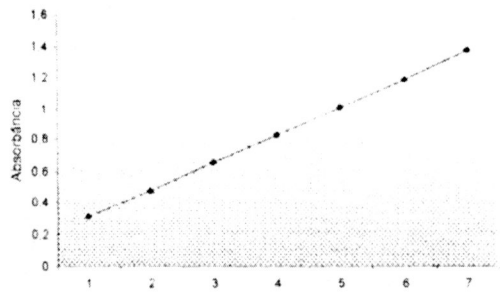
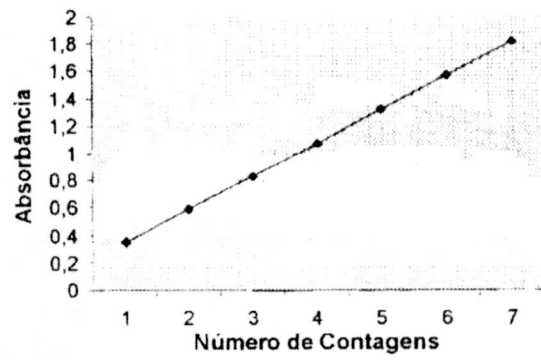
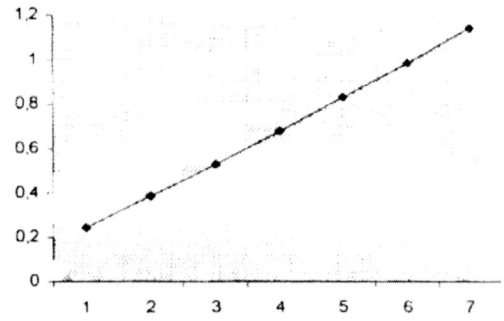
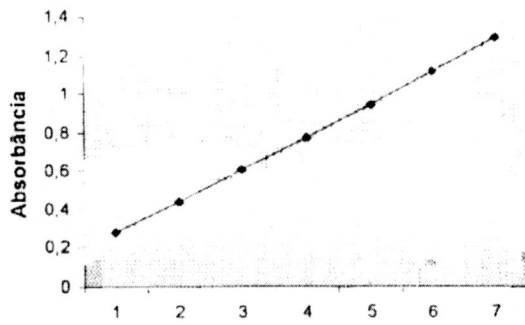
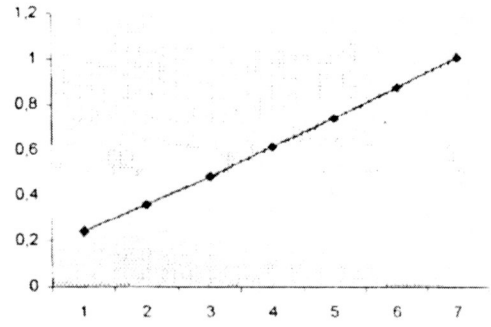
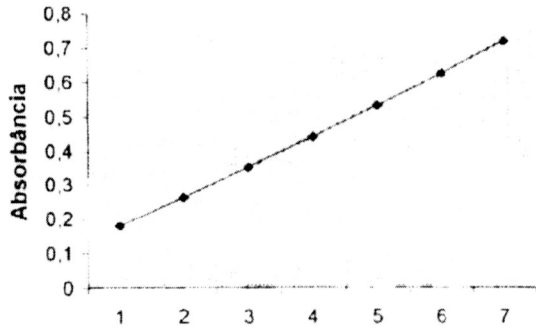


FIGURA 19. Gráficos de absorvância obtidos com a contagem de atividade enzimática da enzima acetilcolinesterase. Cada gráfico demonstra as sete leituras na análise de cinco indivíduos do grupo tratado com TBT/óleo analisados.



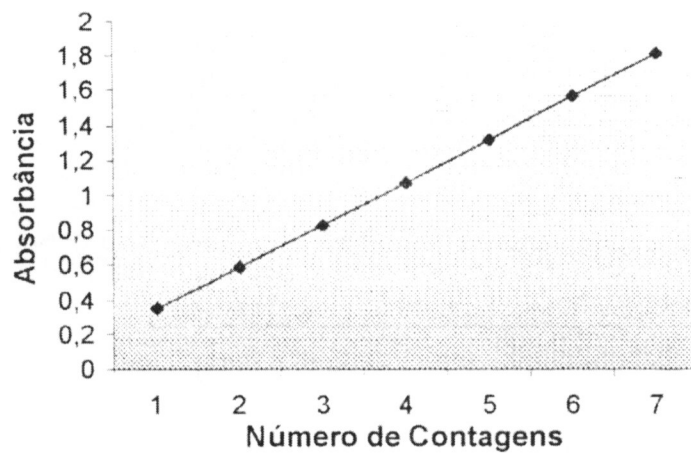
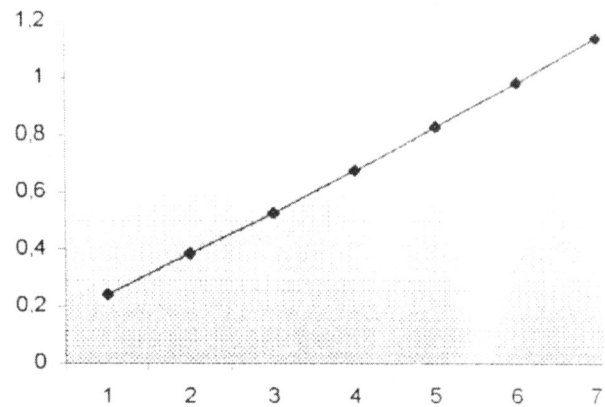
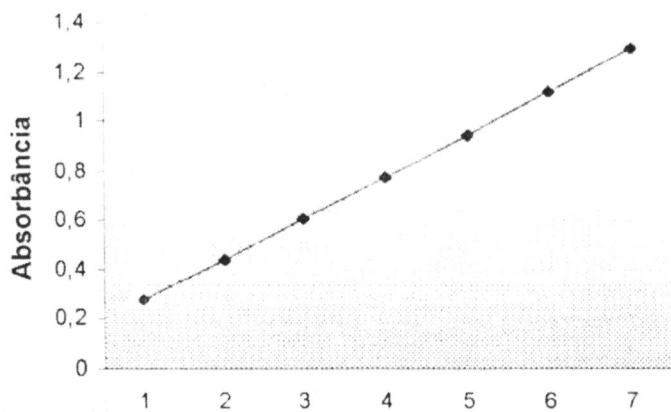
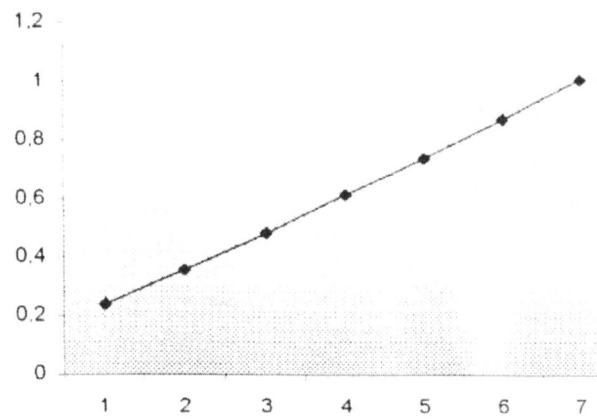
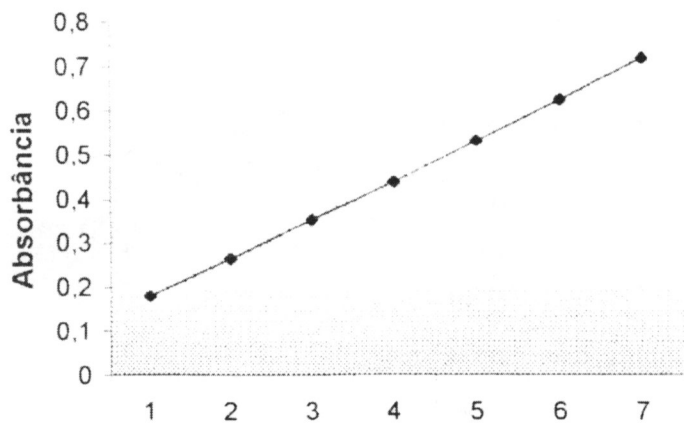


FIGURA 20. Gráfico demonstrando o efeito da exposição crônica do tributilestanho (TBT) ($0.0688 \mu\text{gTBT.g}^{-1}$) na atividade da enzima acetilcolinesterase em *Astyanax bimaculatus*, após injeção intraperitoneal.

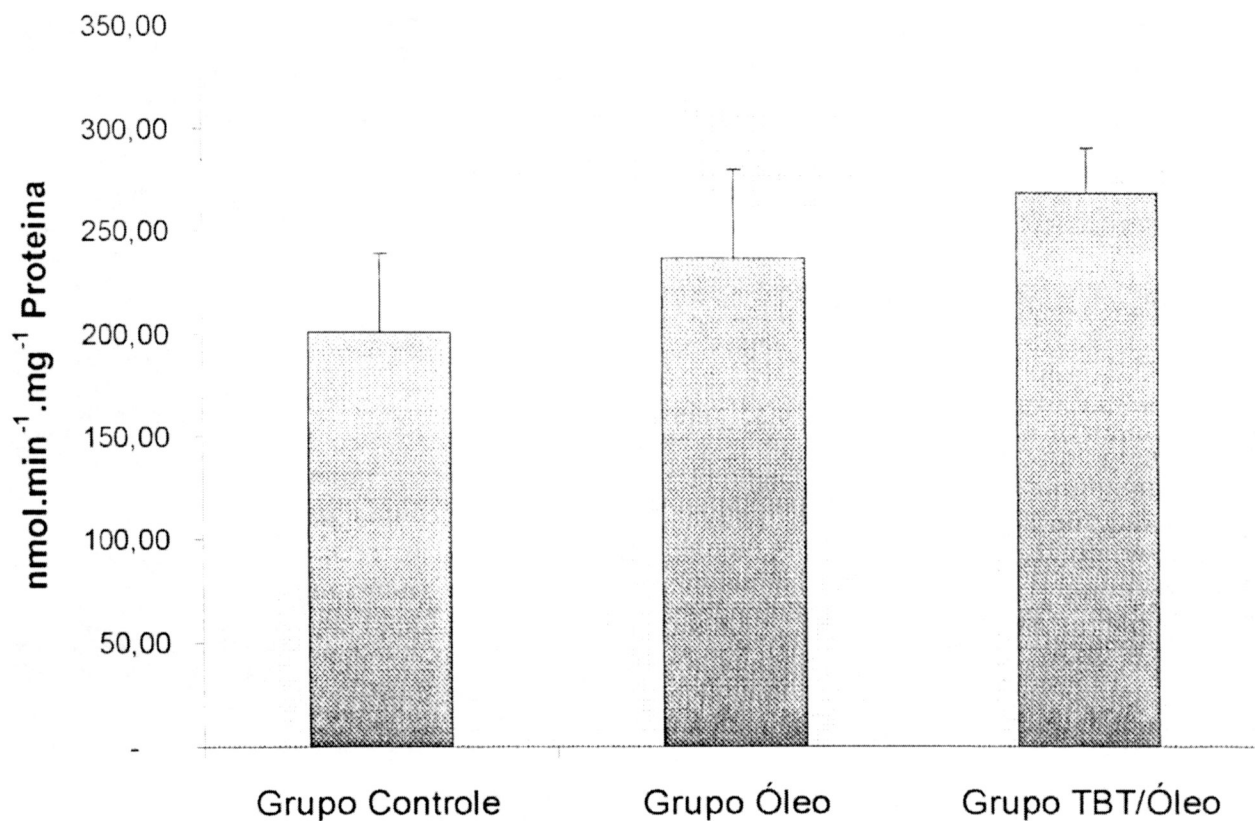


FIGURA 20. Gráfico demonstrando o efeito da exposição crônica do tributilestanho (TBT) ($0.0688 \mu\text{gTBT.g}^{-1}$) na atividade da enzima acetilcolinesterase em *Astyanax bimaculatus*, após injeção intraperitoneal.

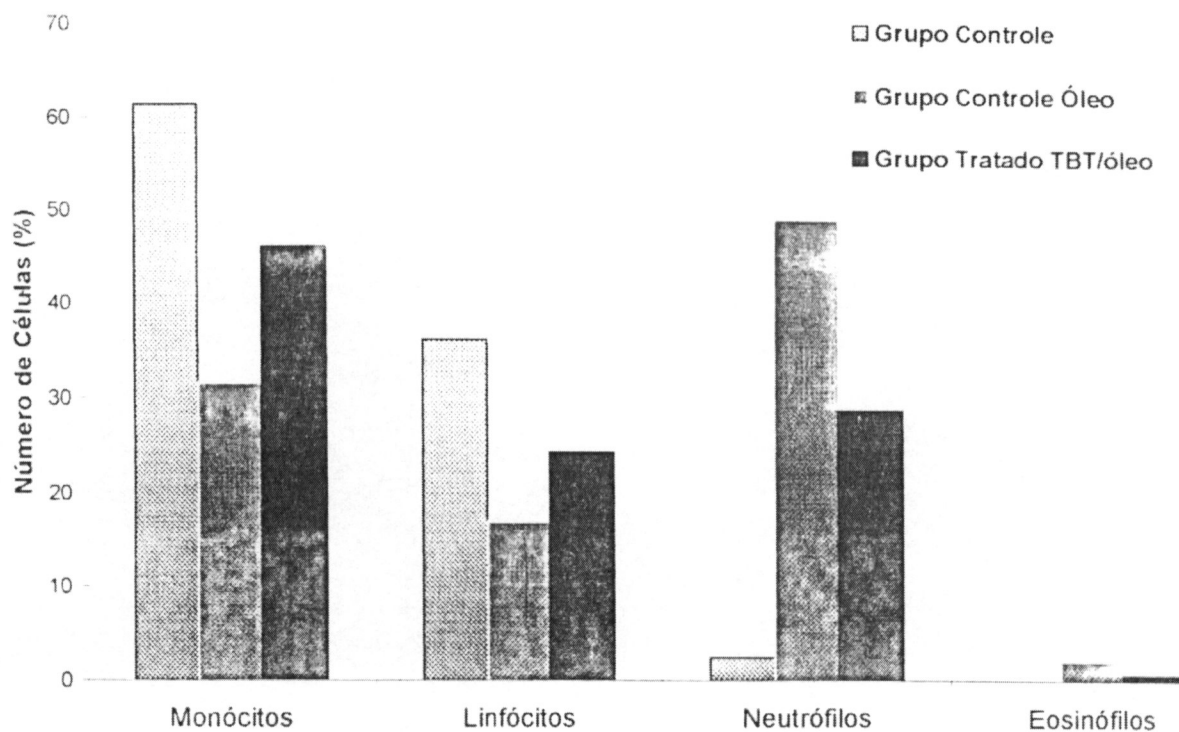


FIGURA 21. Gráfico mostrando a contagem diferencial de glóbulos branco do sangue de *Astyanax bimaculatus* após exposição crônica de tributilestanho (TBT) ($0.0688 \mu\text{gTBT.g}^{-1}$) através de injeção intraperitoneal.

FIGURA 22. Fotomicrografia de células do sangue de *Astyanax bimaculatus*. Coloração Rosenfeld, 1000X. As setas apontam os eritrócitos de indivíduos representantes de cada grupo diferente. (A) Controle manuseio; (B) Controle óleo e (C) Grupo tratado TBT/óleo.

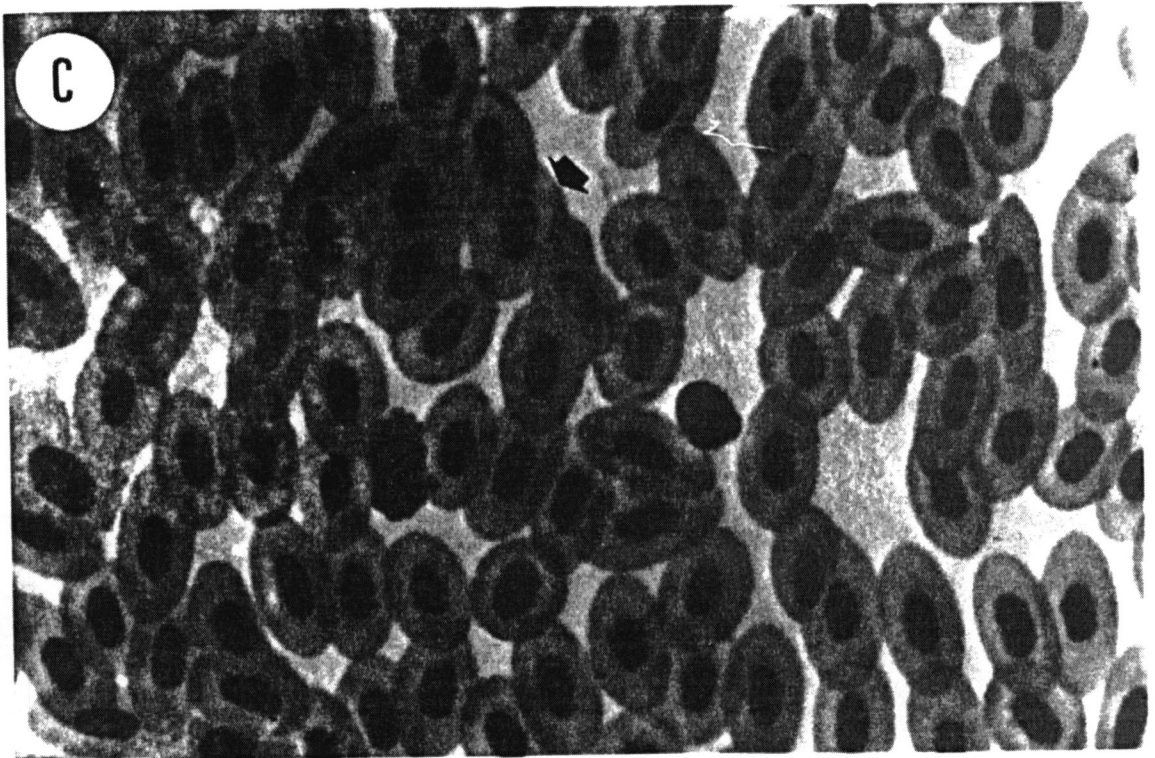
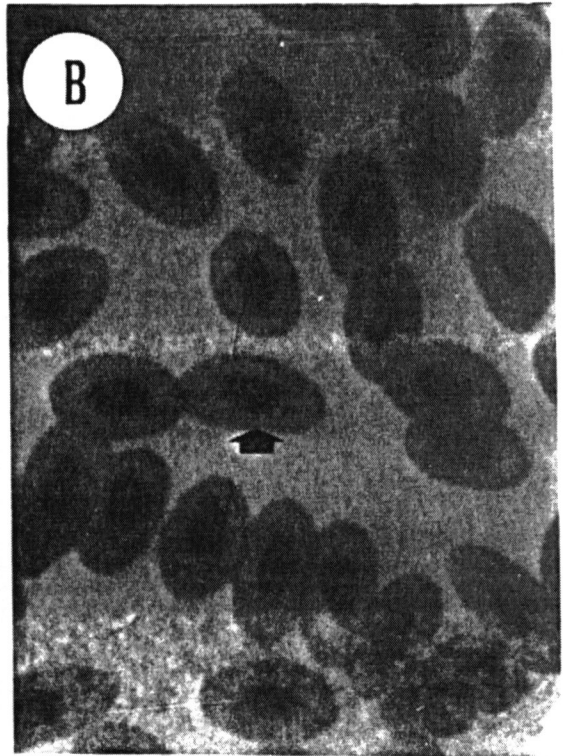
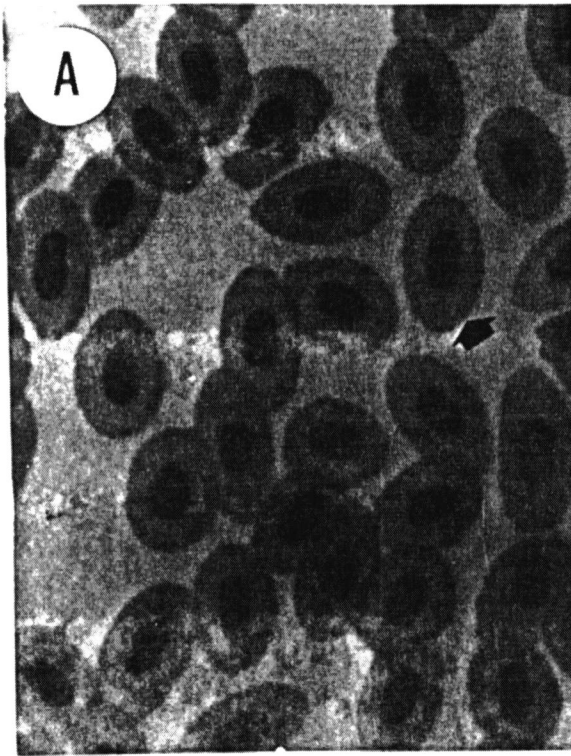


FIGURA 23. Fotomicrografia de células do sangue de *Astyanax bimaculatus*. Coloração Rosenfeld, 1000X. (A) As setas largas indicam a presença de hemácias de forma alterada pelo plano da imagem e a seta estreita aponta para um neutrófilo. Observe a presença de hemácias imaturas (hi). (B) A seta aponta para um monócito, característico pelas vesículas citoplasmáticas.

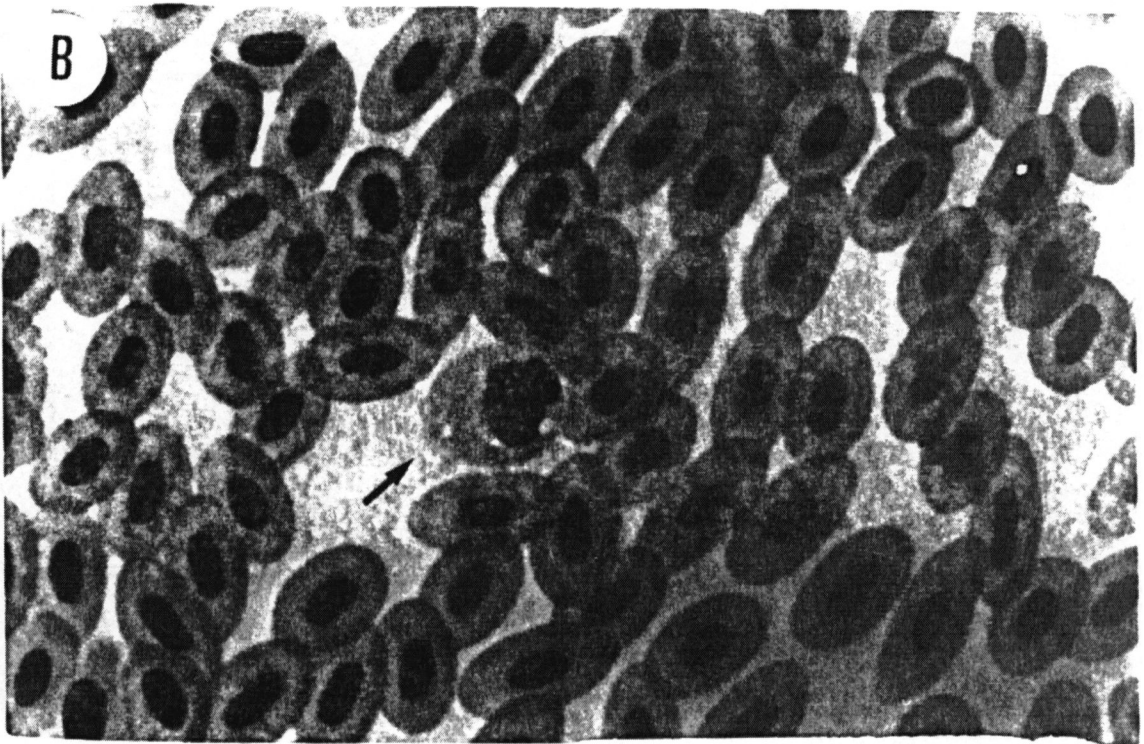
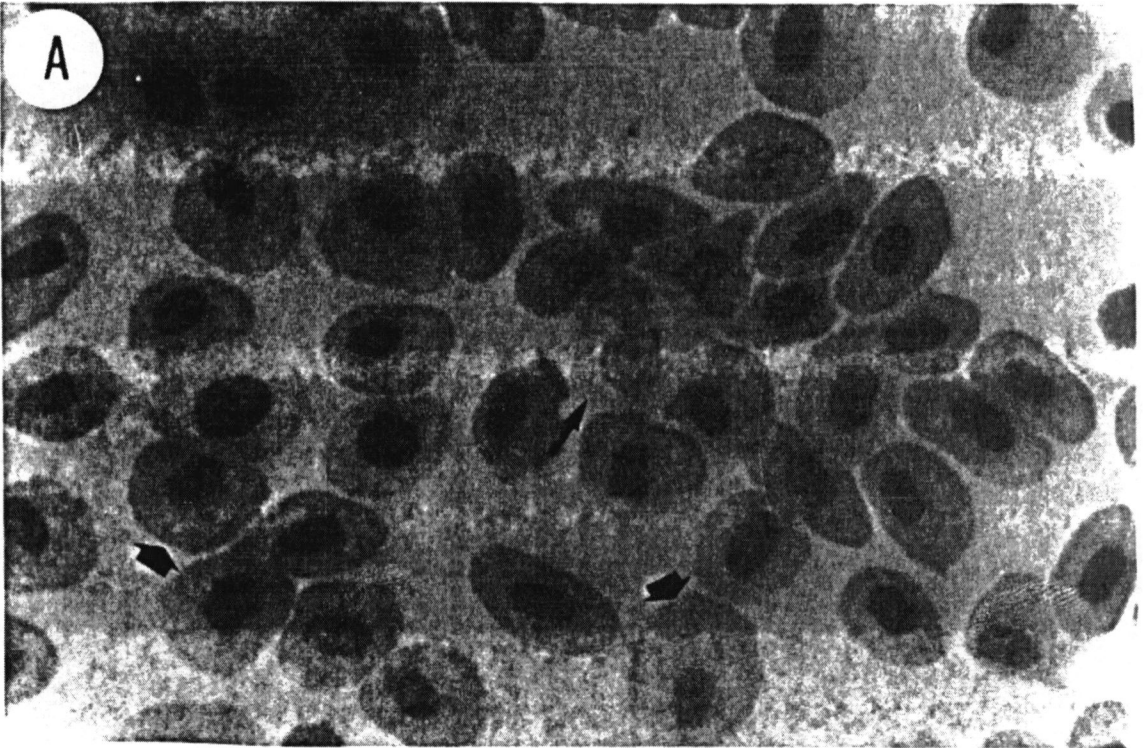
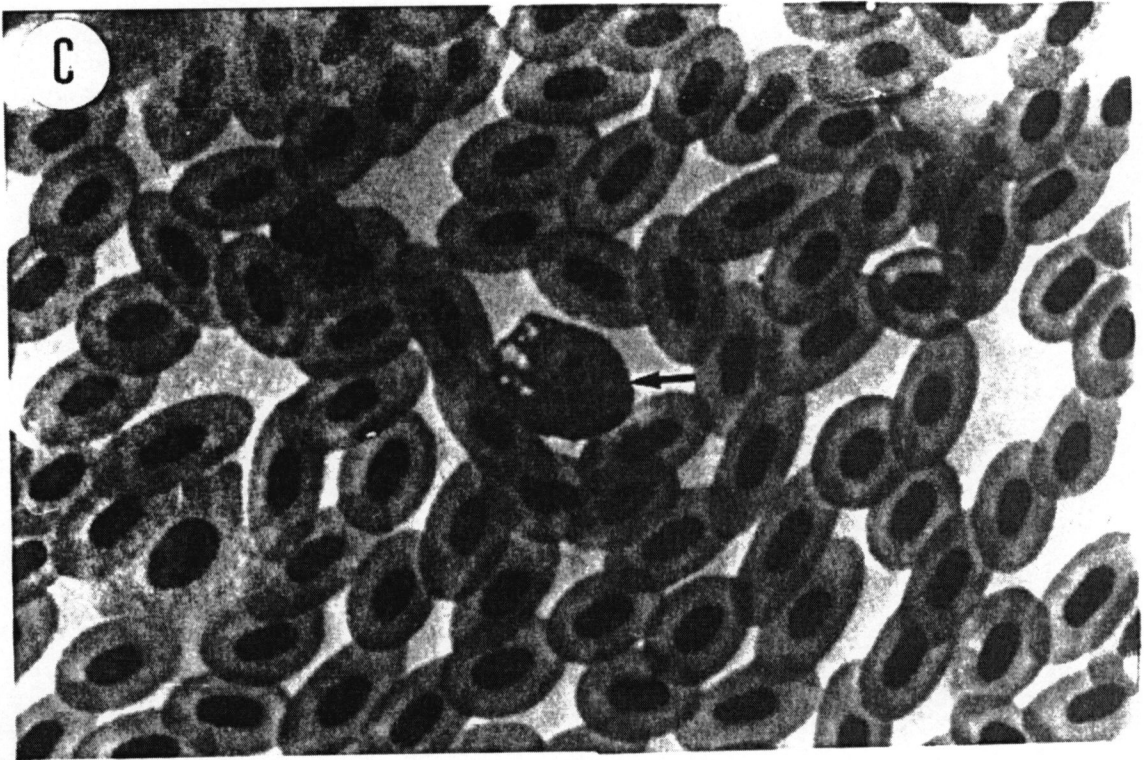
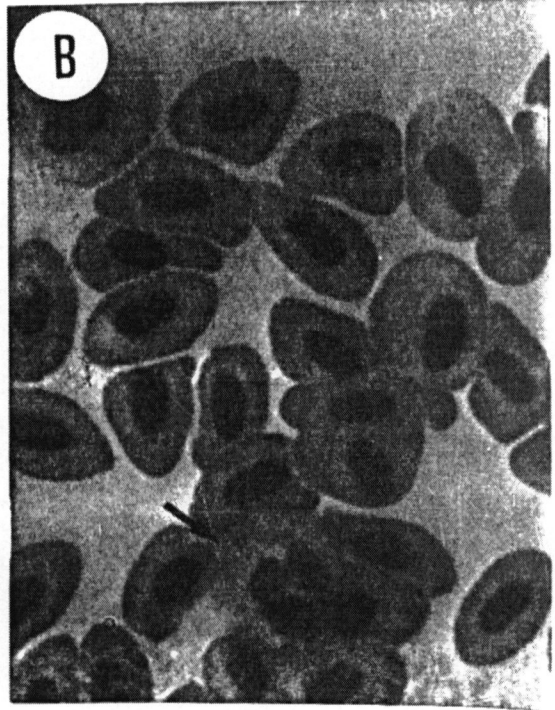
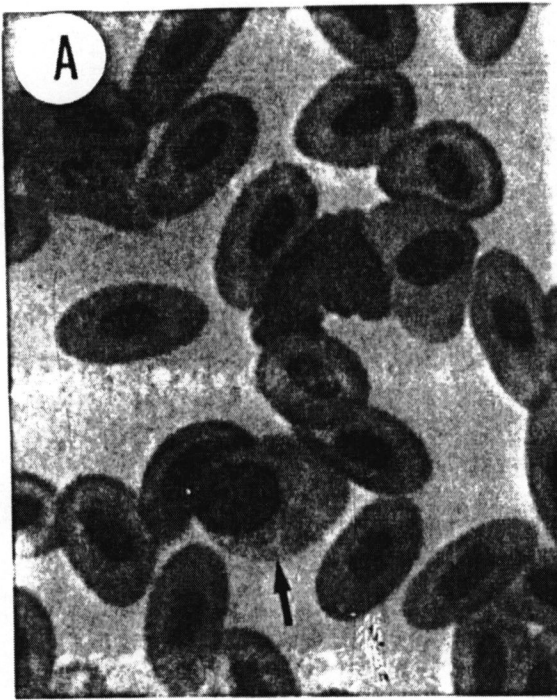


FIGURA 24. Fotomicrografia de células do sangue de *Astyanax bimaculatus* após exposição crônica ao TBT/óleo. Coloração Rosenfeld, 1000X. (A) A seta indica a presença de um Eosinófilo; (B) a seta indica um neutrófilo e em (C) observamos a presença de um monócito.



5 – DISCUSSÃO

O uso do organometal tributilestanho (TBT) neste trabalho deve-se a dois fatores principais: o seu destaque na literatura atual como uma das mais importantes substâncias tóxicas já lançadas no ambiente natural de forma indiscriminada pelo homem (FENT 1996, GUOLAN 1998, CLAUDE 1998, MICHAEL e ALVERTY 1999, DONALDO 1994 e MANAHAM 1991), e ao fato de que não existem dados sobre o efeito de organoestanhos em espécies de peixes tropicais brasileiros.

Sendo assim, buscou-se trabalhar com organismos aquáticos, pois segundo OLIVEIRA RIBEIRO (1997), os ambientes aquáticos são receptáculos finais de inúmeras substâncias químicas, dentre elas, as tóxicas aos organismos que vivem nestes ambientes. WESTER (1990), assim como OLIVEIRA RIBEIRO (1997), concluíram que os peixes devem ser utilizados como alternativas nos estudos de monitoramento e na procura de biomarcadores específicos para diferentes tipos de contaminantes. Desta forma, os bioensaios utilizando aquários, como realizado neste trabalho, apesar de apresentarem uma utilização imediata limitada dos seus dados, nos fornece valores relativos em condições controladas que quando comparados com outros trabalhos, facilitam o entendimento dos complexos mecanismos de interação dos xenobiontes com o ambiente natural. Além disso, segundo os mesmos autores, é possível uma correlação direta dos bioensaios com o ambiente natural, no sentido de prever alguns efeitos sobre os organismos nestes ambientes.

O bioensaio utilizado neste experimento, usando-se três aquários de 30 litros e divididos em três grupos distintos: manuseados, tratados com óleo e expostos ao TBT/óleo, foi proposto no sentido de analisar o efeito do TBT/óleo sobre os indivíduos expostos e comparar este grupo com os peixes somente contaminados com óleo. A diluição do TBT em óleo de milho já foi descrita por UENO *et al* (1995 e 1994). Estes autores descrevem em sua publicação que o TBT aplicado oralmente foi dissolvido em óleo de milho (SIGMA) e PADROS *et al* (2000) utilizou óleo de milho como veículo para doses intraperitoniais de TBT em *Salvelinus alpinus*.

O aquário controle foi proposto no sentido de verificar a resistência dos indivíduos frente ao tratamento durante o período de aclimatização nos aquários, que portanto, incluía não somente troca de água, mas sim alimentação, anestesia e aplicação da agulha na região intraperitoneal, mas sem injeção de qualquer substância.

No entanto, o uso do número de oito indivíduos por aquário tinha como objetivo evitar uma superpopulação que acarretaria em maior número de trocas de água, uma vez que as atividades metabólicas dos mesmos levaria a uma rápida perda da qualidade da água, e portanto um maior estresse aplicado aos grupos.

Segundo HOLM *et al* (1990) e PASCOE *et al* (1988) a presença de um sistema de fluxo contínuo facilita e minimiza o desgaste dos indivíduos testados pelo estresse do manuseio excessivo. No entanto, as nossas condições de laboratório, permitiram trabalhar em um sistema de trocas de água, de tal maneira que fosse minimizado ao máximo o efeito de estresse sobre os indivíduos testados.

Embora não se conheça exatamente o quanto pode ser absorvido pelo organismo com este tipo de aplicação, a contaminação intraperitoneal foi um procedimento escolhido, porque desta forma obteve-se uma relação mais direta da dose aplicada e seu efeito sobre o tecido em estudo. Mesmo através de uma contaminação trófica, a possibilidade de uma parte do TBT não ser absorvido pelo epitélio intestinal por estar presente com outros compostos orgânicos provenientes da dieta, é considerável. Com base neste raciocínio, os resultados oferecidos neste *design* experimental permitem relacionar a dose efeito como também sugerido por Pádroš *et al* (2000) em *Salvelinus fontinalis*.

Com referência à metodologia utilizada nos testes de bioensaios deste trabalho verifica-se que o uso de fotoperíodo controlado, constitui um importante parâmetro de discussão como também demonstrado nos trabalhos de SHUNJI (1994). Este autor trabalhando com mamíferos, utilizou um fotoperíodo de 12 horas, onde o fígado foi também o órgão alvo estudado. O período de aclimatização de 1 semana em caixa de amianto e 3 semanas em aquários 30 litros de paredes de vidro utilizado neste experimento, pode ser comparado com o trabalho de HOLM (1991) que utilizou um mês de aclimatização para a espécie *Gasterosteus aculeatus* em aquários de vidro de 60 litros. Neste caso, os tempos de aclimatização são bastante relativos, uma vez que o comportamento intraespecífico é variável, favorecendo em alguns casos os experimentos com bioensaios.

O pH da água analisado durante o experimento realizado neste trabalho variou pouco ($7,02 \pm 0,03$). Estas condições de acordo com FENT (1996) favorecem a presença de formas TBTOH, o qual é totalmente transportado através de membranas celulares. Como a aplicação foi intraperitoneal, acreditamos que o TBT e/ou seus derivados que possivelmente tenham sido excretados de forma natural pelos indivíduos

expostos, poderiam ser um parâmetro difícil de se controlar. Sendo assim, para evitar algum outro tipo de contaminação, a água foi trocada sistematicamente, como descrito na metodologia.

Segundo EURICO (1954), o lambari, *Astyanax bimaculatus*, (subfamília Tetragonopterinae) representa uma espécie que habita praticamente todos os ambiente aquáticos brasileiros de água doce, onde no nordeste é conhecida como piaba e no sul como lambari. O mesmo autor comenta ainda que esta espécie pode ocorrer em rios, riachos, corredeiras e até poças de água.

Por constituir uma espécie forrageira, de hábito alimentar bastante diversificado, e de fácil acesso, esta foi selecionada para este estudo. O lambari mostrou-se bastante frágil frente ao *design* experimental utilizado e para este trabalho em laboratório. Observou-se que além do comportamento territorialista, foi verificada a icitiofagia na espécie quando o grupo de indivíduos foi de 20 a 12 por aquário. Em função disso o experimento final foi realizado inicialmente com 8 indivíduos por aquário.

O uso de vertebrados aquáticos na análise de toxicidade do TBT como realizado neste trabalho com *Astyanax bimaculatus*, teve também como objetivo o mesmo proposto por WESTER (1991), qual seja conhecer o potencial tóxico do TBT frente aos vertebrados aquáticos. Este autor destaca que o metabolismo em vertebrados aquáticos e terrestres são homólogos entre si, quando relacionados com os diferentes tipos de resposta à contaminação química. CHAPMAN (1988), trabalhando com metais, segue o mesmo raciocínio, observando obviamente aqui, as particularidades de cada espécie, levando em consideração os parâmetros morfofisiológicos evolutivos.

Neste trabalho, o fígado foi utilizado como o principal órgão alvo a ser estudado, uma vez que segundo MANAHAM (1991), este tecido destaca-se por se encontrar em um "campo minado" por substâncias tóxicas que podem vir basicamente de duas direções: (1) do sistema porta hepático, que estabelece a ligação fígado vísceras e (2) dos sistemas sanguíneo e linfático, pois estes trazem as substâncias que vem de diferentes tecidos, que podem ou não terem sido metabolizadas. A relação do sistema porta hepático é também destacada por BARILE (1994), onde o autor também descreve a importância do tecido hepático e seu rápido contato com o TBT, já que por via trófica ocorre uma rápida absorção e captação deste composto pelo epitélio intestinal, conduzindo-o para o tecido hepático pelo sistema porta.

A relevância de se estudar o efeito do TBT no fígado deve-se também a importante função deste órgão para os processos de desintoxicação em vertebrados.

HINTON (1994), descreve que neste órgão se encontra a maior concentração de citocromo P-450 em peixes, responsável pela inativação e eliminação de diversos agentes tóxicos.

O destaque da anatomia de um fígado não lobular, linear e paralelo a linha longitudinal ao corpo do animal para espécie *Astyanax bimaculatus*, tem sido descrito também para outras espécies de peixes teleósteos (MICHELANO, 1991).

A coloração HE utilizada neste trabalho para estudar o parênquima hepático, também tem sido utilizada como rotina em outros trabalhos de histopatologias, como descrito por HERMANN (1992). O mesmo autor, destaca a espessura do corte de 6 μm para análises óticas como suficientes para detectar alterações a nível tecidual, o mesmo foi realizado neste trabalho onde a espessura dos cortes foi de 5 μm .

A relação entre o TBT e o tecido hepático enfatizada neste experimento é também realizada por MICHAEL (1994) e EMONS (1997). MICHAEL (1994) descreveu a presença de neoplasias hepáticas e EMONS (1997), demonstrou que o tecido hepático, apresentou acúmulo em torno de 223 ng/g de TBT em exemplares de peixes coletados em regiões costeiras.

No entanto, nenhuma relação direta foi realizada pelo autor com a presença do TBT com as neoplasias. Nos resultados apresentados neste trabalho, foram encontradas regiões de grande expansão celular dentro do parênquima hepático. Esta região apesar de não constituir uma neoplasia típica, apresenta grupos de células que coram fortemente pela Hematoxilina, constituindo o que encontra-se registrado na literatura por focos acidófilos, sendo considerados como regiões pré-neoplásicas (FENT, 1996).

Encontrou-se presente no citoplasmas de hepatócitos a presença de vesículas eletrondensas de lipídios nos grupos contaminados com óleo e expostos ao TBT/óleo, mas no entanto não se observou na literatura demonstrando referências a mesma morfologia.

As alterações nos padrões de condensação da cromatina dos hepatócitos verificadas neste trabalho, podem ser comparados com as alterações nucleares descritas no trabalho realizado por SHUGUI (1998). Este autor utilizou tilápias em exposição de 96 horas com aplicação do TBT diretamente na água, em concentrações crescentes de 1.00, 1.50, 2.24, 3.35 e 5.00 $\mu\text{g/l}$. Embora sejam vias diferentes de

exposição, as concentrações utilizadas por SHUGUI (1998), não correspondem a uma concentração realística encontrada em uma área altamente impactada, onde a concentração estaria em torno de 50 ngTBT/l.

As lesões no tecido hepático encontradas e registradas neste trabalho, como vacuolização no citoplasma e necroses de hepatócitos são também registradas por MEYERS (1996) e SHUNJI (1994). Trabalhando com ratos, SHUNJI (1994) compara a toxicidade de monobutil, dibutil e tributilestanho em fígados de camundongos (com 30g de massa corporal), com os quais realizou aplicações via oral de 180 μ M de cloreto de Tributuil - estanho e 60 μ M de cloreto de dibutilestanho. O mesmo autor após 24 horas, percebeu alterações hepáticas relacionadas com atividade enzimática onde o dibutilestanho apresentou-se mais tóxico que o tributilestanho, da mesma forma que o monobutilestanho não apresentou toxicidade para os indivíduos expostos.

Pode-se inferir neste trabalho que as lesões hepáticas encontradas na espécie estudada *Astyanax bimaculatus*, devem estar relacionada com a presença do TBT, ou também devido ao seu derivado DBT, uma vez que GUOLAN (1998) e FENT (1996), descrevem que o TBT pode ser degradado para DBT no fígado de peixes. UENO (1995), em seu experimento com camundongos, descreve a aplicação de TBT e DBT diluídos em óleo via oral e em seus resultados descreve a análise do efeito tóxico de TBT e DBT no tecido hepático de mamíferos.

A identificação de hepatócitos vacuolizados descritos em indivíduos contaminados com TBT/óleo neste trabalho, pode ser comparada com o trabalho de JOHNSON (1993), onde o autor descreve a presença de vacúolos citoplasmáticos em hepatócitos de *Pseudopleuronectes americanus*. Este mesmo autor descreve que a presença de vacúolos é evidente em fígado e que a vacuolização está relacionada com o efeito de substâncias tóxicas. No entanto, JOHNSON (1993), não considera o TBT como o principal agente contaminante responsável pelas necroses observadas nos exemplares de peixes coletados, mas destaca em sua publicação, que as amostras foram coletadas em 22 locais ao longo da costa americana e que dentre elas cita a região portuária de Boston, cujos exemplares apresentaram vacuolização no parênquima hepático. De acordo com EMONS (1997) e FUJIMOTO (1992), as regiões portuárias destacam-se por apresentarem altas concentrações de TBT, utilizados nos cascos de navios como biocida e portanto, acredita-se que a presença de vacúolos citoplasmáticos em peixes provenientes de áreas contaminadas podem também estar relacionados com a presença do TBT e seus derivados. Estes dados além de serem

confirmados com os resultados obtidos neste trabalho, foram também descritos por HUEI (1992), onde a presença de vacuolização em hepatócitos de *Poecilia reticulata* estava relacionada com exposição desta espécie a uma concentração de 0,32 µg de TBT/l por trinta dias.

No que se refere às variações na estrutura do núcleo encontradas neste trabalho, nós consideramos que o TBT, seja o agente responsável pelas alterações observadas, pois segundo JOHNSON (1993), o polimorfismo nuclear foi evidenciado em amostras de *Pseudopleuronectes americanus*, coletadas nas proximidades do porto de Harbor, Massachusetts, onde o TBT constitui um dos importantes contaminantes destas áreas portuárias. Além disso, os indivíduos do grupo TBT/óleo foram os únicos a apresentarem tais alterações.

GUOLAN (1998), utilizando Tilápias no seu experimento, verificou uma condensação da cromatina em núcleos de hepatócitos de exemplares expostos a TBTCI (cloreto de tributilestanho), por 96 horas de exposição em concentrações crescentes de 0,01 até 5.00 µg/l. Os padrões de condensação da cromatina observados neste trabalho tem características semelhantes às células que encontram-se em morte celular programada. Isto se deve às áreas de condensação de cromatina próximo ao envoltório nuclear, ao mesmo tempo em que começam a surgir alterações na forma do núcleo. No entanto, neste experimento não foi registrada nenhuma figura apoptótica, que pudesse caracterizar morfológicamente este fenômeno ocorrendo com frequência no fígado de *Astyanax bimaculatus*. THERESA *et al* (1996), registram em seu trabalho que o TBT conduz células do hipocampo de ratos à apoptose. Para reforçar a hipótese que o TBT está relacionado com os possíveis processos apoptóticos observados na microscopia eletrônica, STEN *et al* (1992), descreve que o TBT pode induzir a apoptose em timócitos pela indução do aumento de cálcio intracitoplasmático. KELVIN *et al* (1994), complementa que as endonucleases que fragmentam o DNA, são enzimas dependentes da presença do cálcio e que tal condição de fragmentação leva a célula a entrar em apoptose. Pode-se então sugerir neste trabalho, que de acordo com os dados registrados por KELVIN *et al* (1994) e THERESA *et al* (1996), o TBT pode estar alterando algum mecanismo intracitoplasmático, nos hepatócitos, podendo levar a uma ativação das endonucleases dependentes de cálcio. Com isso, iniciar uma seqüência de distúrbios bioquímicos, induzindo a uma resposta celular de tal ordem que possa levar a um processo apoptótico e/ou uma necrose.

Apesar de HARA *et al* (1992) ter descrito a vacualização do citoplasma de hepatócitos, não foi mencionado pelo mesmo autor a presença de corpos lipídicos no núcleo como evidenciados neste experimento. Em alguns casos, estas estruturas chegam a ocupar quase todo o espaço do nucleoplasma e no seu interior observa-se o mesmo padrão de eletrodensidade observado nos corpos de lipídeos encontradas no citoplasma. Se nos basearmos nas imagens obtidas, diríamos que os corpos lipídicos são observadas no interior do núcleo, constituem alterações nucleares sem precedentes na literatura consultada.

O aumento do fluxo de sangue nos sinusóides verificado nos indivíduos contaminados com TBT/óleo, destacam outra alteração no parênquima hepático de *Astyanax bimaculatus*. Tal situação parece estar relacionada com a presença do TBT, uma vez que um aumento no diâmetro dos sinusóides foi descrito por HARA *et al* (1992), em fígado de ratos expostos a estes contaminantes.

A presença de áreas de necrose observadas no fígado de *Astyanax bimaculatus* neste trabalho, podem ser apoiadas pelas observações de SIMEONOVA (1999), em que autor relaciona o fator de necrose tumoral (TNF) α como elemento importante em condições de toxicidade, onde surgem apoptoses e necroses em alguns tecidos alvos. Os processos de necrose, segundo MANAHAM (1991), são conseqüências de um conjunto de distúrbios causados por substâncias tóxicas como: inibição enzimática, alteração na membrana celular, distúrbio na síntese de proteínas e no metabolismo de carboidratos.

SIMEONOVA (1999), destaca que o fator de necrose tumoral (TNF) α pode ser secretado também por macrófagos residentes no tecido lesado, o qual estimula a infiltração de monócitos e neutrófilos na mesma área. Neste caso, pode-se explicar a presença neste trabalho de um número alto de neutrófilos encontrados nos peixes contaminados com TBT/óleo, podendo este quadro estar relacionado com a lesão observada no fígado ou em outros órgãos não analisados neste trabalho. No entanto, HINTON (1994) descreve que a presença destas células de defesa no parênquima hepático de peixes é mais comum que em mamíferos.

As áreas de lesões necróticas observadas no tecido hepático de *Astyanax bimaculatus* foi também observadas por HERMANN (1992), trabalhando com truta (*Oncorhynchus mykiss*) contaminado com TBT em concentrações de 6.0 $\mu\text{g/l}$. Em algumas áreas do parênquima hepático de indivíduos expostos ao TBT/óleo observou-

se hiperplasia de algumas células, onde estas apresentam-se com o citoplasma maior que o convencional e de tonalidade clara pela microscopia óptica, o que constitui também outra alteração importante causada pela presença do TBT. De acordo com OLIVEIRA RIBEIRO *et all* (2000, submetido) regiões hiperplásicas foram observadas em hepatócitos de *Salvelinus alpinus* exposto a 10 doses intraperitoniais de TBT. O mesmo autor registra que o TBT induz a alterações no citoesqueleto da célula e que tal condição levariam a uma hiperplasia das mesmas.

Grânulos amarelos escuros no citoplasma dos hepatócitos foram observados na microscopia ótica em todos os grupos analisados. Na microscopia eletrônica mostraram-se como corpúsculos eletrondensos distribuídos no citoplasma. De acordo com TAKASIMA e HIBIYA (1995) em fígado de peixes (truta) não contaminados, foi observado que a estagnação da bile leva a formação de grânulos amarelos amarronzados. O mesmo autor ressalta que estes grânulos são facilmente observados em preparos de lâminas permanentes de fígado coradas com hematoxilina e eosina, cujo o mesmo processo de coloração se efetuou neste trabalho.

Evidenciou-se nos resultados deste trabalho que os eritrócitos de *Astyanax bimaculatus* apresentavam uma forma elíptica com núcleo na região central, estes dados podem ser comparados com os registros de TAKASHIMA (1995) para eritrócitos de carpa. Assim, foi observado um citoplasma homogêneo e um núcleo com cromatina bem diferenciada em heterocromatina abundante e eucromatina para eritrócitos de *Astyanax bimaculatus*, TAKASHIMA (1995) também faz as mesmas observações para os eritrócitos de carpa. YASUTAKE e WALES (1983), destacam a forma elíptica dos eritrócitos e núcleo dos mesmos central para teleosteos como evidenciado em *Astyanax bimaculatus* neste trabalho. Os mesmos autores destacam a presença significativa de policromatócitos (eritrócitos imaturos), cujos os mesmos se apresentariam com morfologia mais oval e menos elíptica, o que também se evidenciou para *A . bimaculatus*.

Evidenciou-se também neste trabalho a presença de monócitos nas análises das fotos de *Astyanax bimaculatus*, e de acordo com TAKASHIMA (1995) e YASUTAKE/ WALES (1983), são células de aspecto oval e com grânulos distintos no citoplasma. Pode-se inferir aqui que os leucócitos de teleosteos apresentam morfologia muito semelhantes. Segundo os mesmos autores, os neutrófilos ocorrem em baixa porcentagem em peixes relativamente saudios, mas aumentam em número em condições de lesões hepáticas. Pode-se sugerir neste trabalho que o TBT leve a lesões

hepáticas e que como prova desta condição há um aumento de polimorfonucleares em peixes expostos ao TBT/óleo ou puramente ao óleo.

Neste trabalho não foram realizadas análises para verificar a presença do TBT no plasma sangüíneo, mas devido aos efeitos observados pode-se dizer que o TBT injetado na cavidade abdominal foi absorvido e transportado pela circulação sangüínea. Segundo DONALD (1994), os eritrócitos de mamíferos podem acumular metais como Pb, Zn e Cd. De acordo com o mesmo autor, 90 % do cádmio é transportado pelas células do sangue estando ligados a proteínas conhecidas como metalotioneínas. CAMPBELL (1988), descreve as metalotioneínas como proteínas ricas em aminoácidos cisteínas, permitindo sua ligação com metais tóxicos. MASON (1992) refere-se a este tipo de proteína, destacando sua importância na homeostase e desintoxicação celular. Sugere-se que o TBT em *Astyanax bimaculatus* possa estar alojado no plasma sangüíneo e no citoplasma dos eritrócitos, pois MANAHAM (1991) cita que compostos do tipo organoestanho podem se ligar a proteínas ricas em aminoácidos cisteínas e histidinas. Este mesmo autor demonstra que o sangue pode ser um grande sítio de acúmulo de metais tóxicos no organismo, onde este pode receber o componente tóxico através dos alvéolos provenientes de inalação, do sistema porta hepático devido a ingestão, pela pele na exposição dérmica, dos tecidos ricos em lipídios e do tecido ósseo, assim como redistribuir o composto tóxico metabolizado no fígado para os demais órgãos.

Os resultados obtidos com a análise da atividade da enzima acetilcolinesterase neste trabalho não foi conclusivo ao ponto de sugerir mudanças significativas pela exposição ao TBT. Como descrito na metodologia: o uso de 2 ml de tampão fosfato 0,1M pH 7,5 seguiu os padrões utilizados por STURM , assim como a atividade da acetilcolinesterase medida utilizando-se microplaca pelo método de ELLMAN. Deve-se registrar aqui no entanto, que STURM (1991), manteve as peças de músculos retirados a uma temperatura de -20°C e para este trabalho as peças foram mantidas $-10^{\circ}\text{C} \pm 2$. Embora não tenha sido encontradas referências quanto ao efeito do TBT na atividade da acetilcolinesterase como já evidenciado por STURM (1999) para organofosforados em *Limanda limanda*, *Platichthys flesus* e *Serranus cabrilla*, a justificativa para se utilizar este teste para TBT neste trabalho, deve-se às alterações no comportamento de *Astyanax bimaculatus*, observadas na realização do primeiro experimento.

No entanto, DONALD e OSTRANDER (1994), citam que tanto no sistema nervoso central como no sistema nervoso periférico, a atividade da acetilcolinesterase (AChE) é suprimida pela presença de metais pesados. Os mesmos autores sugerem que devido a condição de exposição a alguns metais, a acetilcolina, substrato da acetilcolinesterase, permanece mais tempo na fenda sináptica gerando o fenômeno de hiperatividade em peixes. Sendo assim, esta poderia ser uma forma de se explicar a atividade alterada de excitação dos exemplares expostos no primeiro experimento com *Astyanax bimaculatus*.

A hiperatividade em peixes contaminados foi um fator evidente e que não merece ser ignorado na análise destes resultados, porém há necessidades de novos estudos e talvez, mudança de metodologia para avaliar com maior precisão este tipo de fenômeno e suas conseqüências.

6 - CONCLUSÕES

Frente aos resultados obtidos com este trabalho, podemos concluir que:

- A espécie *Astyanax bimaculatus* é bastante sensível ao tipo de *desing* experimental proposto.
- O canibalismo foi fator crucial na não utilização de mais de oito indivíduos por aquário, caracterizando a espécie como um modelo biológico importante mas de difícil manutenção em condições experimentais
- A falta de dimorfismo sexual na espécie dificultou a análise do TBT, como substância tóxica, frente a diferença hormonal entre machos e fêmeas, contudo, deve ser mudado para experimentos posteriores. Sugere-se um fluxo constante de água, minimizando o estresse do manuseio.
- Exceto pela presença de corpos de lipídeos no citoplasma dos indivíduos do grupo controle óleo, não foram observadas diferenças significativas entre os dois grupos controles, ocorrendo o mesmo para as análises de neurotoxicidade
- As alterações encontradas no fígado, a manutenção deste órgão como um importante biomarcador para o estudo do efeito tóxico de contaminantes em aquáticos
- Os estudos de histopatologia foram eficazes na identificação das alterações provocadas neste órgão pela exposição ao TBT, quando injetado intraperitonealmente
- Os estudos com microscopia eletrônica de transmissão foram importantes na identificação das alterações subcelulares e na identificação de alterações até então desconhecidas pela literatura
- TBT é um agente tóxico capaz de provocar necroses no fígado, condensação do material nuclear típicos de fenômenos apoptóticos e aumento do fluxo sangüíneo a nível tecidual no fígado.

- Estatisticamente o TBT não afeta a atividade da acetilcolinesterase em *Astyanax bimaculatus*. No entanto a tendência da curva mostra que os dados podem ser significativos se aumentada a amostragem.
- Nos teste onde foram utilizados o hemograma, observou-se que o óleo utilizado como veículo para a contaminação do TBT pode interferir nos resultados.
- hemograma demonstrou que os indivíduos do grupo controle óleo e do grupo exposto ao TBT/óleo, apresentaram diferenças nas presenças de leucócitos concluindo que de certa forma, o TBT e o óleo estão alterando o funcionamento normal do sistema imunológico em *Astyanax bimaculatus*
- Os controles foram eficazes no sentido de validar os dados encontrados nos indivíduos do grupo contaminado.

7 - REFERÊNCIAS BIBLIOGRÁFICAS

ABEL, P. D. AND AXIAK, V., (1991), *Ecotoxicology and the Marine Environment*, Ellis Horwood limited Publisher, Vol. 1, 1-31.

ALBERTS, B.; BRAY, D.; LEWIS, J.; RAFF, M.; ROBERTS. AND WATSON, J.; (1994), *Molecular Biology of the Cell*, Garland Publishing, 5 ed, 48-49.

ALLINGER, N. L.; CAVA, M. P.; DE JONGH, D. C.; JOHNSON, C. R.; LEBEL, N. A. AND STEVENS, C. L. (1971), *Organic Chemistry*, Worth Publishers, 2 ed, 4.

AXEROLD, H., R. AND SCHULTZ, P. L., (1990), *Handbook of Tropical Aquarium Fishes*, Published by T. F. H. Publications - USA, vol. 1, 155-177-234.

BARILE, F. A., (1994), *In Vitro Cytotoxicology - Mechanisms and Methods*, , 60-61.

CAIN, K., INAYAT, S., H., KOKILEVA, L., and COHEN, G., M., (1994), DNA Cleavage in Rat Liver Nuclei Activated by Mg^{2+} or $Ca^{2+} + Mg^{2+}$ is Inhibited by a variety of structurally unrelated Inhibitors, Medical Research Council Toxicology Unit. University of Leicester, 631-638.

CHAPMAN, P. M.; LEWIS, A. G.; CROWDER, A. A.; FLETCHER, W. K.; IMBER, B.; LUOMA, S. N.; STOKES, P. M. AND WINFREY, M., 1988, Biologically available metal in sediments, National Research Council Canada, vol. 1, 52 – 56.

CHLIAMOVITCH, Y. P. AND KUHN, C., 1977, Behavioural, haematological and histological studies on acute toxicity of bis(tri-n-butyltin oxide) on *Salmo gairdneri* Richardson and *Tilapia rendalli* Boulenger, J. Fish. Biol., 10, 575-585

CHOW, S., C., KASS, G., E., N., Mc CABE, M., J., and ORRENIUS, S., 1992, Tributyltin Increase Cytosolic Free Ca^{2+} Concentration in Thymocytes by Mobilizing Intracellular Ca^+ , Activating a Ca^{2+} Entry Pathway, and Inhibiting Ca^{2+} Efflux, Archives of Biochemistry and Biophysics, 143 – 149.

CIMA, F. AND BALLARIN, L., 1999; TBT-induced Apoptosis in Tunicate Haemocytes, Applied Organometallic Chemistry, 13, 697-703.

ENGEL, L., 1971, Mar, Fenômeno Incomparável, Editora Jose Olimpo, 7-14.

FALCONI, G.;GABBIANELLI, R.;SANTRONI, A. M.; ZOLESE, G.; GRIFFITHS, D. E. and BERTOLI, E., 1996, Plasma Membrane Perturbation Induced by Organotins on Erythrocytes from *Salmo irideus* Trout, Applied Organometallic chemistry, vol. 10, 451-457.

FENT, K., 1996, Ecotoxicology of Organotin Compounds, Critical Reviews in Toxicology, 26(1): 1-117

FILHO, D. B.,1988, Toxicologia Humana e Geral, Edições Ateneu, 3-4.

GIBBS, P., E., PASCOE, P., L., and BURT, G., R.,1988, Sex Change in the Female Dog-Whelk, *Nucella lapillus*, Induced By Tributyltin from Antifouling Paints, J. mar. biol. Ass. U. K. 68, 715 – 731.

HEATH, G. A., 1996, Water Pollution and Fish Physiology, Lewis Publishers, 2(1): 157.

HIATT, J. L. AND GARTNER, L. P. 1997. Color Textbook of Histology. W. B. Saunders Company, Philadelphia – USA 202-204

HINTON, D., 1994, Cells, Cellular Responses, and Their Markers in Chronic

Toxicity of Fishes, Aquatic Toxicology, 207 – 212.

HOFFMAN, D. J.; RATTNER, B. A.; BURTON, G. A. Jr. AND CAIRNS, J. Jr., 1995, Handbook of Ecotoxicology, Lewis Publishers, 30 pp,.

HOLM, G.; NORRGREN and LINDÉN, O., 1991, Reproductive and histopathological effects of long-term experimental exposure to bil (tributyltin) oxide (TBTO) on the three-spined stickleback, *Gasterosteus aculeatus* Linnaeus, Journal of Fish Biology 38, 373-386.

JOHNSON, L., L., STEHR, C., M., OLSON, O., P., MYERS, M., S., PIERCE, S., M., WIGREN C., A., McCAIN, B., B., and VARANASI., U., 1993, Chemical Contaminants and Hepatic Lesions in Winter Flounder (*Pleuronectes americanus*) from the Northeast Coast of the United State, Environment science Technology, 27, 2759 – 2771.

LANDIS, W. G. AND MING-HO YU, Introduction to Environmental Toxicology, 1995, Impacts of Chemicals Upon Ecological Systems, Lewis Publishers, 161-166,.

LEE, R. F.; Metabolism of Tributyltin by Aquatic Organisms, Skidaway Institute of Oceanography, 369-382.

LOHMANN, R., D., and BEYERSMANN, D., 1993, Cadmium and Zinc mediated changes of the Ca^{2+} - Dependent endonuclease in apoptosis, Biochemical and Biophysical Research Communications, 1097 – 1103.

LOHMANN, R., D. and BEYERSMANN, D., 1993, Cadmium and Zinc Mediated Changes of the Ca^{2+} - Dependent Endonuclease in Apoptosis, Biochemical and Biophysical Research Communication, vol. 190, N^o 3, 1097 – 1103.

LUSTER, M., I., SIMEONOVA, P., P., GALLUCCI, R., MATHESON. J., 1999,

Tumor Necrosis Factor α and Toxicology, *Critical Reviews in Toxicology*, 29 (5) 491 –511.

MALINS, D. C. and OSTRANDER, G. K., 1994, *Aquatic toxicology molecular biochemical, and cellular perspectives*, Lewis publishers, 1-2,.

MANAHAM, S. E., 1991, *Water Pollution Environmental Quimistry*, Lewis Publishers, First Edition, 155.

MASON, A. Z., and JENKINS, K. D., 1995, *Metal Toxicity and Detoxification in Aquatic Organisms*, Department of Biology and Molecular Ecology Institute, California State University Long Beach, 40 – 46.

Mc CARTHY, J. F., and SHUGART, L. R., 1990, *Biomarkers of Environmental Contamination*, Lewis Publishers, ed.1, 17-23.

MEIER, W. AND FENT, K., 1992, Tributiltin-Induced Effects on Early Life Stages of Minnows *Phoxinus phoxinus*, *Arch. Environ. Contam. Toxicol*, 22, 428-438.

MICHEL, P., and AVERTY, B., 1999, Contamination of French Coastal Waters by Organotin Compounds: 1997 Update., *French Institute of Research and Explotation of the Sea, Marine pollution Bulletin*, vol. 38, 268 – 275.

MORCILLO, Y., ALBALAT, A., and PORTE, C., 1999, *Mussels as Sentinels of Organotin Pollution: Bioaccumulation and effects on P450-Mediated Aromatase Activity*, *Environmental Toxicology and Chemistry*, vol. 18 1203-1208.

MURCHELANO, R. A., WOLKE, R. E., 1991, *Neoplasms and Nonneoplastic Liver Lesions in Winter Flounder, *Pseudopleuronectes americanus**, from

Boston Harbor, Massachusetts, Environmental Health Perspectives, vol. 90, 17-26.

MYERS, M., S., and MOORE, M., J., 1994, Pathobiology of Chemical-Associated Neoplasia in Fish, Aquatic Toxicology, 329 – 330.

POLITI, E. 1986, Química – Curso Completo; Editora Moderna, 455.

OLIVEIRA RIBEIRO, C. A. AND TORRES, R. F., 1995, Acute Effects Evaluation of HgCl₂ on Epidermis of *Trichomycterus brasiliensis* (Siluroidei; Trichomycteridae), Ecotoxicology and Environmental Safety, 32, 260-266.

OLIVEIRA RIBEIRO, C. A.; GUIMARÃES, J. R. D. AND PFEIFFER, 1996, Accumulation and Distribution of Inorganic Mercury in a Tropical Fish (*Trichomycterus zonatus*), Ecotoxicology and environmental Safety, 34, 190-195.

OLIVEIRA RIBEIRO, C. A., 1997, Dinâmica do Mercúrio inorgânico (Hg⁺⁺) e Orgânico (CH₃Hg) e seus Efeitos Tóxicos em *Trichomycterus zonatus* e *Salvelinus alpinus*, Universidade Federal do Rio de Janeiro, Tese de Doutorado, 1.

OLIVEIRA RIBEIRO, C., A .; PELLETIER, P., J., MASSARO, F., X., VALDEZ, F., X., RANDI, M., A ., F., and EIRAS – STOFELER, D., R., 2000, Morphological Aspects of Long – Term Exposition to Tributyltin (TBT) and Benzo[a]Pyrene (BaP) on artic charr (*Salvelinus alpinus*), Universidade Federal do Paraná, (Submetido).

ROULEAU, C., GOBEIL, C., and TJÄLVE, H., 1999. Pharmacokinetics and Distribution of dietary tributyltin Compared to those of Methylmercury in the American Plaice (*Hippoglossoides platessoides*), Department fisheries and

- Oceans, Habitat Management and Environment Sciences Division, Maurice Lamontagne Institute, 3451 – 3457.
- SANTOS, E., 1994, Peixes de Água Doce, Zoologia Brasília II, Editora Briguiet e Cia, 43: 45.
- SCHMIDT-NIELSEN, K., 1996, Fisiologia Animal – Adaptação ao meio ambiente, Editora Santos, 5 ed, 299-352.
- SHAWKY, S., and EMONS, H., 1998, Distribution Pattern of Organotin Compounds at Different Trophic Levels of Aquatic Ecosystems, Chemosphere, vol. 36, 523-535.
- SHUGUI, D., GUOLAN, H., and HONGXIA, L., 1998, Toxicity and Accumulation of Tributyltin Chloride on Tilapia, Applied Organometallic Chemistry, vol. 12 109-119.
- SILVA, M., M., 1993, Aquarista - Revista Brasileira de Aquariorfilia, 29, 16.
- SILVA, S., E., and MAIA, CHAUTARD, E., A ., 1996, Butyrylcholinesterase Variants (BCHE and CHE2 Loci) Associated with Erythrocyte Acetylcholinesterase Inhibition in Farmers Exposed to Pesticides, Human Heredity, 142-147.
- SNOEIJ, N. J.; PENNINKS, A. H. AND SEINEN, W.; 1988, Dibutyltin and Tributyltin compounds induce Thymus Atrophy in Rats Due to a Selective Action on Thymic Lymphoblasts; International Society for Immunopharmacology, 891-899.

- STURM, A., ASSIS, H., C., S., HANSEN, P., D., 1999, Cholinesterases of Marine Teleost Fish: Enzymological Characterization and Potential Use in the Monitoring of Neurotoxic contamination, *Marine Environmental Research*, 47 389 – 398.
- TAKASHI, S., MUKAI, H., TANABE, S., SAKAYAMA, K., MIYAZAKI, T., MASUNO, H., 1999, Butiltin Residues in Livers of Humans and Wild Terrestrial Mammals and in Plastic Products, *Environmental Pollution* 106, 213, 218.
- TAKASHIMA, F., and HIBIYA, 1995, Fish Histology – Normal and Pathological Features, 76 – 78.
- THOMPSON, T., A., LEWIS, J., M., DEJNEKA, N., S., SEVERS, W., B., POLAVARAPU, R., and BILLINGSLEY, M., L., 1996, Induction Apoptosis by Organotin Compounds *in Vitro*: Neural Protection with Antisense Oligonucleotides Directed Against Stannin, *The journal of pharmacology and Experimental Therapeutics*, 1201 – 1215.
- TOBIN, A . J. AND MOREL, R. E., 1997, Asking About Cells, Saunders College Publishing, 1 ed, 681-682.
- UENO, S., SUSAN, N., FURUKAWA, Y., SUGIYAMA, M., 1995, Role of cytochrome P450 in Hepatotoxicity Induced by di- and Tributiltin Compounds in Mice, *Arch Toxicol* 69: 655 – 658.
- UENO, S.; SUSAN, N.; FURUKAWA, M. AND SUGIYAMA, M. 1994, Comparison of hepatotoxicity caused by mono-, di- and tributiltin compounds in mice, *Arch Toxicol*, 69: 30-34.
- WAYNE, G. L. and MING-HO Y., 1995, Impacts of Chemicals Upon Ecological

Systems, Environmental Toxicology, Lewis Publishers, 96 – 97.

WESTER, P., W., CANTON, J., H., 1991, The Usefulness of Histopathology in aquatic toxicity Studies, National Institute of Public Health and Environmental Protection, Comp. Biochem. Physiol. Vol. 100C, 115-117.

YAMADA, H. AND TAKAYANAGI, K., 1992, Bioconcentration and Elimination of bis(tributyltin)oxide (TBTO) and Triphenyltin chloride (TPTC) in several mirine fish species, Wat. Res, Vol. 26, No 12, 1589-1595.

YASUTAKE, W., T., and WALES., J., H., 1997, Microscopic Anatomy of Salmonids: An Atlas, United States Department of the Interior, 87 – 89.

YOSHIZUKA, M.; HARA, K.; HARAMAKI, N., YOKOYAMA, M., MORI, N., DOI, Y., KAWAHARA, A., and FUJIMOTO, S., 1992, Studies on the Hepatotoxicity Induced by bis (tributyltin) oxide, Archives of Toxicology, 66, 182 – 187.