

UNIVERSIDADE FEDERAL DO PARANÁ

THAÍSA MUNIZ MANSUR

MONITORIZAÇÃO INTRA-OPERATÓRIA DO NERVO FACIAL EM CIRURGIAS
OTOLÓGICAS REALIZADAS SOB SEDAÇÃO E ANESTESIA LOCAL

CURITIBA

2020

[Digite texto]

THAÍSA MUNIZ MANSUR

MONITORIZAÇÃO INTRA-OPERATÓRIA DO NERVO FACIAL EM CIRURGIAS
OTOLÓGICAS REALIZADAS SOB SEDAÇÃO E ANESTESIA LOCAL

Trabalho de conclusão do curso de
Especialização em Otorrinolaringologia do
Hospital de Clínicas – Universidade Federal do
Paraná.

Orientador: Prof. Dr. Rogério Hammerschmidt

CURITIBA
2020

[Digite texto]

MONITORIZAÇÃO INTRA-OPERATÓRIA DO NERVO FACIAL EM CIRURGIAS OTOLÓGICAS REALIZADAS SOB SEDAÇÃO E ANESTESIA LOCAL

FACIAL NERVE INTRAOPERATIVE MONITORING IN OTOLOGIC SURGERIES UNDER SEDATION AND LOCAL ANESTHESIA

Thaís Mansur^{1*}, Rogério Hammerschmidt²,

1 MD, Hospital de Clínicas, Clínicas, Departamento de Otorrinolaringologia – Cirurgia de Cabeça e Pescoço, Universidade Federal do Paraná (UFPR), Curitiba, Brasil

2 PhD, Hospital de Clínicas, Departamento de Otorrinolaringologia – Cirurgia de Cabeça e Pescoço, Universidade Federal do Paraná (UFPR) e Instituto Paranaense de Otorrinolaringologia (IPO), Curitiba, Brasil

* Rua Padre Anchieta, n 2339, apart.902, Bigorrihlo, Curitiba, Paraná, Brasil. Cep 80730-000. Email: thaisamansur@gmail.com

RESUMO

Na otorrinolaringologia, e mais especificamente na cirurgia otológica, um dos riscos mais temidos é o de lesão ao nervo facial, a qual está associada a graus variados de fraqueza da musculatura da mímica facial, muitas vezes com repercussões estético-funcionais consideráveis. A preocupação em preservar a sua função neural nas cirurgias envolvendo o osso temporal levou ao surgimento e utilização ampla de sistemas de monitorização intraoperatória do nervo facial, os quais foram profundamente estudados e validados para cirurgias sob anestesia geral. A anestesia local com sedação, por sua vez, tem sido realizada com sucesso para uma variedade progressivamente maior de procedimentos nas diversas áreas da otorrinolaringologia. Entretanto, os princípios, técnicas e parâmetros de utilização da monitorização do nervo facial sob infiltração anestésica local com sedação consciente não foram ainda devidamente estudados, validados ou reportados na literatura médica. O presente estudo teve como objetivo reportar resultados preliminares da monitorização intraoperatória do nervo facial durante a realização de cirurgias otológicas sob sedação e anestesia local de maneira a propor procedimentos e técnicas para sua realização segura e eficaz.

PALAVRAS-CHAVE: nervo facial; anestesia local; cirurgia otológica

ABSTRACT

In otorhinolaryngology, and more specifically in otologic surgery, one of the most feared risks is facial nerve injury, which is associated with varying degrees of weakness of the facial mime muscles, often with considerable aesthetic-functional repercussions. The concern to preserve its neural function in the surgeries involving the temporal bone led to the emergence and wide use of intraoperative systems of the facial nerve, which were deeply studied and validated for surgeries under general anesthesia. Local anesthesia with sedation, on the other hand, has been successfully performed for a progressively greater variety of procedures in the

various areas of otolaryngology. However, the principles, techniques and parameters of the use of facial nerve monitoring under local anesthetic infiltration with conscious sedation have not yet been adequately studied, validated or reported in the medical literature. The present study aimed to report preliminary results of intraoperative facial nerve monitoring during otologic surgeries under sedation and local anesthesia in order to propose procedures and techniques for its safe and effective performance.

KEYWORDS: facial nerve; local anesthesia ; otologic surgeries

1. INTRODUÇÃO

Diante das demandas da medicina moderna, os procedimentos cirúrgicos das mais variadas especialidades têm evoluído em direção a abordagens progressivamente mais conservadoras e menos invasivas. Essas abordagens, caso consideradas eficazes, implicariam em redução da resposta orgânica ao trauma e dos riscos transoperatórios, embora mantivessem os resultados satisfatórios dos procedimentos habituais. Nesse contexto, se observa, por exemplo, o advento de técnicas operatórias com incisões reduzidas, videoassistidas ou assistidas por robôs. Acredita-se, também, que a evolução de técnicas anestésicas possa, da mesma forma, garantir a realização de procedimentos com riscos e morbidade reduzidos e com maior conforto ao paciente. Dessa forma, a associação de um procedimento cirúrgico de excelência e seguro com a condução anestésica de baixo risco, sendo ambos com elevada aplicabilidade,

[Digite texto]

deve ser continuamente o objetivo final das inovações em técnica cirúrgica.

Na otorrinolaringologia, e mais especificamente na cirurgia otológica, um dos riscos mais temidos é o de lesão ao nervo facial, a qual está associada a graus variados de fraqueza da musculatura da mímica facial, muitas vezes com repercussões estético-funcionais consideráveis. Esse par craniano apresenta um complexo trajeto em sua porção intratemporal, de maneira que os procedimentos otológicos frequentemente devem ser realizados em suas imediações ou tomando-o como referência. A preocupação em preservar a sua função neural nas cirurgias envolvendo o osso temporal levou ao surgimento e utilização ampla de sistemas de monitorização intraoperatória do nervo facial, os quais foram profundamente estudados e validados para cirurgias sob anestesia geral.^{1,2}

A anestesia local com sedação, por sua vez, tem sido realizada com sucesso para uma variedade progressivamente maior de procedimentos nas diversas áreas da otorrinolaringologia. Inicialmente padronizado para as cirurgias nasais, esse tipo de conduta anestésica tem se mostrado seguro e eficaz também para cirurgias otológicas como timpanoplastia, timpanomastoidectomia, estapedotomia e implante coclear.^{3,4} Entretanto, os princípios, técnicas e parâmetros de utilização da monitorização do nervo facial sob infiltração anestésica local com sedação consciente não foram ainda devidamente estudados, validados ou reportados na literatura médica.

O presente estudo visa a reportar resultados preliminares da monitorização intraoperatória do nervo facial durante a realização de cirurgias otológicas sob sedação e anestesia local de maneira a propor procedimentos e técnicas para sua realização segura e eficaz.

2. MATERIAL E MÉTODOS

[Digite texto]

Descrevem-se e discutem-se neste artigo os registros eletrofisiológicos intraoperatórios de cinco procedimentos otológicos em pacientes adultos, os quais foram realizados sob sedação e anestesia local pelo mesmo cirurgião. A avaliação pré-operatória em todos os casos incluiu a realização de tomografia computadorizada de osso temporal, a qual não demonstrou qualquer tipo de malformação. Ao exame clínico não havia quaisquer sinais de comprometimento de mímica facial pré-operatório.

A consulta pré-anestésica consistiu de uma completa avaliação da condição geral do paciente, investigação de outras patologias intercorrentes e explicação, por parte do médico anestesista (nos casos de cirurgia de implante coclear, através de comunicação gestual e leitura labial), dos procedimentos anestésicos transoperatórios necessários.

Nenhuma pré-medicação foi administrada. A monitoração intraoperatória incluiu eletrocardiograma e oximetria de pulso. Todos os pacientes receberam fentnil, 1 µg/kg, meperidina 0,5 mg/kg, midazolam 5 mg e clonidina 2 µg/kg, no momento da indução anestésica. Oxigênio nasal foi administrado em fluxo de 3L/min. A infiltração anestésica local foi efetuada pelo próprio cirurgião com o uso de solução com Xylocaína® (lidocaína) a 2% e adrenalina na concentração de 1:50000, na região retroauricular, próximo ao sulco, e nos quatro quadrantes do conduto auditivo externo, seguindo método tradicionalmente descrito para tal. Um total de 6 a 8mL de solução foram utilizadas em cada paciente. Durante a cirurgia, a dose dos opioides seria replicada apenas em caso de necessidade, por exemplo na demonstração de dor ou desconforto ou mediante a presença de sinais de despertar. Outras drogas feitas de rotina foram: ondansetron 4 mg, repetido se necessário, metoclopramida 10mg, cefazolina 1g, dexametasona 1mg/kg, dipirona 1g e cetorolaco 30 mg. A reversão

[Digite texto]

anestésica, sendo necessária, seria feita com naloxone 0,2 mg.

A monitorização do nervo facial foi executada utilizando-se o aparelho NIM-Neuro® 3.0 (Medtronic Xomed Inc., Jacksonville, FL, EUA) por uma eletroneurofisiologista especializada. Previamente à infiltração anestésica, porém após início de sedação do paciente, foram inseridos eletrodos do tipo intramusculares (NEMG) para captação de respostas da musculatura da mímica facial. Foram inseridos eletrodos pareados correspondentes aos músculos: frontal, orbicular da boca e mental, além do eletrodo do tipo terra. Em alguns casos, um par de eletrodos foi também inserido no músculo orbicular do olho. No transoperatório, a eletrofisiologista ficou responsável pela avaliação dos parâmetros eletrofisiológicos, ou seja, dos sinais elétricos eventualmente registrados e decorrentes do potencial da membrana muscular.

A sensibilidade do monitor foi estabelecida em 100 microvolts (mV), isto é, qualquer estimulação de natureza diversa que provocasse padrão de irritação do nervo facial superior a 100mV levaria a oscilações típicas na linha de base do registro, com emissão concomitante de um sinal sonoro característico. Em caso de necessidade de identificação do feixe nervoso no sítio cirúrgico, uma sonda específica para tal poderia ser utilizada. Esse tipo de sonda, quando colocada sobre determinada estrutura, emite uma corrente elétrica cujo efeito na linha de base do registro ajuda a delimitar se aquela estrutura corresponde ao nervo. Além disso, o uso da sonda com avaliação da repercussão dos incrementos da amperagem da corrente administrada na latência e amplitude da resposta neural podem auxiliar na definição de possíveis lesões suspeitadas no intraoperatório.

3. RESULTADOS

As quatro cirurgias monitoradas avaliadas não apresentaram intercorrências, tendo sido obtidos

resultados cirúrgicos e anestésicos satisfatórios. O resumo dos casos descritos encontra-se na tabela 1.

Tabela 1.

Paciente	Idade	Gênero	Procedimento	Doença otológica	Achados eletrofisiológicos
Caso 1	51	Feminino	Tratamento endoscópico de colesteatoma atical e timpanoplastia	Otite crônica colestatomatososa	Linhas de base de amplitude baixas e progressivamente menores, com pequenas oscilações isoladas em eletrodo mental compatíveis com movimentação muscular voluntária. Alterações significativas durante manipulação cirúrgica da bainha do nervo e utilização de sonda de estimulação.
Caso 2	40	Masculino	Implante coclear a esquerda	Fratura de osso temporal	Linhas de base progressivamente menores com discretas alterações próximas à incisão da pele. Sem outras oscilações maiores do traçado em passos cirúrgicos específicos.
Caso 3	40	Masculino	Implante coclear a direita	Fratura de osso temporal	Linhas de base mais estáveis e menores desde o início do procedimento. O uso da sonda de teste provocou o surgimento de respostas neuromusculares de curta latência e elevada amplitude.
Caso 4	68	Masculino	Implante coclear a direita	Perda auditiva neurossensorial idiopática	Linhas de base progressivamente menores, com pequenas oscilações próximas à timpanotomia posterior, mas sem ativação do alarme.
Caso 5	34	Masculino	Implante coclear a esquerda	Otosclerose avançada	Linhas de base progressivamente menores, com oscilações discretas durante o uso da broca. Alterações maiores induzidas por manipulação voluntária do nervo facial em área de deiscência e mediante o uso de sonda de estimulação.

A primeira paciente, NSCBR, sexo feminino, 51 anos, hipertensa controlada (ASA II), foi submetida a tratamento cirúrgico via endoscópica de colesteatoma atical restrito, seguido de timpanoplastia. Ao exame tomográfico pré-operatório, foi suspeitada possível deiscência de nervo facial timpânico, a qual foi confirmada no intraoperatório. Para a monitorização facial, foram inseridos 4 pares de eletrodos: frontal, orbicular dos olhos, orbicular da boca e mental. A figura 1 resume o registro elétrico intraoperatório.

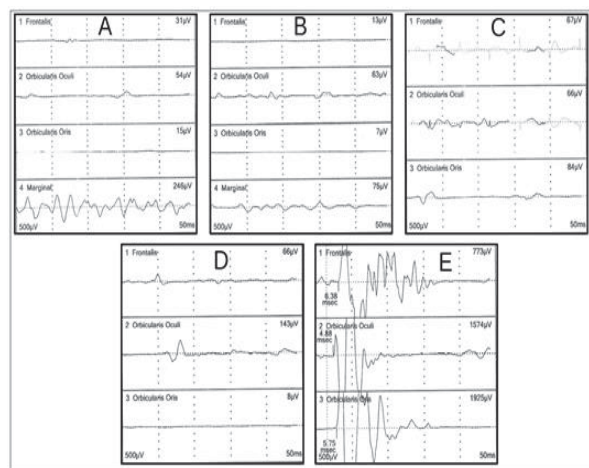


Figura 1: Registros elétricos correspondentes à monitorização do nervo facial durante tempos cirúrgicos diversos, em paciente submetido

[Digite texto]

[Digite texto]

a abordagem endoscópica de colesteatoma. A: início da cirurgia, paciente ainda sob sedação leve; B: paciente sob sedação mais profunda; C: utilização de broca em campo cirúrgico; D: limpeza de colesteatoma sob área de deiscência de nervo facial em seu segmento timpânico; E: estimulação elétrica do nervo facial com sonda específica.

Logo no início da sedação, observaram-se linhas de base de amplitude baixas (20-80 μ V), porém mais elevadas que aquelas observadas em cirurgias sob anestesia geral, à exceção do registro mental, o qual apresentou linha de base irregular, com amplitude entre 200 e 300 μ V (Figura 1a). Esse registro foi compatível com movimentos da musculatura associada e da presença de respiração ruidosa. Nesse início, a fim de se evitar o disparo constante do alarme do aparelho, foram excluídas da análise do registro elétrico as informações provenientes do eletrodo correspondente. Com o prosseguir da cirurgia e conforme a paciente atingiu nível mais profundo de sedação, houve redução da amplitude média das ondas em todos os eletrodos (5-60 μ V para os três eletrodos superiores, 60-90 μ V para o eletrodo mental) (Figura 1b). O uso da broca em região de ático/epitímpano levou a discreto aumento da amplitude da linha de base do registro, porém ainda se mantendo inferior a 100 μ V (Figura 1c). Já à manipulação do nervo facial em sua porção timpânica para descolamento do colesteatoma, houve registro de oscilações da linha de base nos eletrodos frontal e orbicular do olho, havendo, nesse último, alcançado amplitude de 143 μ V, o que determinou a emissão do alarme sonoro do aparelho (Figura 1d). O uso da sonda para identificação do nervo facial, por sua vez, levou ao surgimento de variações do potencial elétrico nos três eletrodos superiores de grande amplitude (>700 μ V) e curta latência (4-6 ms) (Figura 2e).

O segundo paciente (segundo e terceiro procedimentos), JAP, sexo masculino, 40 anos, foi submetido à cirurgia para implante coclear bilateral simultâneo (Nucleus®, CochlearTM Ltd., Sydney, Austrália) devido a anacusia bilateral secundária a fraturas de ossos temporais. Nenhuma comorbidade

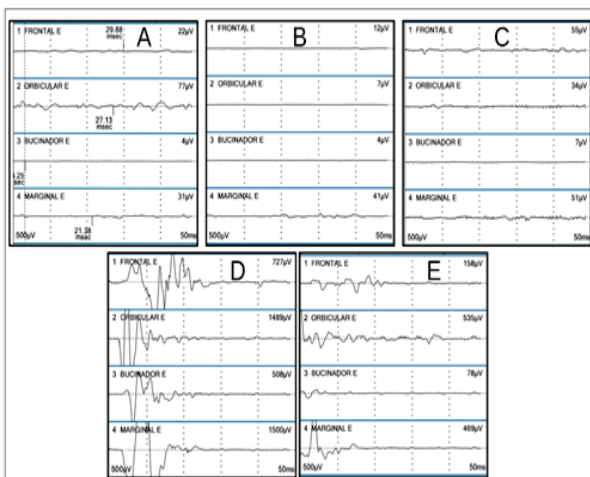
[Digite texto]

pré-operatória foi identificada (ASA I) e, ao exame clínico, não apresentava nenhum sinal de paralisia facial periférica. Durante o procedimento, foram obtidos registros elétricos de três pares de eletrodos: frontal, orbicular da boca e mental. A cirurgia iniciou-se pelo lado esquerdo. Inicialmente, observou-se registro elétrico basal contínuo de baixa amplitude, ainda que discretamente superior àquele característico das abordagens otológicas sob anestesia geral. A amplitude média dos registros também mostrou caráter decrescente conforme a progressão da cirurgia e anestesia. Nos momentos iniciais do procedimento, próximos ao momento da incisão e com o paciente ainda em processo de sedação, ocorreram alterações maiores transitórias da linha de base de pares isolados de eletrodos, compatíveis com a movimentação voluntária do indivíduo. Não houve modificações específicas relacionadas à incisão, ao início do broqueamento ou à timpanotomia posterior. Tendo o paciente já sido propriamente anestesiado, no início do procedimento do lado direito não foram observadas oscilações significativas da linha de base à semelhança do ocorrido para o lado esquerdo. Durante a cirurgia, a amplitude da linha de base manteve-se menor e mais estável para o segundo lado operado. Também não foram observadas alterações do registro relacionadas a passos cirúrgicos específicos. Mediante a utilização de sonda em área presumida para a localização do nervo no segundo lado operado, entretanto, houve surgimento de potencial nos três eletrodos, de grande amplitude, morfologia característica e curta latência.

O quarto procedimento consistiu na monitorização do nervo facial durante cirurgia de implante coclear (Nucleus®, CochlearTM Ltd., Sydney, Austrália) em paciente adulto masculino de 68 anos, portador de leve hipertensão controlada (ASA II). A cirurgia foi motivada por perda auditiva bilateral progressiva idiopática. Nesse caso, também foram observados registros elétricos de baixa amplitude, estáveis, durante toda a cirurgia. Durante manipulação próxima ao nervo

[Digite texto]

facial correspondente à timpanotomia posterior, foi registrada oscilação de maior amplitude isolada em eletrodo inserido no músculo orbicular da boca. Essa notável variação nesse momento específico permitiu broqueamento controlado do recesso do facial e o término da timpanotomia posterior com segurança. O quinto procedimento foi realizado em paciente do sexo masculino, AP, 34 anos, portador de perda auditiva bilateral profunda secundária a otosclerose avançada, sem comorbidades outras. Foi submetido a implante coclear unilateral (Nucleus®, Cochlear™ Ltd., Sydney, Australia). De maneira semelhante ao primeiro caso descrito, foram inseridos 4 pares de eletrodos. A figura 2 resume o registro elétrico para dois desses pares durante os principais eventos cirúrgicos. Foram observadas atividades elétricas iniciais de baixa voltagem nos quatro pares, ligeiramente superiores para o músculo orbicular do olho (figura 2a). Já no momento da incisão, sob plano anestésico mais profundo, houve redução ainda maior da amplitude das oscilações da linha de base (figura 2b), as quais se elevaram, mas não significativamente, mediante utilização da broca (figura 2c). Durante estimulação com sonda sobre o nervo facial, houve resposta de grande amplitude e baixa latência (figura 2d), características semelhantes – ainda que em proporção menor, da resposta obtida durante manipulação voluntária com instrumento cirúrgico de área correspondente ao nervo facial deisciente (figura 2e).



[Digite texto]

Figura 2: Registros elétricos correspondentes à monitorização do nervo facial durante tempos cirúrgicos diversos, em paciente submetido a implante coclear. A: início da cirurgia, paciente ainda sob sedação leve; B: paciente sob sedação mais profunda; C: utilização de broca em campo cirúrgico; D: estimulação elétrica do nervo facial com sonda específica; E: manipulação voluntária de área de deiscência do nervo facial.

4. DISCUSSÃO

A monitorização neurofisiológica intraoperatória está bem estabelecida durante os procedimentos cirúrgicos que envolvem a possibilidade de dano neural iatrogênico. Os primeiros registros de uso dessa técnica datam de 1930, para cirurgias neurológicas para tratamento de epilepsia⁵. Entretanto, somente no início da década de 80 é que seu uso tornou-se mais difundido e popularizado⁶. Desde então, avanços significativos nas técnicas de monitorização têm sido obtidos, alicerçados pelo constante desenvolvimento científico-tecnológico no campo da eletrofisiologia. Essa ferramenta é atualmente largamente utilizada preventivamente para identificar estruturas neurais importantes no campo operatório, reduzindo o risco de iatrogenias⁷. Diferentes tipos de registros de resposta neural podem ser obtidos no intraoperatório com esse mesmo propósito: potenciais evocados motores (MEPs), potenciais evocados somatosensoriais (SSEPs), eletroencefalografia (EEG), eletromiografia (EMG), potenciais evocados de tronco cerebral (BAEPs) e potenciais evocados visuais (VEPs).

Desses registros, a eletromiografia é o mais frequentemente realizado em cirurgias otológicas. De maneira geral, a EMG baseia-se na definição de traçados correspondentes à atividade elétrica dos músculos esqueléticos, os quais representariam o potencial de membrana muscular e que podem ser obtidos utilizando-se eletrodos intramusculares (NEMG) ou não invasivos (superfície). Nesse contexto, as fibras musculares inervadas pelos ramos axonais de um neurônio motor formariam uma unidade motora (MU)⁸, as quais associadas dariam origem ao potencial de ação da unidade motora (MUAP)⁹. O traçado

[Digite texto]

elétrico que traduz esse potencial de ação é registrado na EMG e reflete as propriedades anatômicas e fisiológicas do sistema motor. Assim, pode ser empregado com os intuitos de se identificar o estado de saúde desse sistema, localizar e tipificar anormalidades e lesões neuronais periféricas e centrais, determinar o curso temporal e a gravidade das anormalidades motoras e determinar e avaliar a eficácia das estratégias de tratamento¹⁰.

Estudos prévios estabeleceram a acurácia da monitorização transoperatória na identificação do nervo facial^{11,12} e também a sua custo-efetividade quando utilizada para cirurgias de orelha média e mastoide.¹³ As indicações do uso desse método têm se tornado cada vez mais abrangentes e incluem parotidectomias, timpanoplastias e/ou timpanomastoidectomias revisionais, implante coclear, retiradas de tumores de fossas posterior ou média por acesso mastoideo e quaisquer cirurgias otológicas que envolvam potencial risco de lesão do VII par.^{1,14} Ademais, a literatura demonstra uma tendência crescente do uso pelos médicos mais jovens e de modo mais rotineiro em cirurgia para doenças crônicas de ouvido.¹⁵

Os principais objetivos da monitorização intraoperatória do nervo facial são a identificação precoce do nervo e o mapeamento do seu curso e de segmentos deiscetes sob maior risco de dano, auxiliando na redução do trauma neural durante sua dissecação, além da avaliação funcional ao término da cirurgia^{1,12,16}. Vários fatores determinam a importância desse procedimento durante cirurgias otológicas. Primeiramente, a anatomia intratemporal tridimensional do nervo facial é complexa e sua delimitação é frequentemente dificultada pelo processo patológico concomitante. Além disso, áreas de deiscência não são incomuns e podem ser de difícil distinção em relação à mucosa doente¹⁷. Deve-se enfatizar, ainda, que as paresias faciais são esteticamente estigmatizantes e podem comprometer

significativamente a funcionalidade do indivíduo em aspectos como a alimentação e a visão. Por fim, em caso de dano, a reconstrução neural, através das técnicas até então descritas, não permite restaurar integralmente as funções do nervo facial, para os graus I e II da escala de House-Brackmann, a qual é graduada de I a VI.^{2, 18} Ou seja, mesmo que a reconstrução tenha sucesso, o melhor resultado para o paciente ainda seria o grau III na escala, consistente com a presença sequelas irreversíveis e importantes.¹⁹

Na análise transoperatória do nervo facial, como é necessário o registro dos potenciais relacionados à musculatura da mímica facial, se utiliza eletrodos pareados correspondentes aos músculos: frontal, orbicular da boca e mental e, por vezes, também eletrodos para o músculo orbicular dos olhos. Além disso, é necessário também o uso de eletrodo terra como referência. Nas cirurgias preliminares descritas, se optou por eletrodos de inserção intramuscular (NEMG). O dispositivo de monitoramento do nervo facial usualmente dispõe também de uma sonda e uma sonda "sensor" para detectar as contrações dos músculos faciais. Em caso de dúvida de lesão em potencial, a sonda sensor pode ser manipulada para produzir intencionalmente um estímulo em determinado local para que se comprove ou descarte a proximidade do nervo naquela região. A sonda estimuladora atua como um navegador para localizar o nervo facial. Ao aplicar o estímulo elétrico que excede o limiar do nervo facial do paciente, é gerado um potencial de ação que provoca espasmos dos músculos faciais. O sensor detecta estes movimentos faciais. A energia mecânica emite um alarme de som proporcionando uma resposta imediata e o registro elétrico dessa estimulação pode ser comparado ao potencial de unidade motora basal (MUP), previamente obtido.

Os MUP sustentados com uma frequência > 30 Hz são denominados "neurotônicos". A atividade neurotônica resulta de intensa estimulação, irritação ou

[Digite texto]

[Digite texto]

lesão nervosa. Essa atividade se apresenta como uma onda inesperada que ocorre durante a gravação. Sua interpretação depende do tipo de procedimento e anestesia a que o paciente está submetido. Em caso de monitorização transoperatória sob anestesia geral eficaz, não se espera a ocorrência de quaisquer estimulações musculares. Portanto, nesse cenário, a mudança do padrão linear do registro deve ser cuidadosamente averiguada. Pode-se, inclusive, utilizar a sonda sensor para que se possa ter maior precisão da proximidade do nervo facial em relação à estrutura abordada no momento do surgimento do traçado anormal.

Da mesma forma, as características do traçado eletromiográfico obtido pelas diversas modalidades de monitorização transoperatória (IOM) do nervo facial podem ser significativamente afetadas por fatores individuais, como obesidade e doenças neuromusculares prévias e pelo tipo e pela profundidade da anestesia⁷. Atualmente, a anestesia mais utilizada nos parâmetros validados de IOM é a anestesia geral totalmente intravenosa (TIVA), com a combinação entre Propofol e opioides.²⁰ Apesar do propofol atuar sobre os receptores GABA, é rapidamente metabolizado e pode ser reduzido a níveis que permitam a produção de onda no acompanhamento neuroeletrofisiológico, uma vez que doses elevadas estão associadas a alterações na IOM.^{21,22} Classicamente, se acredita que qualquer administração de bloqueadores neuromusculares impediria procedimentos de monitorização neural transoperatória, devido aos seus efeitos sobre a junção neuromuscular. Choe et al demonstraram, no entanto, que, em casos de TIVA alcançada com propofol e remifentanil, o uso controlado de bloqueadores neuromusculares não despolarizantes não prejudica a monitorização do nervo facial.²³ Já os compostos halogenados inalatórios são capazes de abolir por completo as respostas eletroneurofisiológicas e, portanto, não são rotineiramente utilizados quando a IOM está prevista

para o procedimento.²⁴ Outras substâncias relacionadas a variações das ondas obtidas são a quetamina e relaxantes musculares em geral.²⁵

Via de regra as cirurgias de osso temporal com necessidade de monitorização do facial são feitas com anestesia geral na maioria dos serviços do mundo. No entanto, alguns subgrupos de pacientes parecem se beneficiar da realização de procedimentos sob sedação e anestesia local. Entre eles devem-se destacar pacientes idosos com múltiplas comorbidades, indivíduos com maior risco de arritmias ou com intubação orotraqueal tecnicamente difícil, como obesos e pacientes com variações anatômicas craniofaciais de risco. Além disso, a anestesia geral implica maiores custos hospitalares, recuperação pós-operatória mais lenta e riscos anestésicos aumentados. Em adultos jovens, as grandes vantagens da anestesia local são o pós-operatório com menor necessidade de medicação sintomática e a alta mais precoce.^{3,4}

Quando os pacientes estão sob sedação, algum nível de consciência e de atividade muscular espontânea é mantido. Portanto, nesses casos, registros elétricos que indiquem ação muscular correspondente ao tônus normal do paciente podem surgir durante a eletromiografia transoperatória. Essa possibilidade exige maior atenção ao traçado elétrico, em particular a incrementos de onda, mesmo que discretos, de permeio ao registro do tônus basal do paciente. O presente estudo não determinou níveis objetivos de amplitude ou latência das ondas necessários para estimulação do nervo facial sob anestesia local e sedação. Entretanto, foi possível visualizar que o traçado elétrico durante a cirurgia apresentava interferências e ondulações bastante diferentes daquelas características de lesão neural. Durante passos cirúrgicos com abordagem mais próxima ao nervo, pequenas elevações mais sistemáticas de amplitude de onda foram registradas e puderam sugerir essa proximidade, a qual coube ao cirurgião confirmar. Em caso de dúvida da localização, se poderia utilizar também o estimulador para

[Digite texto]

[Digite texto]

comparar os traçados. Desse modo, em contraste com a monitorização do nervo facial em paciente sob anestesia geral, nos casos em que o paciente se encontra sob sedação, pequenas variações no traçado elétrico podem ocorrer sem que sejam acompanhadas de significado patológico. Essa particularidade exige, portanto, maior atenção dos envolvidos no procedimento.

Este estudo sugere preliminarmente a factibilidade da IOM do nervo facial no contexto de cirurgias otológicas sob anestesia local e sedação. É importante destacar que, nesse cenário, para diferenciar registros fisiológicos associados ao tônus basal do paciente de situações de risco neural, o eletrofisiologista deve prestar atenção redobrada às mudanças de padrão do traçado eletromiográfico e o cirurgião necessita ter experiência e conhecimento anatômico adequado.

Não há dados em literatura disponível que estabeleçam objetivamente quais são os parâmetros que devam ser avaliados durante a realização da IOM do nervo facial em pacientes sob sedação e anestesia local. A validação da IOM para esse tipo de modalidade anestésica em estudos futuros é interessante, pois garante o auxílio de uma ferramenta de segurança importante em cirurgia otológica, mesmo com a utilização de técnicas anestésicas com custo hospitalar e morbidade reduzidos.

5. CONCLUSÃO

A monitorização do nervo facial durante cirurgias otológicas realizadas sob sedação associada à anestesia local é factível, contanto que realizada por equipe experiente e de conhecimento técnico adequado.

6. AGRADECIMENTOS

Agradeço à todos aqueles que contribuíram para realização deste trabalho, em especial ao Dr Rogério Hammerschmidt, nosso principal orientador. Agradeço também ao Hospital Ipo, que viabilizou a execução deste trabalho.

[Digite texto]

7. REFERÊNCIAS

- 1) Edwards, BM; Kileny PR. Intraoperative Neurophysiologic Monitoring: Indications and Techniques for Common Procedures in Otolaryngology–Head and Neck Surgery. *Otolaryngol Clin N Am* 2005.(38) 631-642.
- 2) Samii M, Gerganov VM, Samii A. Functional outcome after complete surgical removal of giant vestibular schwannomas. *J Neurosurg*. 2010 Apr;112(4):860–867
- 3) Hamerschmidt R; Mocellin M; Gasperin AC; Faria JLG; Trevizan G; Wiemes GRM; Kutianski V. Anestesia local e sedação para cirurgia de implante coclear: uma alternativa possível. *Braz. j. otorhinolaryngol. (Impr.)* vol.76 no.5 São Paulo Sept./Oct. 2010
- 4) Hamerschmidt, R.; Moreira AT; Wiemes GR; Tenório SB; Tâmbara EM. Cochlear implant surgery with local anesthesia and sedation: comparison with general anesthesia. *Otol Neurotol*. 2013 Jan;34(1):75-8
- 5) Penfield W, Boldrey E. Somatic motor and sensory representation in the cerebral cortex of man as studied by electrical stimulation. *Brain*. 1937; 60:389–443.
- 6) Nuwer MR. Intraoperative monitoring of neural function. Amsterdam: Elsevier; 2008.
- 7) Kim, SG., Kim SH., Seo DW., Lee, KW. Intraoperative Neurophysiologic Monitoring: Basic principles and recent update. *J Korean Med Sci*. 2013 Sep; 28(9): 1261–1269.
- 8) Enoka RM. Morphological and activation patterns of motor units. *J. Clin. Neurophysiol* 1995; 12(6) 538-559
- 9) Buchtal. Electromyography in the evaluation of muscle diseases. *Methods in Clinical Neurophysiology*. 1991; 2 25-45.
- 10) Wu Y; Martínez MAM; Balanguier PO. Overview of the Application of EMG Recording in the Diagnosis and Approach of Neurological Disorders. 2013; Chapter 1
- 11) Intraoperative Facial Nerve Monitoring - www.mc.ntu.edu.tw/department/ent/seminar90/s20011107.doc
- 12) Pensak ML, Willging JP, Keith RW. Intraoperative facial nerve monitoring in chronic ear surgery: a resident training experience. *Am J Otol* 1994; 15:108–110. 3.
- 13) Noss RS, Lalwani AK, Yingling CD. Facial nerve monitoring in middle ear and mastoid surgery. *Laryngoscope* 2001;111:831–836.
- 14) Wilson L, Lin E, Lalwani A. Cost-effectiveness of intraoperative facial nerve monitoring in middle ear or mastoid surgery. *Laryngoscope* 2003;113: 1736–1745
- 15) Hu J, Fleck TR, Xu J, Hsu JV, Xu HX. Contemporary Changes with the Use of Facial Nerve Monitoring in Chronic Ear Surgery. *Otolaryngol Head Neck Surg*. 2014;151(3):473-7.

[Digite texto]

- 16) Kartush JM. Electroneurography and intraoperative facial monitoring in contemporary neurotology. *Otolaryngol Head Neck Surg* 1989;101:496-503.
- 17) Weber PC. Iatrogenic complications from chronic ear surgery. *Otolaryng Clin N Am*. 2005;38:711-722.
- 18) Brackmann DE, Cullen RD, Fisher LM. Facial nerve function after translabyrinthine vestibular schwannoma surgery. *Otolaryngol Head Neck Surg*. 2007 May;136(5):773–777.
- 19) Schick B; Długaiczek J. Surgery of the ear and the lateral skull base: pitfalls and complications. *GMS Curr Top Otorhinolaryngol Head Neck Surg*.12; 2013. Available online.
- 20) Liu J, Singh H, White PF. Electroencephalographic bispectral index correlates with intraoperative recall and depth of propofol-induced sedation. *Anesth Analg*. 1997;84:185–189.

[Digite texto]