

UNIVERSIDADE FEDERAL DO PARANÁ
SETOR PALOTINA
CURSO DE MEDICINA VETERINÁRIA

ANNA MILANESI ABELING

RELATÓRIO DE ATIVIDADES DO ESTÁGIO SUPERVISIONADO OBRIGATÓRIO
Área: Clínica Cirúrgica de Pequenos Animais

PALOTINA – PR
2021

ANNA MILANESI ABELING

RELATÓRIO DE ATIVIDADES DO ESTÁGIO SUPERVISIONADO OBRIGATÓRIO
Área: Clínica Cirúrgica de Pequenos Animais

Relatório do estágio curricular obrigatório
apresentado como parte das exigências para a
conclusão do Curso de Graduação em Medicina
Veterinária da Universidade Federal do Paraná.

Orientador: Prof. Olicies da Cunha

Supervisor: Med. Vet. Maicon Roberto Paulo
Pinheiro

PALOTINA – PR

2021

A medicina cura o homem, a medicina veterinária cura a humanidade.

Louis Pasteur

RESUMO

O Estágio Supervisionado Obrigatório foi realizado no décimo semestre do curso de Medicina Veterinária, sendo componente obrigatório para a formação profissional. Este relatório visa descrever e relatar as atividades desenvolvidas, o local de estágio e a casuística acompanhada durante o estágio realizado no Hospital Veterinário São Bernardo (HVSB), localizado na Avenida Munhoz da Rocha, 624, Bairro Cabral da cidade de Curitiba, Paraná, durante o período de 02 de agosto a 30 de outubro de 2021. As atividades realizadas foram orientadas pelo professor Olicies da Cunha da Universidade Federal do Paraná (UFPR) e sob supervisão do Médico Veterinário Maicon Roberto Paulo Pinheiro na Área de Clínica Médica e Cirúrgica e Pequenos Animais do HVSB, totalizando carga horária total de 440 horas.

Palavras-chave: Clínica cirúrgica; Hospital Veterinário; Pequenos Animais.

LISTA DE FIGURAS

- FIGURA 1 - VISTA FRONTAL DO HOSPITAL VETERINÁRIO SÃO BERNARDO. ESTÁGIO OBRIGATÓRIO, 02 DE AGOSTO A 30 DE OUTUBRO, HOSPITAL VETERINÁRIO SÃO BERNARDO, CURITBA – PR..... 13
- FIGURA 2 – RECEPÇÃO DO HOSPITAL VETERINÁRIO SÃO BERNARDO. ESTÁGIO OBRIGATÓRIO, 02 DE AGOSTO A 30 DE OUTUBRO, HOSPITAL VETERINÁRIO SÃO BERNARDO, CURITBA – PR..... 15
- FIGURA 3 - CORREDOR DE ACESSO AOS CONSULTÓRIOS. ESTÁGIO OBRIGATÓRIO, 02 DE AGOSTO A 30 DE OUTUBRO, HOSPITAL VETERINÁRIO SÃO BERNARDO, CURITBA – PR..... 16
- FIGURA 4 - CONSULTÓRIO DOIS DO HOSPITAL VETERINÁRIO SÃO BERNARDO. ESTÁGIO OBRIGATÓRIO, 02 DE AGOSTO A 30 DE OUTUBRO, HOSPITAL VETERINÁRIO SÃO BERNARDO, CURITBA – PR..... 17
- FIGURA 5 – SALA DE RAIOS X DO HOSPITAL VETERINÁRIO SÃO BERNARDO. ESTÁGIO OBRIGATÓRIO, 02 DE AGOSTO A 30 DE OUTUBRO, HOSPITAL VETERINÁRIO SÃO BERNARDO, CURITBA – PR..... 17
- FIGURA 6 – SALA DE ULTRASSOM DO HOSPITAL VETERINÁRIO SÃO BERNARDO. ESTÁGIO OBRIGATÓRIO, 02 DE AGOSTO A 30 DE OUTUBRO, HOSPITAL VETERINÁRIO SÃO BERNARDO, CURITBA – PR..... 18
- FIGURA 7 - ESCRITÓRIO DO HOSPITAL VETERINÁRIO SÃO BERNARDO. ESTÁGIO OBRIGATÓRIO, 02 DE AGOSTO A 30 DE OUTUBRO, HOSPITAL VETERINÁRIO SÃO BERNARDO, CURITBA – PR..... 18
- FIGURA 8 – INTERNAMENTO GERAL DO HOSPITAL VETERINÁRIO SÃO BERNARDO. ESTÁGIO OBRIGATÓRIO, 02 DE AGOSTO A 30 DE OUTUBRO, HOSPITAL VETERINÁRIO SÃO BERNARDO, CURITBA – PR..... 19
- FIGURA 9 – ÁREA DA EMERGÊNCIA PARA MONITORAÇÃO IMEDIATA DO PACIENTE. ESTÁGIO OBRIGATÓRIO, 02 DE AGOSTO A 30 DE OUTUBRO, HOSPITAL VETERINÁRIO SÃO BERNARDO, CURITBA – PR..... 20
- FIGURA 10 – INTERNAMENTO DE FELINOS DO HOSPITAL VETERINÁRIO SÃO BERNARDO. ESTÁGIO OBRIGATÓRIO, 02 DE AGOSTO A 30 DE OUTUBRO, HOSPITAL VETERINÁRIO SÃO BERNARDO, CURITBA – PR..... 20

FIGURA 11 – SALA PARA PROCEDIMENTOS ODONTOLÓGICOS E SALA DE CIRURGIA. ESTÁGIO OBRIGATÓRIO, 02 DE AGOSTO A 30 DE OUTUBRO, HOSPITAL VETERINÁRIO SÃO BERNARDO, CURITBA – PR.....	21
FIGURA 12 – UNIDADE DE TRATAMENTO INTENSIVO DO HOSPITAL VETERINÁRIO SÃO BERNARDO. ESTÁGIO OBRIGATÓRIO, 02 DE AGOSTO A 30 DE OUTUBRO, HOSPITAL VETERINÁRIO SÃO BERNARDO, CURITBA – PR.	22
FIGURA 13 – LABORATÓRIO DE ANÁLISES CLÍNICAS (PRÓVITA) DO HOSPITAL VETERINÁRIO SÃO BERNARDO. ESTÁGIO OBRIGATÓRIO, 02 DE AGOSTO A 30 DE OUTUBRO, HOSPITAL VETERINÁRIO SÃO BERNARDO, CURITBA – PR.	22
FIGURA 14 – ÁREA DA COZINHA COM PIA, AUTOCLAVE E ESTUFA. ESTÁGIO OBRIGATÓRIO, 02 DE AGOSTO A 30 DE OUTUBRO, HOSPITAL VETERINÁRIO SÃO BERNARDO, CURITBA – PR.....	23
FIGURA15 – LESÃO NO CONDUITO AUDITIVO EXTERNO DE CÃO POR MALASSEZIA. ESTÁGIO OBRIGATÓRIO, 02 DE AGOSTO A 30 DE OUTUBRO, HOSPITAL VETERINÁRIO SÃO BERNARDO, CURITBA - PR.....	26
FIGURA16 – ESQUEMA CIRÚRGICO DE CORREÇÃO DE OTOHEMATOMA. ESTÁGIO OBRIGATÓRIO, 02 DE AGOSTO A 30 DE OUTUBRO, HOSPITAL VETERINÁRIO SÃO BERNARDO, CURITBA - PR	28
FIGURA17 – TRANSCIRÚRGICO DE CISTOTOMIA EM PACIENTE CANINO. ESTÁGIO OBRIGATÓRIO, 02 DE AGOSTO A 30 DE OUTUBRO, HOSPITAL VETERINÁRIO SÃO BERNARDO, CURITBA – PR.....	30
FIGURA18 - PROFILAXIA DENTÁRIA EM PACIENTE CANINO, 12 ANOS. ESTÁGIO OBRIGATÓRIO, 02 DE AGOSTO A 30 DE OUTUBRO, HOSPITAL VETERINÁRIO SÃO BERNARDO, CURITBA – PR.....	32
FIGURA19 – IMAGEM DE RX DE PACIENTE FELINA COM FRATURAS EM ÚMERO E PELVE. ESTÁGIO OBRIGATÓRIO, 02 DE AGOSTO A 30 DE OUTUBRO, HOSPITAL VETERINÁRIO SÃO BERNARDO, CURITBA – PR.	33
FIGURA20 – IMAGEM DE RX DE PACIENTE FELINA PÓS CIRÚRGICO. ESTÁGIO OBRIGATÓRIO, 02 DE AGOSTO A 30 DE OUTUBRO, HOSPITAL VETERINÁRIO SÃO BERNARDO, CURITBA – PR.....	34
FIGURA21 – IMAGEM DE RX DE PACIENTE FELINA PÓS CIRURGICO COM PLACA E PARAFUSOS FIXADAS NA PELVE. ESTÁGIO OBRIGATÓRIO, 02 DE AGOSTO A 30 DE OUTUBRO, HOSPITAL VETERINÁRIO SÃO BERNARDO, CURITBA – PR.....	35

FIGURA22 – REPRESENTAÇÃO DE USO DE PLACA E PARAFUSO COM FIXADOR EXTERNO EM FRATURA DE MANDÍBULA. ESTÁGIO OBRIGATÓRIO, 02 DE AGOSTO A 30 DE OUTUBRO, HOSPITAL VETERINÁRIO SÃO BERNARDO, CURITBA – PR.....	36
FIGURA23 – IMAGENS DE RAIOS X DA FRATURA EM MANDÍBULA DE CÃO. ESTÁGIO OBRIGATÓRIO, 02 DE AGOSTO A 30 DE OUTUBRO, HOSPITAL VETERINÁRIO SÃO BERNARDO, CURITBA – PR.....	36
FIGURA24 – IMAGEM DE RAIOS X DE PACIENTE CANINA COM HISTÓRICO DE ATROPELAMENTO. ESTÁGIO OBRIGATÓRIO, 02 DE AGOSTO A 30 DE OUTUBRO, HOSPITAL VETERINÁRIO SÃO BERNARDO, CURITBA – PR.....	37
FIGURA25 – SUTURA DE RECONSTRUÇÃO EXTRACAPSULAR EM PACIENTE COM RUPTURA DE LIGAMENTO CRUZADO CRANIAL. ESTÁGIO OBRIGATÓRIO, 02 DE AGOSTO A 30 DE OUTUBRO, HOSPITAL VETERINÁRIO SÃO BERNARDO, CURITBA – PR.....	38
FIGURA26 – DESENHO DEMONSTRANDO O ÂNGULO CORRETO DE SECÇÃO DO COLO FEMORAL EM CASO DE NECROSE ASEPTICA. ESTÁGIO OBRIGATÓRIO, 02 DE AGOSTO A 30 DE OUTUBRO, HOSPITAL VETERINÁRIO SÃO BERNARDO, CURITBA - PR.....	39
FIGURA27 – IMAGEM DE RAIOS X DE PACIENTE FELINO COM PRESENÇA DE AGULHA NO ESÔFAGO. ESTÁGIO OBRIGATÓRIO, 02 DE AGOSTO A 30 DE OUTUBRO, HOSPITAL VETERINÁRIO SÃO BERNARDO, CURITBA - PR.....	40
FIGURA28 – IMAGENS DE RAIOS X DE PACIENTE FELINO COM CONTUSÃO PULMONAR. ESTÁGIO OBRIGATÓRIO, 02 DE AGOSTO A 30 DE OUTUBRO, HOSPITAL VETERINÁRIO SÃO BERNARDO, CURITBA - PR.....	42
FIGURA29 – REPRESENTAÇÃO ESQUEMÁTICA DA TÉCNICA SOBRE A ÚLCERA REFRATÁRIA. ESTÁGIO OBRIGATÓRIO, 02 DE AGOSTO A 30 DE OUTUBRO, HOSPITAL VETERINÁRIO SÃO BERNARDO, CURITBA - PR.....	44
FIGURA30 – RAIOS X DE PACIENTE COM PALATO MOLE ALONGADO. ESTÁGIO OBRIGATÓRIO, 02 DE AGOSTO A 30 DE OUTUBRO, HOSPITAL VETERINÁRIO SÃO BERNARDO, CURITBA - PR.....	45
FIGURA31 – ESQUEMA DO NERVO TORÁCICO E SUAS RAMIFICAÇÕES. ESTÁGIO OBRIGATÓRIO, 02 DE AGOSTO A 30 DE OUTUBRO, HOSPITAL VETERINÁRIO SÃO BERNARDO, CURITBA - PR.....	49

FIGURA32 – IMAGEM DE RAIOS X DE COLUNA TORACO-LOMBAR. ESTÁGIO OBRIGATÓRIO, 02 DE AGOSTO A 30 DE OUTUBRO, HOSPITAL VETERINÁRIO SÃO BERNARDO, CURITBA - PR.....	50
FIGURA33 – IMAGEM DA TOMOGRAFIA DE COLUNA TORACO-LOMBAR. ESTÁGIO OBRIGATÓRIO, 02 DE AGOSTO A 30 DE OUTUBRO, HOSPITAL VETERINÁRIO SÃO BERNARDO, CURITBA - PR	50
FIGURA 34 – POSICIONAMENTO MOSTRANDO O ACESSO LATERAL PARA CIRURGIA DE HEMILAMINECTOMIA. ESTÁGIO OBRIGATÓRIO, 02 DE AGOSTO A 30 DE OUTUBRO, HOSPITAL VETERINÁRIO SÃO BERNARDO, CURITBA - PR	52
FIGURA35 – CORTE MOSTRANDO O ACESSO DORSOLATERAL QUE PASSA POR PELE, SUBCUTANEO E MUSCULAR. ESTÁGIO OBRIGATÓRIO, 02 DE AGOSTO A 30 DE OUTUBRO, HOSPITAL VETERINÁRIO SÃO BERNARDO, CURITBA - PR	52
FIGURA 36– DESENHO DEMONSTRANDO OS LIGAMENTOS IMPORTANTES NO LOCAL DE INCISÃO. ESTÁGIO OBRIGATÓRIO, 02 DE AGOSTO A 30 DE OUTUBRO, HOSPITAL VETERINÁRIO SÃO BERNARDO, CURITBA - PR.....	53
FIGURA37 – TRANSCIRURGICO COM HEMILAMINECTOMIA REALIZADA. ESTÁGIO OBRIGATÓRIO, 02 DE AGOSTO A 30 DE OUTUBRO, HOSPITAL VETERINÁRIO SÃO BERNARDO, CURITBA - PR	53

LISTA DE TABELAS

TABELA1 – RELAÇÃO DE CASOS ACOMPANHADOS POR SISTEMA OU ESPECIALIDADE. ESTÁGIO OBRIGATÓRIO, 02 DE AGOSTO A 30 DE OUTUBRO, HOSPITAL VETERINÁRIO SÃO BERNARDO, CURITBA - PR.....	24
TABELA2 – RELAÇÃO DOS PROCEDIMENTOS REALIZADOS DO SISTEMA TEGUMENTAR. ESTÁGIO OBRIGATÓRIO, 02 DE AGOSTO A 30 DE OUTUBRO, HOSPITAL VETERINÁRIO SÃO BERNARDO, CURITBA - PR.....	27
TABELA3 – RELAÇÃO DOS PROCEDIMENTOS ACOMPANHADOS DO SISTEMA GENITOURINÁRIO. ESTÁGIO OBRIGATÓRIO, 02 DE AGOSTO A 30 DE OUTUBRO, HOSPITAL VETERINÁRIO SÃO BERNARDO, CURITBA - PR.....	29
TABELA4 – RELAÇÃO DOS PROCEDIMENTOS ACOMPANHADOS NA ORTOPEDIA. ESTÁGIO OBRIGATÓRIO, 02 DE AGOSTO A 30 DE OUTUBRO, HOSPITAL VETERINÁRIO SÃO BERNARDO, CURITBA - PR.....	33
TABELA5 – RELAÇÃO DOS PROCEDIMENTOS ACOMPANHADOS REFERENTES À CAVIDADE ABDOMINAL. ESTÁGIO OBRIGATÓRIO, 02 DE AGOSTO A 30 DE OUTUBRO, HOSPITAL VETERINÁRIO SÃO BERNARDO, CURITBA - PR.....	41

LISTA DE ABREVIATURAS E SIGLAS

AINES – Anti-inflamatório Não-Esteroidal

ALT – Alanina Aminotransferase

AMBU – Artificial Manual Breathing Unit (Unidade Manual de Respiração Artificial)

AST – Aspartato Aminotransferase

DDIV – Doença do Disco Intervertebral

DMC – Diabetes Mellitus Canino

DRC – Doença renal crônica

FA – Fosfatase Alcalina

HVSB – Hospital Veterinário São Bernardo

ICC – Insuficiência Cardíaca Congestiva

IM – Intramedular

ml – Mililitros

mm – Milímetros

MPA – Medicação Pré-Anestésica

MV – Médico Veterinário

OSH – Ovariosalpingo-hiisterectomia

OTBEH – Obstrução do Trato Biliar Extra-Hepático

RLCC – Ruptura do Ligamento Cruzado Cranial

RX – Raio X

TPC – Tempo de Perfusão Capilar

UTI – Unidade de Terapia Intensiva

US- Ultrassom

SUMÁRIO

1.	INTRODUÇÃO	12
2.	DESCRIÇÃO DO LOCAL DE ESTÁGIO	13
2.1	FUNCIONAMENTO DO HVSB	13
2.2	ESTRUTURA FÍSICA DO HVSB	14
2.2.1	Recepção e espera	14
2.2.2	Consultórios	15
2.2.3	Salas de Raio X e ultrassonografia	17
2.2.4	Escritório	18
2.2.5	Internamento geral	18
2.2.6	Internamento de felinos	19
2.2.7	Sala de cirurgia e odontologia	20
2.2.8	Unidade de terapia intensiva (UTI)	21
2.2.9	Laboratório veterinário de análises clínicas (PróVita)	22
2.2.10	Cozinha e anexo	22
3.	DESCRIÇÃO DAS ATIVIDADES DESENVOLVIDAS	23
4.	DESCRIÇÃO DA CASUÍSTICA ACOMPANHADA	24
4.1	SISTEMA TEGUMENTAR	25
4.2	SISTEMA GENITOURINÁRIO	28
4.3	ODONTOLOGIA	31
4.4	ORTOPEDIA	32
4.5	SISTEMA GASTROINTESTINAL	39
4.6	TRAUMA	41
4.7	OFTALMOLOGIA	43
4.8	SISTEMA RESPIRATÓRIO	45
4.9	NEUROLOGIA	46
5.	RELATO DE CASO	48
5.1	REVISÃO DE LITERATURA	48
5.2	MATERIAL E MÉTODOS	49
5.3	RESULTADOS E DISCUSSÃO	53
6.	CONSIDERAÇÕES FINAIS	55
	REFERÊNCIAS	56

1. INTRODUÇÃO

O relatório que se segue descreve as atividades desenvolvidas durante o estágio curricular obrigatório, que aconteceu no período de 02 de agosto de 2021 a 30 de outubro do mesmo ano, inteiramente no Hospital Veterinário São Bernardo em Curitiba/PR, totalizando 440 horas sob a supervisão do médico veterinário Maicon Roberto Paulo. Local este escolhido por ser um dos hospitais mais antigos de Curitiba, com funcionamento 24 horas e profissionais renomados.

O presente trabalho abrange a casuística na área de clínica médica e cirúrgica de pequenos animais, dando ênfase na área cirúrgica e no relato de caso apresentado, a qual irá abordar uma extrusão de disco toracolombar e tratamento que consiste em uma hemilaminectomia de vértebra torácica.

2. DESCRIÇÃO DO LOCAL DE ESTÁGIO

O Hospital Veterinário São Bernardo (HVSb) foi inaugurado em 1968 pelo professor Luimar Carlos Kavinski e está localizado na Av. Munhoz da Rocha, 624, Cabral, Curitiba, Paraná (FIGURA 1). O hospital conta com equipe formada por profissionais qualificados em todas as áreas da medicina veterinária, além de diagnósticos de imagem, laboratório de análises clínicas, UTI e rotina de consultas e vacinação.

O HVSb tem localização central em Curitiba, dispendo de uma ampla área, com corpo clínico formado por médicos veterinários de diversas especialidades, acadêmicos de graduação e pós-graduação, os estagiários curriculares, enfermeiros, técnicos administrativos, auxiliares de serviços gerais e limpeza.

O hospital oferece atendimento 24 horas nas áreas de clínica cirúrgica e clínica médica, serviços de diagnósticos por imagem, anestesiologia e internação, além das especialidades de dermatologia, oftalmologia, oncologia, neurologia, ortopedia, cardiologia, odontologia, acupuntura e vacinação de rotina.

FIGURA 1 - VISTA FRONTAL DO HOSPITAL VETERINÁRIO SÃO BERNARDO. ESTÁGIO OBRIGATÓRIO, 02 DE AGOSTO A 30 DE OUTUBRO, HOSPITAL VETERINÁRIO SÃO BERNARDO, CURITIBA – PR.



FONTE: O Autor (2021).

2.1 FUNCIONAMENTO DO HOSPITAL VETERINÁRIO SÃO BERNARDO

O horário de atendimento do hospital é de segunda a domingo e feriados, sem fechar ao meio-dia. Os plantões são realizados mediante a escala e aos finais de semana conta com plantões diurnos e noturnos de 12 horas em cada expediente, para a manutenção de pacientes internados, com dois médicos veterinários e dois auxiliares em cada turno de plantão.

O atendimento aos pacientes ocorre por meio de agendamento de consulta, com clínico geral ou de especialista. Os animais que chegam à emergência são atendidos imediatamente e depois passam pela anamnese com o tutor.

O hospital oferta atendimentos nas áreas de clínica cirúrgica e clínica médica, serviços de diagnósticos por imagem, laboratório de análises clínicas, anestesiologia e internação, abrangendo as especialidades de fisioterapia, oftalmologia, oncologia, neurologia, ortopedia, cardiologia e dermatologia, sendo na área de clínica cirúrgica de pequenos animais dispõe de mais de seis médicos veterinários contratados, além de estagiários curriculares, extracurriculares e enfermeiras que auxiliam também no bloco cirúrgico.

2.2 ESTRUTURA FÍSICA DO HOSPITAL VETERINÁRIO SÃO BERNARDO


O HVSB passou recentemente por reformas e agora a recepção se encontra com uma ampla sala de espera, conta também com quatro consultórios para atendimento clínico, sala de reunião, sala de raio X, sala de ultrassonografia, laboratório de análises clínicas veterinárias (PróVita), internamento geral para cães, internamento para gatos, sala de cirurgia e odontologia em anexo, unidade de terapia intensiva (UTI), uma mesa com carrinho para atendimentos emergenciais, cozinha e anexo.

2.2.1 Recepção e espera

A ampla recepção do hospital conta com três secretárias que exercem a função do agendamento de consultas, exames e retornos, além do cadastro e identificação dos tutores e pacientes quando chegam. Nela também se encontra a farmácia e uma balança onde os pacientes são previamente pesados. O ambiente é confortável, com banheiros, café, água e televisão para os tutores caso precisem

aguardar atendimento. A estrutura tem também uma sala de estoque para repor os insumos e fármacos do hospital (FIGURA 2).

FIGURA 2 – RECEPÇÃO DO HOSPITAL VETERINÁRIO SÃO BERNARDO. ESTÁGIO OBRIGATÓRIO, 02 DE AGOSTO A 30 DE OUTUBRO, HOSPITAL VETERINÁRIO SÃO BERNARDO, CURITIBA – PR.



FONTE: O Autor (2021).

2.2.2 Consultórios

Ainda no mesmo andar, encontra-se o corredor onde os proprietários têm acesso às consultas (FIGURA 3). O hospital conta com quatro consultórios equipados para o exame clínico do paciente e vacinação, com uma mesa inox, mesa acessória com insumos e pia para higienização, além da mesa com o computador onde o médico veterinário registra o histórico do paciente em sua ficha no sistema de gestão do hospital. (FIGURA 4).

Além das consultas de rotina, o hospital faz a imunização de cães e gatos, e têm disponíveis as vacinas da raiva¹, V10² cinomose, hepatite, adenovirus tipo 2, parainfluenza, parvovirose, coronavirose e leptospirose, gripe/influenza³, contra a

¹Canigen® R da Virbac

²RecombiTEK® Max da Boehringer

³Pneumodog® da Boehringer

Giardiase⁴ canina, a leishmaniose visceral canina⁵e para gatos⁶ rinotraqueite, calicivirose, panleucopenia, leucemia e clamídia.

FIGURA 3 - CORREDOR DE ACESSO AOS CONSULTÓRIOS. ESTÁGIO OBRIGATÓRIO, 02 DE AGOSTO A 30 DE OUTUBRO, HOSPITAL VETERINÁRIO SÃO BERNARDO, CURITIBA – PR.



FONTE: O Autor (2021).

LEGENDA: Corredor de acesso aos consultórios (setas azuis), exames de imagem (seta vermelha) e escritório (seta verde) do Hospital Veterinário São Bernardo.

⁴GiardiaVax® da Zoetis

⁵Leish-Tec® da Ceva

⁶Fel-O-Vax® + CaliciVax® da Zoetis

FIGURA 4 - CONSULTÓRIO DOIS DO HOSPITAL VETERINÁRIO SÃO BERNARDO. ESTÁGIO OBRIGATÓRIO, 02 DE AGOSTO A 30 DE OUTUBRO, HOSPITAL VETERINÁRIO SÃO BERNARDO, CURITBA – PR.



FONTE: O Autor (2021)

LEGENDA: A) Vista frontal B) e lateral do consultório dois.

2.2.3 Salas de Raio X e Ultrassonografia

A sala de ultrassonografia conta com um aparelho moderno, mesa para posicionamento do paciente, calha almofadada de acordo com o tamanho para o conforto durante a realização do exame, pia para higienização das mãos e mesa com microscópio (FIGURA 6). A sala de radiografia é equipada com raio X digitalizado, aparelhos de proteção e sala anexa para elaboração de laudos (FIGURA 5).

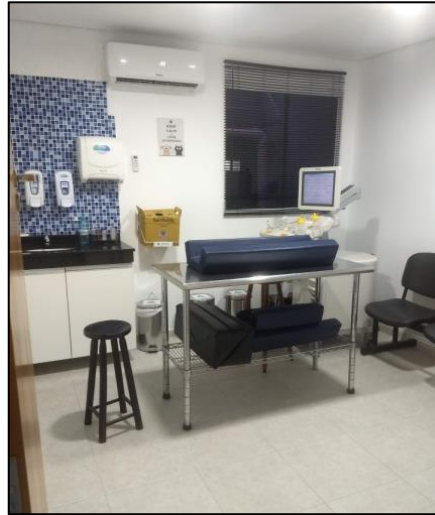FIGURA 5 – SALA DE RAIOS X DO HOSPITAL VETERINÁRIO SÃO BERNARDO. ESTÁGIO OBRIGATÓRIO, 02 DE AGOSTO A 30 DE OUTUBRO, HOSPITAL VETERINÁRIO SÃO BERNARDO, CURITBA – PR.



FONTE: O Autor (2021).

LEGENDA: A) Vista da sala de raio X, B) sala anexa para edição das imagens e laudos.

FIGURA 6 – SALA DE ULTRASSOM DO HOSPITAL VETERINÁRIO SÃO BERNARDO. ESTÁGIO OBRIGATÓRIO, 02 DE AGOSTO A 30 DE OUTUBRO, HOSPITAL VETERINÁRIO SÃO BERNARDO, CURITBA – PR.



FONTE: O Autor (2021).

2.2.4 Escritório

Além de escritório de contabilidade e RH, a sala também conta com o estoque de fármacos e insumos, mesa para reuniões dos médicos veterinários e uma pequena biblioteca com livros acadêmicos disponíveis para consulta (FIGURA 7).

FIGURA 7 - ESCRITÓRIO DO HOSPITAL VETERINÁRIO SÃO BERNARDO. ESTÁGIO OBRIGATÓRIO, 02 DE AGOSTO A 30 DE OUTUBRO, HOSPITAL VETERINÁRIO SÃO BERNARDO, CURITBA – PR.



FONTE: O Autor (2021).

LEGENDA: A) Vista frontal do escritório do HVSb para reuniões, B) estante com livros para consulta bibliográfica e estoque de fármacos (seta branca).

2.2.5 Internamento geral

O internamento geral (FIGURA 8) para cães é observado 24 horas pelo médico veterinário plantonista escalado. Conta com dezesseis baias individuais, mesa inox para procedimentos e balcão com pia para higienização, ração seca, computador para acompanhar as fichas e atendimentos, telefone, medicamentos e insumos em geral e pertence dos pacientes. Cada paciente internado tem sua ficha física para acompanhar parâmetros vitais e horários de medicamentos, passeio e alimentação, ao final do seu turno, o MV fica responsável por registrar as fichas no sistema e passar o boletim médico.

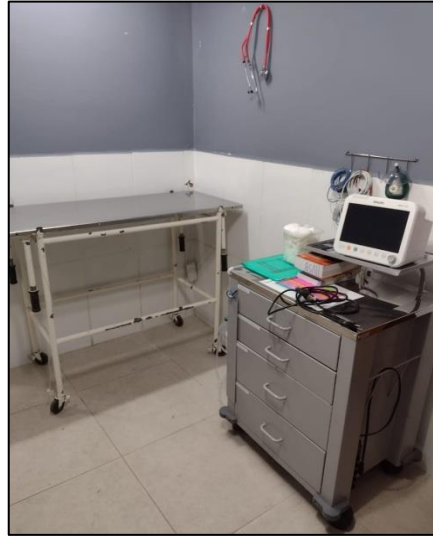Entre as salas dos internamentos é possível observar também a mesa e carrinho de emergências localizado no corredor em fácil acesso (FIGURA 9). Conta com uma mesa inox e carrinho com AMBU (Artificial Manual Breathing Unit - Unidade Manual de Respiração Artificial), cilindro de oxigênio, tubos traqueais, fármacos lacrados, monitor multiparâmetros com módulos de eletrocardiografia, oximetria, pressão arterial e temperatura.

FIGURA 8 – INTERNAMENTO GERAL DO HOSPITAL VETERINÁRIO SÃO BERNARDO. ESTÁGIO OBRIGATÓRIO, 02 DE AGOSTO A 30 DE OUTUBRO, HOSPITAL VETERINÁRIO SÃO BERNARDO, CURITIBA – PR.



FONTE: O Autor (2021).

FIGURA 9 – ÁREA DA EMERGÊNCIA PARA MONITORAÇÃO IMEDIATA DO PACIENTE. ESTÁGIO OBRIGATÓRIO, 02 DE AGOSTO A 30 DE OUTUBRO, HOSPITAL VETERINÁRIO SÃO BERNARDO, CURITBA – PR.



FONTE: O Autor (2021).

2.2.6 Internamento para felinos

Este internamento é exclusivo e separado para os felinos passarem pelo menor estresse possível, aquecido e com odorizador de ambiente. O internamento acomoda seis gaiolas móveis individuais e separáveis, mesa inox para procedimentos, além de gavetas para produtos básicos hospitalares, pia para higienização das mãos, lixeiras e caixa de descartes para materiais perfuro-cortantes (FIGURA 10).

FIGURA 10 – INTERNAMENTO DE FELINOS DO HOSPITAL VETERINÁRIO SÃO BERNARDO. ESTÁGIO OBRIGATÓRIO, 02 DE AGOSTO A 30 DE OUTUBRO, HOSPITAL VETERINÁRIO SÃO BERNARDO, CURITBA – PR.

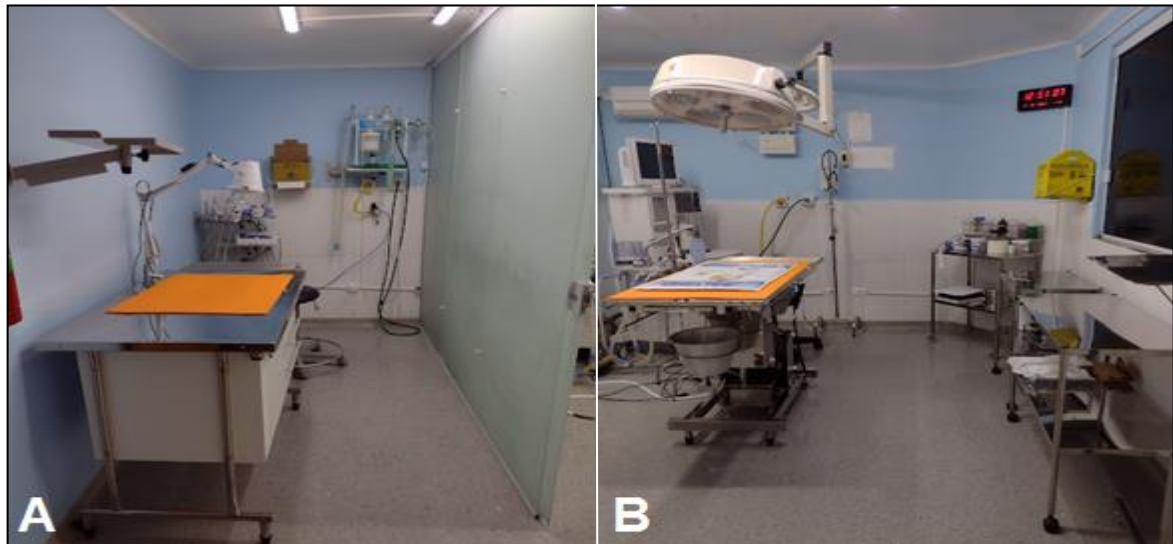

FONTE: O Autor (2021).

2.2.7 Sala de cirurgia e odontologia

O centro cirúrgico divide espaço em anexo com os procedimentos de odontologia e abriga a área de assepsia, paramentação e materiais cirúrgicos. A sala de cirurgia é equipada com uma mesa pantográfica elétrica, dois focos de luz, mesas para apoio e dois carrinhos com aparelho de anestesia, respirador, concentrador, monitor e fármacos. Ao lado, separadas por uma porta de vidro, uma mesa inox e aparelho para procedimentos odontológicos (FIGURA 11).

FIGURA 11 – SALA PARA PROCEDIMENTOS ODONTOLÓGICOS E SALA DE CIRURGIA. ESTÁGIO OBRIGATÓRIO, 02 DE AGOSTO A 30 DE OUTUBRO, HOSPITAL VETERINÁRIO SÃO BERNARDO, CURITIBA – PR.




FONTE: O Autor (2021).

LEGENDA: A) Sala de odontologia, B) Sala de cirurgia.

2.2.8 Unidade de terapia intensiva (UTI)

A UTI, quando recebe pacientes de risco que necessitem de atendimento especial e exclusivo e suporte avançado, conta com um médico veterinário próprio para acompanhar 24 horas. Além de assistência respiratória e monitoramento por aparelhos (FIGURA 12).

FIGURA 12 – UNIDADE DE TRATAMENTO INTENSIVO DO HOSPITAL VETERINÁRIO SÃO BERNARDO. ESTÁGIO OBRIGATÓRIO, 02 DE AGOSTO A 30 DE OUTUBRO, HOSPITAL VETERINÁRIO SÃO BERNARDO, CURITBA – PR.




FONTE: O Autor (2021).

LEGENDA: A) Vista do lado esquerdo da UTI, B) Vista do lado direito da UTI.

2.2.9 Laboratório de análises clínicas (PróVita)

O laboratório terceirizado da PróVita funciona todos os dias das 9h às 17h30 onde o MV responsável faz análises hematológicas como hemograma, bioquímica sérica, dosagem de hormônios, patologia clínica, urinálises, coproparasitológicos, cultura fúngica e antibiograma e exames citopatológicos (FIGURA 13).

FIGURA 13 – LABORATÓRIO DE ANÁLISES CLÍNICAS (PRÓVITA) DO HOSPITAL VETERINÁRIO SÃO BERNARDO. ESTÁGIO OBRIGATÓRIO, 02 DE AGOSTO A 30 DE OUTUBRO, HOSPITAL VETERINÁRIO SÃO BERNARDO, CURITBA – PR.



FONTE: O Autor (2021).

2.2.10 Cozinha e anexo

A cozinha conta com duas áreas separadas fisicamente, com mesa, geladeira e forno microondas para os funcionários, e ao lado dispõe de estufa e autoclave para esterilização de materiais, armário para as caixas cirúrgicas e geladeira exclusiva de medicamentos e alimentos pastosos (FIGURA 14).

FIGURA 14 – ÁREA DA COZINHA COM PIA, AUTOCLAVE E ESTUFA. ESTÁGIO OBRIGATÓRIO, 02 DE AGOSTO A 30 DE OUTUBRO, HOSPITAL VETERINÁRIO SÃO BERNARDO, CURITIBA – PR.



FONTE: O Autor (2021).

LEGENDA: Indicado nas setas a geladeira de fármacos e alimentos pastosos, as autoclaves e pia inox para limpeza e esterilização dos materiais.

3. DESCRIÇÃO DAS ATIVIDADES DESENVOLVIDAS

O estágio curricular obrigatório realizado no Hospital Veterinário São Bernardo em Curitiba/PR com carga horária de oito horas diárias, de segunda à sexta-feira, na área de Clínica Médica e Cirúrgica de Pequenos Animais, concluindo a carga horária de 440 horas.

Havia o total de seis estagiárias curriculares, sendo uma delas exclusiva do setor de imagem. Assim, foi seguida uma escala, para acompanhar a rotina clínica de consultas e retornos, e para auxiliar nas cirurgias de acordo com a agenda do dia. As atividades desenvolvidas, quando não havia rotina cirúrgica no dia, eram acompanhar os médicos veterinários em atendimentos de consultas, amparar o plantonista e as

auxiliares nos internamentos com procedimentos ambulatoriais (avaliação dos parâmetros vitais e medicações e administração de medicações) e emergenciais.

Tanto nos atendimentos clínicos, como no manejo dos internamentos, era permitido aos estagiários a realização de exame físico, avaliar os parâmetros vitais de auscultação, frequência cardíaca e respiratória, nível de hidratação, coloração de mucosas, tempo de preenchimento capilar (TPC), temperatura retal, avaliação de pulso, palpação de linfonodos, garantir a limpeza das baias e dos pacientes e administração de medicamentos no horário. Todos os procedimentos realizados eram estritamente supervisionados pelo médico veterinário responsável pelo caso ou pelo internamento.

Ainda nas consultas agendadas acompanhadas, após anamnese e exame físico o Médico Veterinário discutia os possíveis diagnósticos e condutas de tratamentos com o tutor e em seguida, quando necessário, eram realizadas as coletas de sangue para hemograma e bioquímico, além de exames de imagem para complementar o diagnóstico. Quando necessária ajuda, também era feito a condução, posicionamento e contenção do paciente nos exames de raio X e US realizados.

4. DESCRIÇÃO DA CASUÍSTICA ACOMPANHADA

Apesar do maior interesse na área cirúrgica, a prevalência da área de clínica médica, de consultas de rotina e retornos, era superior. Foram um total de 180 pacientes, alguns exclusivos da médica e 68 de pacientes com casos cirúrgicos ou que evoluíram para tal, sendo que alguns pacientes realizavam mais de um procedimento cirúrgico ou tinham mais de um sistema acometido (TABELA 1).

TABELA1 – RELAÇÃO DE CASOS ACOMPANHADOS POR SISTEMA OU ESPECIALIDADE. ESTÁGIO OBRIGATÓRIO, 02 DE AGOSTO A 30 DE OUTUBRO, HOSPITAL VETERINÁRIO SÃO BERNARDO, CURITIBA - PR

ESPECIALIDADE	TOTAL GERAL	%	TOTAL CIRÚRGICO	%
Tegumentar	41	22,7%	10	14,7%
Genitourinário	39	21,6%	17	25%
Gastrointestinal	33	18,3%	7	10,2%
Ortopedia	21	11,6%	7	10,2%
Odontologia	14	7,7%	14	20,5%
Oftalmologia	10	5,5%	4	5,8%
Respiratório	9	5%	1	1,4%
Neurologia	7	3,8%	2	2,9%
Trauma	6	3,3%	6	8,8%
TOTAL	180	100%	68	100%

FONTE: O Autor (2021)

A vacinação, inclusa nas consultas de rotina, foi frequente, 29 acompanhadas, onde a grande maioria dos proprietários optava pelo calendário completo, que inclui a V10, raiva e gripe para os cães e V5 para os felinos. Em alguns casos era feita a profilaxia vacinal da giardíase e leishmaniose visceral canina e se os tutores preferissem, também administrada a dose de vermífugo.

Na parte da rotina de cirúrgica, o estagiário realizava a recepção e encaminhamento ao internamento do paciente que seria submetido à cirurgia ou em caso de paciente já internado, auxiliava o anestesista na administração de medicação pré-anestésica (MPA), tricotomia, acesso venoso e intubação. Também já realizava o posicionamento do paciente na mesa e a pré-asepsia cirúrgica antes do MV cirurgião iniciar a cirurgia. Durante os procedimentos cirúrgicos que foram acompanhados, era possível atuar como auxiliar, instrumentador ou volante. Sendo ainda permitida a realização de suturas de pele quando a situação não era crítica.

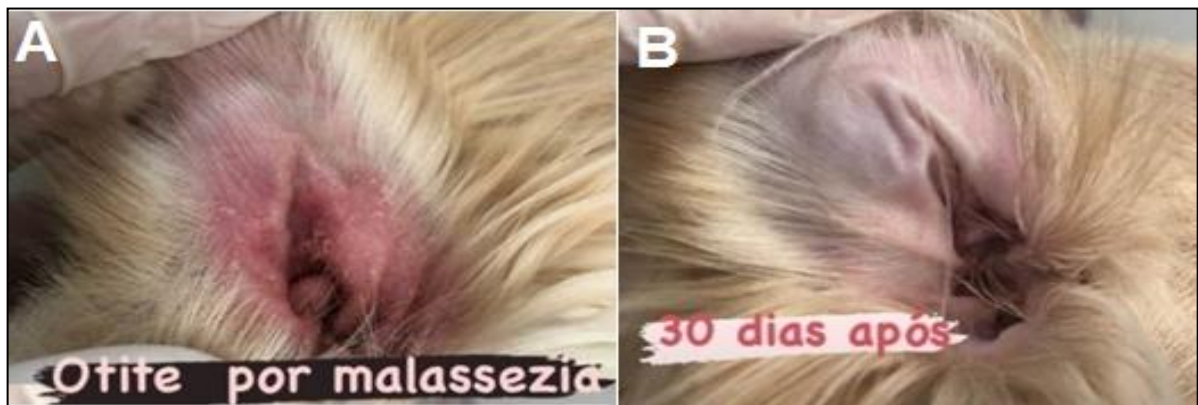4.1 SISTEMA TEGUMENTAR

A dermatologia é uma das áreas de maior casuística na clínica médica de pequenos animais, incluindo 41 casos acompanhados, onde o HVSB é referência, pude acompanhar entre elas retornos de consultas e procedimentos. Segundo Feitosa (2014) estima-se que cerca de 30 a 75% dos atendimentos de pequenos animais estão relacionados com a dermatologia. Os distúrbios dermatológicos são um motivo de preocupação imediata para os proprietários, pois são facilmente perceptíveis (Pinho et al., 2015).

Dos casos mais comuns acompanhados, foram de dermatites alérgicas, atópicas ou de origem alimentar. Seguindo o protocolo de primeiramente reduzir a inflamação generalizada da pele e o prurido através de corticosteróides ou anti-histamínicos, feitos injetáveis via subcutâneo no consultório, e se necessário incluindo antibióticos e antiparasitários. São enfermidades sem cura, então toda profilaxia era repassada aos tutores, desde a troca da alimentação a retirar possíveis contactantes que estejam desencadeando a resposta imune do paciente, muitas vezes fazendo o uso dos medicamentos de forma prolongada.

Foram acompanhados quatro casos de otite por malassezia (FIGURA 15), todos em cães, e diagnosticadas no momento da consulta, onde já era colhido material corado e analisado no microscópio. O tratamento é direcionado de acordo com o paciente, unindo tópico e sistêmico. O cetoconazol é indicado em uso tópico ou por via oral, tendo amplo potencial terapêutico para o tratamento de infecções micóticas superficiais e sistêmicas. Segundo Jericó (2015), a otite externa é mais comum em cães que em gatos. Alguns estudos mostram semelhante frequência de isolamento de *M. pachydermatis* em cães e gatos, em média, entre 50 e 80,7% dos cães e 42,86 e 83% dos gatos com otite externa.

FIGURA15 – LESÃO NO CONDUTO AUDITIVO EXTERNO DE CÃO POR MALASSEZIA. ESTÁGIO OBRIGATÓRIO, 02 DE AGOSTO A 30 DE OUTUBRO, HOSPITAL VETERINÁRIO SÃO BERNARDO, CURITBA - PR



FONTE: Hospital Veterinário São Bernardo (2021).

LEGENDA: A) Pavilhão externo do conduto auditivo hiperêmico devido o prurido intenso, B) Mesmo paciente 30 dias após o tratamento adequado.

Outros casos ocorreram em menor frequência, normalmente de origem secundária como piodermites, pododermatites, foliculite ou furunculose, hiperqueratose, demodicose e um caso de esporotricose em gato. A esporotricose é uma micose subcutânea causada pelo fungo dimórfico *Sporothrix schenckii* que acomete seres humanos e principalmente gatos. O itraconazol e o cetoconazol são os antifúngicos mais utilizados no tratamento da esporotricose felina, sendo o primeiro o fármaco de eleição. Os iodetos, a terbinafina, a termoterapia local, a anfotericina B e a remoção cirúrgica das lesões cutâneas são outras opções de tratamento (PEREIRA, 2009).

Os pacientes da dermatologia que tinha indicação cirúrgica para o caso foram de retiradas simples de nódulos, que também eram enviados a citologia, remoção de

verrugas e cistos sebáceos, muitas vezes após ou durante outros procedimentos cirúrgicos (TABELA 2). Dois dos casos de trauma atendidos na emergência, de ataque/mordedura e atropelamento, resultaram também em sutura da ferida e acompanhamento.

TABELA2 – RELAÇÃO DOS PROCEDIMENTOS CIRÚRGICOS CORRELATOS AO SISTEMA TEGUMENTAR. ESTÁGIO OBRIGATÓRIO, 02 DE AGOSTO A 30 DE OUTUBRO, HOSPITAL VETERINÁRIO SÃO BERNARDO, CURITIBA - PR

PROCEDIMENTO	TOTAL	FREQUÊNCIA
Excisão de nódulos	3	30%
Excisão de verrugas	3	30%
Mastectomia unilateral	2	20%
Excisão de cisto sebáceo	1	10%
Drenagem de otohematoma	1	10%
TOTAL	10	100%

FONTE: O autor (2021)

Como afirma Fossum (2015), os ferimentos devem ser cobertos com uma bandagem limpa e seca imediatamente após a lesão ou quando o animal for trazido para o tratamento, para impedir a contaminação adicional e a hemorragia. O “período de ouro” são as primeiras 6–8 horas entre a contaminação e do ferimento no momento da lesão e a multiplicação bacteriana acima de 10⁵ CFU por grama de tecido. O ferimento é classificado como infeccionado e não contaminado quando os números bacterianos excedem 10⁵ CFU por grama de tecido. Frequentemente, os ferimentos infeccionados são cobertos por um exsudato grosso e viscoso. Os fundamentos de tratamento de feridas são:

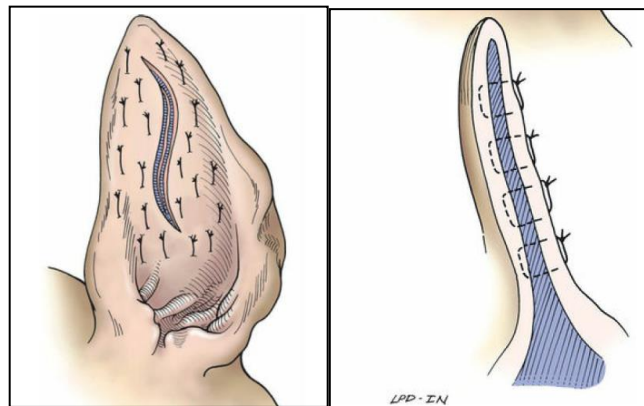
- Cobrir temporariamente a ferida para evitar mais traumas e contaminações.
- Avaliar o animal traumatizado e estabilizar sua condição.
- Depilar e preparar assepticamente a área ao redor do ferimento.
- Cultivar o ferimento.
- Debridar tecido morto e remover debris estranhos do ferimento.
- Lavar completamente a ferida.
- Fornecer drenagem da ferida.
- Promover a cicatrização ao estabilizar e proteger a ferida limpa.
- Realizar o fechamento adequado da ferida (FOSSUM, 2015).

No caso do otohematoma, a sutura também é um tipo de tratamento. O otohematoma é como uma tumefação flutuante, tensa e por vezes dolorosa, que varia

em tamanho e posição. Embora se possa encontrar em ambas as faces da orelha, geralmente, localiza-se apenas na superfície côncava. Os principais fatores predisponentes do otohematoma que têm sido investigados são o tipo de orelha, a raça, a idade, o sexo e presença de outras afecções concomitantes (SANTOS 2008).

Muitas vezes apenas a drenagem no local com agulha pode causar recidivas, portanto, a técnica utilizada em questão foi a cirurgia de incisão, drenagem e sutura, que é recomendada, sobretudo para hematomas grandes ou crônicos, que apresentam a parede espessada. Após a indução anestésica, remoção dos pelos da orelha e desinfecção da área cirúrgica, foi feita uma incisão sobre o hematoma em forma de “Y”, seguida da remoção de coágulos e fibrina e finalizado com suturas de aposição para não criar espaço morto no tecido (FIGURA 16). Os cuidados pós-cirúrgicos são imprescindíveis para evitar recidivas, como tratar possível otite e manter o curativo limpo e colar elizabetano que evita o paciente lesionar novamente a região.

FIGURA 16 – ESQUEMA CIRÚRGICO DE CORREÇÃO DE OTOHEMATOMA. ESTÁGIO OBRIGATÓRIO, 02 DE AGOSTO A 30 DE OUTUBRO, HOSPITAL VETERINÁRIO SÃO BERNARDO, CURITIBA - PR



FONTE: Fossum (2015)

LEGENDA: Esquema de correção de otohematoma onde as suturas devem ser colocadas verticalmente e não horizontalmente para a reparação do hematoma aurial.

4.2 SISTEMA GENITOURINÁRIO

A maioria dos casos abordados deste sistema na clínica inclui as nefropatias crônicas (DRC), insuficiência renal aguda, cistites e alguns casos de obstrução uretral que foram resolvidos com sondagem, fluidoterapia e diuréticos. Quatro pacientes com DRC também faziam acompanhamento semanalmente para repor líquidos com fluidoterapia subcutânea.

A doença renal crônica (DRC) é a presença de lesão renal persistente, caracterizada pela perda definitiva e irreversível de massa funcional e/ou estrutural de um ou de ambos os rins. O diagnóstico da DRC é embasado na anamnese, no exame físico e nos achados laboratoriais e presença de lesões estruturais nos rins (WAKI, 2010). Na clínica pode se observar uma frequência maior de aumento das concentrações séricas de uréia e creatinina, sendo necessário ainda testar se há aumento sérico de amilase e lipase e complementar com os exames de imagem (RX e US). É de suma importância a diferenciação entre os estágios da DRC para se estabelecer condutas terapêuticas, a fim de melhorar a qualidade de vida, retardar a progressão da doença, aumentar a expectativa de vida e reduzir as complicações inerentes a sua evolução (WAKI, 2010).

A remoção cirúrgica de cálculos (urolitíase) incluiu cinco diferentes casos (TABELA 3). Conforme citado por Jericó (2015), a urolitíase é a formação de cálculos urinários a partir de cristais menos solúveis na urina, tanto em condições fisiológicas como também patológicas. Entretanto, não deve ser considerada uma doença isolada do trato urinário, mas sim uma afecção multifatorial, na qual fatores hereditários, congênitos ou decorrentes de processos patológicos adquiridos.

TABELA3 – RELAÇÃO DOS PROCEDIMENTOS ACOMPANHADOS DO SISTEMA GENITOURINÁRIO. ESTÁGIO OBRIGATÓRIO, 02 DE AGOSTO A 30 DE OUTUBRO, HOSPITAL VETERINÁRIO SÃO BERNARDO, CURITBA - PR

PROCEDIMENTO	TOTAL	FREQUÊNCIA
OSH* e orquiectomia	10	58,82%
Uretrostomia	3	17,64%
OSH* terapêutica	2	11,76%
Nefrectomia	1	5,88%
Cistotomia	1	5,88%
TOTAL	17	100%

*OSH – ovariosalpingo-histerectomia

FONTE: O autor (2021)

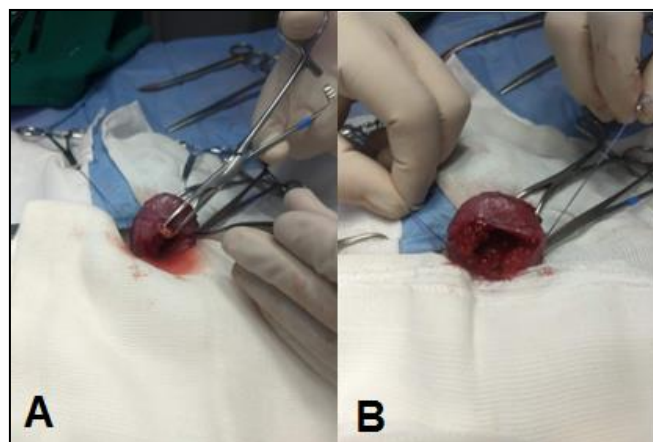
Os urólitos podem ser encontrados com maior frequência na bexiga urinária ou na uretra; apenas 5% são encontrados na pelve renal e nos ureteres. A obstrução uretral em felinos é a mais comum, são naturalmente predispostos à formação de cálculos em razão da forte concentração de sua urina (Jericó, 2015).

Um caso de nefrólitos diagnosticado em cão foi optado pelo tratamento cirúrgico de nefrectomia para a retirada. Os cálculos renais representam cerca de 4% dos casos de urolitíase, mas sua importância se dá pela gravidade do estado clínico do paciente e possíveis complicações pós-operatórias. A escolha de tratamento dependerá do grau de comprometimento renal. A escolha da técnica levará em consideração o tamanho e localização do urólito, podendo este ser removido por pielolitotomia, quando a sua localização se restringir à pelve renal e seu tamanho permitir sua remoção pela incisão do local, ou por uma nefrotomia de bissecção com exposição do córtex e, eventualmente, da medula renal (TANAKA, 2009; FOSSUM, 2015).

Os outros casos diagnosticados como ureterólitos, quando não possível a desobstrução por sondagem, optou-se pela uretostomia, segundo Fossum (2015), indicada no caso de uretrólitos obstrutivos que não podem ser removidos por uretrotomia ou retrohidropulsão, em cães que já tenham sido submetidos à cistotomia ou uretrotomia, ou estenose uretral.

Nos casos de urocistólitos, a cistotomia é indicada (FIGURA 17). Ela pode ser realizada para remover os urólitos vesicais e uretrais, cateterizar os ureteres, e examinar a mucosa da bexiga em busca de defeitos anatômicos que possam predispor à urolitíase (TANAKA, 2009).

FIGURA17 – TRANSCIRÚRGICO DE CISTOTOMIA EM PACIENTE CANINO. ESTÁGIO OBRIGATÓRIO, 02 DE AGOSTO A 30 DE OUTUBRO, HOSPITAL VETERINÁRIO SÃO BERNARDO, CURITBA – PR.



FONTE: O Autor (2021).

LEGENDA: A) cirurgia de cistotomia mostrando a retirada do urólito; B) se observa a parede da bexiga espessada e com sinal de inflamação.

Exceto a odontologia, os procedimentos cirúrgicos realizados com maior frequência foram às esterilizações, que incluem a ovariosalpingohisterectomia (OSH) em fêmeas e a orquiectomia em machos (TABELA 3). As cirurgias de trato reprodutivo normalmente são de caráter profilático a fim de evitar neoplasias, inflamações ou gestações. Com técnicas pouco invasivas, o paciente era internado pela manhã, se necessário, feito exames de sangue e imagem, realizado o procedimento e tendo alta ao final da tarde.

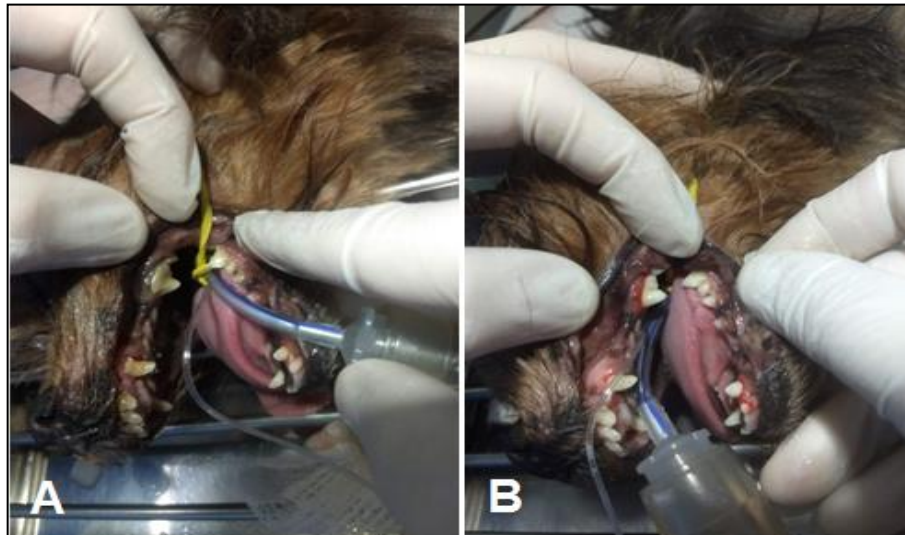
A técnica mais utilizada, em fêmeas, por incisão mediana pré-retroumbilical, segundo Barros (2010), é feita em local de fácil acesso aos ovários, diminui o tempo de duração da cirurgia e, por conseguinte, tem-se um menor gasto com anestésicos. Na OSH tradicional é feita uma incisão mediana pré-retroumbilical, em seguida faz-se a exposição dos órgãos, onde os pedículos ovarianos são unidos, transfixados e seccionados. O corpo uterino é perfurado em ambos os lados perto da cérvix para ligar as artérias e as veias uterinas antes de seccioná-lo.

As duplas ligaduras com transfixação são aconselhadas para todos os pedículos em cadelas adultas. Ao se ligar o corpo uterino, a ligadura caudal deverá ficar mais próxima possível do ligamento do corno com o cérvix, evitando-se uma possível piometra. A ligadura posterior deve estar posicionada cranialmente à primeira. Se o ligamento largo apresentar uma grande quantidade de gordura, poderá ser preciso a prática de uma ligadura nos vasos correspondentes (FOSSUM, 2015). Embora a OSH não previna 100% tumores mamários, evita doenças uterinas como a piometra, caso de duas pacientes caninas que chegaram em estado grave e foram estabilizadas com fluidoterapia e antibioticoterapia de amplo espectro previamente ao procedimento cirúrgico. A OSH terapêutica utiliza a mesma técnica cirúrgica da OSH eletiva, ressaltando a importância de se manusear o útero com cuidado uma vez que, dependendo do grau de distensão, ele pode estar friável e se romper com facilidade (GILBERT et al., 1992, apud CONRADO 2009).

4.3 ODONTOLOGIA

O procedimento acompanhado de maior frequência, sendo 14 cães, foi o da profilaxia dentária (FIGURA 18). Todos agendados e com exames prévios necessários, o paciente era anestesiado e então feito toda retirada de tártaro e polimento do esmalte dentário, pacientes mais idosos ou com exposição da raiz eram feitas extrações.

FIGURA18 - PROFILAXIA DENTÁRIA EM PACIENTE CANINO, 12 ANOS. ESTÁGIO OBRIGATÓRIO, 02 DE AGOSTO A 30 DE OUTUBRO, HOSPITAL VETERINÁRIO SÃO BERNARDO, CURITIBA – PR.



FONTE: O Autor (2021).

LEGENDA: A) Dentes com placa e tártaro antes da profilaxia; B) e após a profilaxia e polimento.

Estágios avançados da doença periodontal podem conduzir a complicações locais e sistêmicas. As consequências locais incluem as fístulas oronasais, lesões endo-periodontais, fraturas patológicas, complicações oculares, osteomielite dos ossos maxilar e mandibular e o aumento da incidência de neoplasias orais. A nível sistêmico pode estar associada a doenças renais, hepáticas, pulmonares ou cardíacas, alterações articulares e a meningite, entre outras (GOUVEIA, 2009).

4.4 ORTOPEDIA

Os pacientes da ortopedia que tinham seu tratamento exclusivo na clínica médica, eram os de luxação de patela grau 1, comum em raças de pequeno porte, osteocondrose e tendinopatias as quais eram indicadas o tratamento clínico com repositores de colágeno, vitaminas e Ômega 3.

As cirurgias ortopédicas incluem casos de fraturas, ruptura de ligamento cruzado e necrose de cabeça de fêmur (TABELA 4).

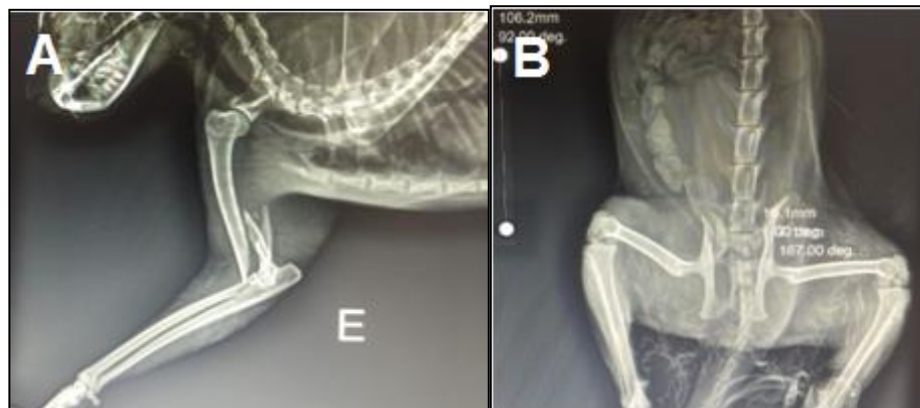
TABELA4 – RELAÇÃO DOS PROCEDIMENTOS ACOMPANHADOS NA ORTOPEDIA. ESTÁGIO OBRIGATÓRIO, 02 DE AGOSTO A 30 DE OUTUBRO, HOSPITAL VETERINÁRIO SÃO BERNARDO, CURITBA - PR

PROCEDIMENTO	TOTAL	FREQUENCIA
Osteossíntese de ílio	2	28,57%
Sutura de ligamento cruzado	2	28,57%
Osteossíntese de úmero	1	14,28%
Osteossíntese de mandíbula	1	14,28%
Excisão da cabeça e colo do fêmur	1	14,28%
TOTAL	7	100%

FONTE: O autor (2021)

Um caso acompanhado de fratura grave foi de uma gata de seis anos com histórico de queda do quinto andar e déficit de propriocepção. Após exames de imagem pode-se diagnosticar a fratura em membro torácico esquerdo e ílio com luxação em um dos lados da articulação coxofemoral (FIGURA 19).

FIGURA19 – IMAGEM DE RX DE PACIENTE FELINA COM FRATURAS EM ÚMERO E PELVE. ESTÁGIO OBRIGATÓRIO, 02 DE AGOSTO A 30 DE OUTUBRO, HOSPITAL VETERINÁRIO SÃO BERNARDO, CURITBA – PR.



FONTE: O autor (2021)

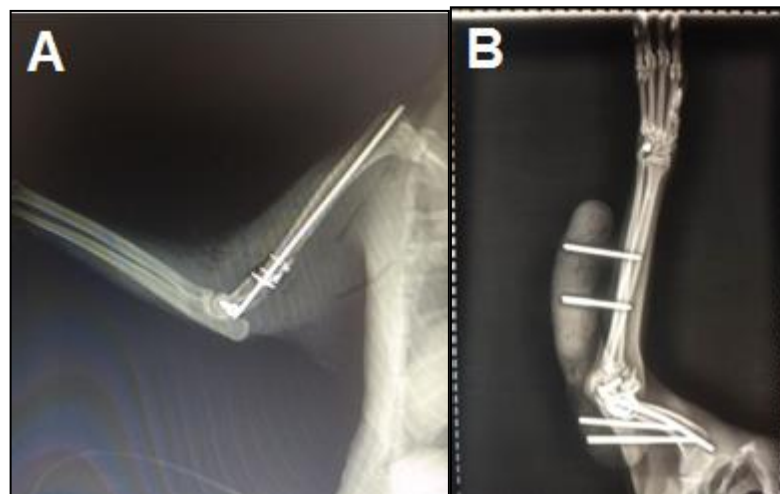
LEGENDA: A) imagem de raio X da paciente com fratura em úmero no membro torácico esquerdo; B) raio X mostra fratura em ílio no lado esquerdo.

O tratamento cirúrgico instituído para a estabilização de fratura do úmero foi de pino intramedular com fixação externa e auxílio de parafuso e cerclagem (FIGURA 20). Segundo Fossum (2015), as fraturas da diáfise umeral resultam em interrupção da continuidade do osso cortical diafisário. Um pino IM pode ser usado para estabilizar

fraturas mesodiafisárias umerais, fornecendo excelente resistência à flexão, mas não resistência a forças rotacionais ou carga axial, por isso implantes adicionais devem ser usados para prover suporte rotacional e axial para a maioria das fraturas. A colocação do pino é mais fácil em gatos porque a cavidade medular tem um diâmetro uniforme, o osso tem menos curvatura e há menos envoltório de tecido mole cobrindo o osso do que em cães.

A cirurgia foi minimamente invasiva sendo feita apenas incisões de pele onde os pinos foram perfurados no osso, além do fixador externo feito de resina adicionado para estabilizar a fratura, fornecendo resistência a forças de flexão, rotacionais e de carga axial em conjunto com a cerclagem (FIGURA 20).

FIGURA20 – IMAGEM DE RX DE PACIENTE FELINA PÓS CIRÚRGICO. ESTÁGIO OBRIGATÓRIO, 02 DE AGOSTO A 30 DE OUTUBRO, HOSPITAL VETERINÁRIO SÃO BERNARDO, CURITBA – PR.



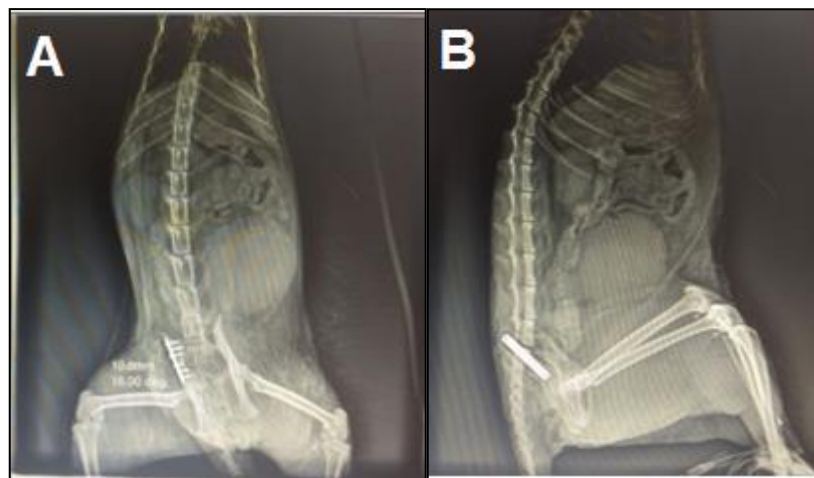
FONTE: O autor (2021)

LEGENDA: A) Imagem de raio X do membro torácico esquerdo evidenciando o pino intramedular; B) após a primeira imagem confirmar o pino no local correto, foi colocado o fixador externo.

Em relação à pelve, na primeira intervenção cirúrgica foram colocados placa fixadora e parafusos na fratura de ílio no lado esquerdo, a cirurgia é indicada para restaurar o arco de sustentação de peso da pelve quando há desvio e instabilidade moderados a graves. A placa óssea é o único implante que pode ser curvado para imitar a forma da superfície lateral do ílio e, uma vez aplicado, ela mantém a redução do ílio em sua forma. Após o procedimento, para confirmar a posição da placa, uma nova projeção de raio X mostrou também luxação do lado direito da articulação sacroilíaca, onde posteriormente foi estabilizada com a colocação de parafuso compressivo (FIGURA 21).

No caso da luxação coxofemoral direita, a técnica descrita por Fossum (2015) para a colocação de parafuso compressivo consiste em alavancar o corpo íliaco centralmente com um afastador de Hohmann para expor a superfície lateral da articulação sacroilíaca, perfurar o buraco rosqueado diretamente no sacro e em seguida, perfurar o orifício de deslizamento na asa íliaca, reduzindo a luxação e prendendo com o parafuso compressivo.

FIGURA21 – IMAGEM DE RX DE PACIENTE FELINA PÓS CIRURGICO COM PLACA E PARAFUSOS FIXADAS NA PELVE. ESTÁGIO OBRIGATÓRIO, 02 DE AGOSTO A 30 DE OUTUBRO, HOSPITAL VETERINÁRIO SÃO BERNARDO, CURITBA – PR.

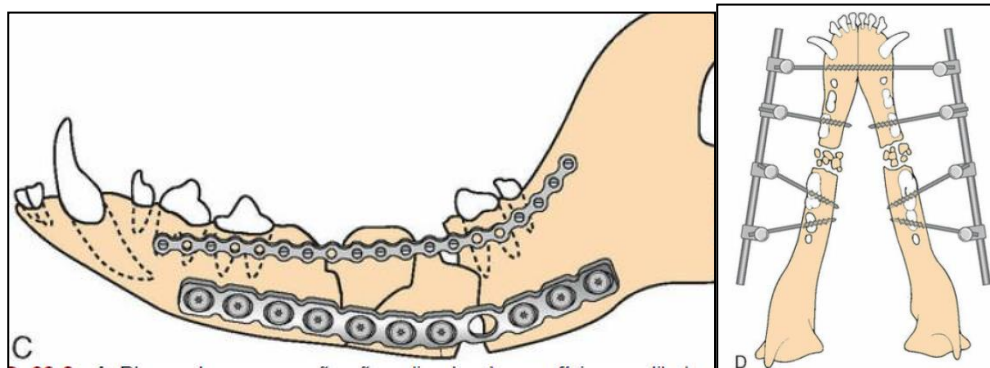


FONTE: O autor (2021)

LEGENDA: Imagem de raio X no pós-cirúrgico com placa e parafusos fixadas na pelve antes da colocação de outro parafuso compressivo para reverter a luxação do lado direito. A) posição ventrodorsal e B) posição lateral.

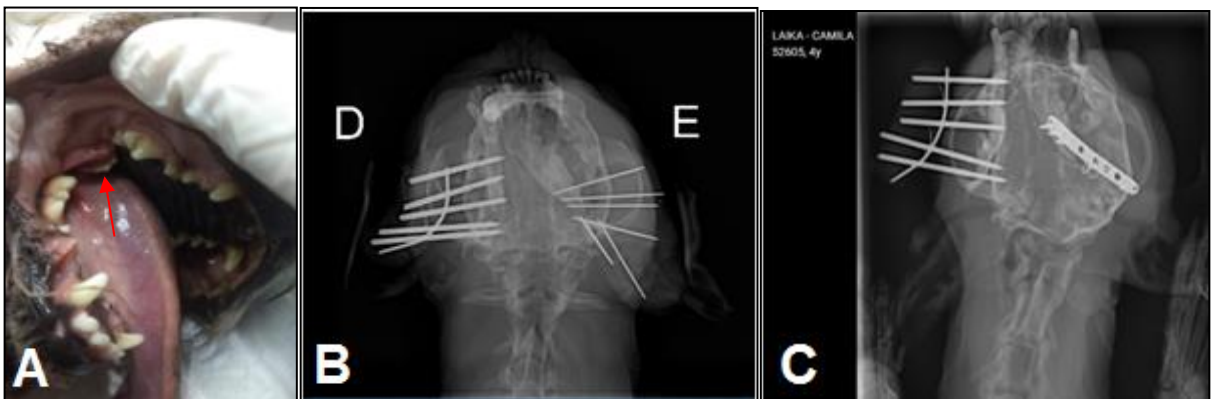
Outra fratura facilmente estabilizada com o uso de placa e parafuso foi a da paciente canina com histórico de trauma por ataque de outro cão, teve a mandíbula fraturada bilateralmente e sinais clínicos de choque, salivação e sangramento (FIGURA 23). Fraturas cominutivas na mandíbula podem ser unidas em ponte com uma placa de reconstrução e ainda estabilizadas com fixador externo que, neste caso, foi feito com resina moldada (FIGURA 22). Nessa paciente a fratura mandibular foi bilateral, sendo o lado direito com exposição óssea e feito suturas na mucosa, e fio interfragmentário utilizado para estabilizar a fratura oblíqua.

FIGURA22 – REPRESENTAÇÃO DE USO DE PLACA E PARAFUSO COM FIXADOR EXTERNO EM FRATURA DE MANDÍBULA. ESTÁGIO OBRIGATÓRIO, 02 DE AGOSTO A 30 DE OUTUBRO, HOSPITAL VETERINÁRIO SÃO BERNARDO, CURITBA – PR.



FONTE: Fossum (2015).

FIGURA23 – IMAGENS DE RAIOS X DA FRATURA EM MANDÍBULA DE CÃO. ESTÁGIO OBRIGATÓRIO, 02 DE AGOSTO A 30 DE OUTUBRO, HOSPITAL VETERINÁRIO SÃO BERNARDO, CURITBA – PR.

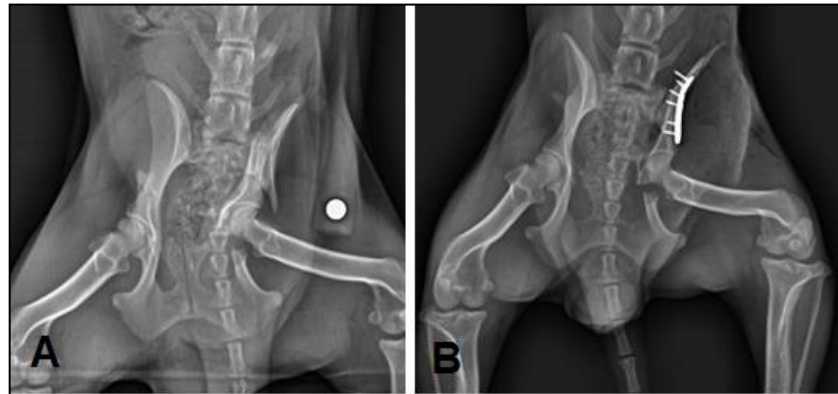


FONTE: O autor (2021).

LEGENDA: A) indicado na seta a fratura exposta; B) raio X feito após a primeira cirurgia; C) raio X feito após a segunda intervenção cirúrgica feita com colocação de placa fixadora.

Outro caso de fratura em pelve é a de uma paciente canina com histórico de atropelamento que chegou à emergência. A primeira intervenção cirúrgica foi a de enterectomia, descrita em trauma. A segunda foi a osteossíntese da pelve que apresentava fraturas em ílio e ísquio (FIGURA 24).

FIGURA24 – IMAGEM DE RAIOS X DE PACIENTE CANINA COM HISTÓRICO DE ATROPELAMENTO. ESTÁGIO OBRIGATÓRIO, 02 DE AGOSTO A 30 DE OUTUBRO, HOSPITAL VETERINÁRIO SÃO BERNARDO, CURITIBA – PR.



FONTE: O autor (2021).

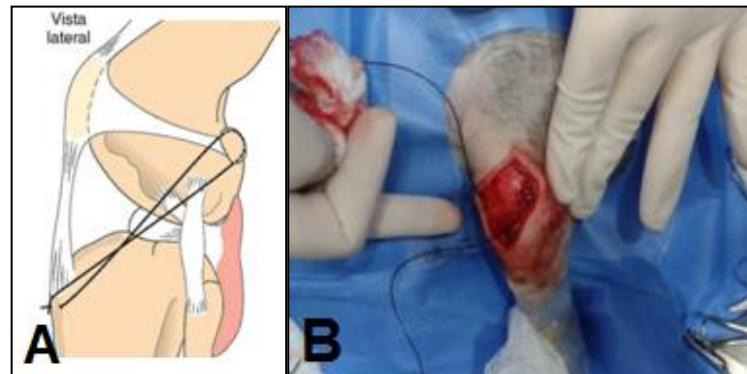
LEGENDA: A) Imagem de raio X confirmando a fratura da pelve; B) Imagem de raio X após a colocação de placa e parafusos para estabilização.

As cirurgias de correção de ruptura de ligamento cruzado, apesar de comum em cães de grande porte, ocorreram em dois cães da raça chihuahua e yorkshire.

Alterações na conformação músculo-esquelética como deformidades varus e valgus do joelho, instabilidade da patela, estenose do sulco intercondilar, ângulo do platô da tíbia, doenças auto-imunes, predisposição racial e obesidade têm sido atribuídas para a ocorrência da RLCC na espécie canina. O diagnóstico no cão é confirmado pelo teste de gaveta cranial ou teste de compressão da tíbia positivo, as radiografias geralmente são realizadas como intuito de descartar outras anormalidades ósseas e determinar o grau de artrose presente (TATARUNAS, 2005).

A terapia cirúrgica escolhida foi a técnica de reconstrução extra capsular. Como descrito por Fossum (2015), envolve a inserção de suturas fora da articulação ou o redirecionamento do ligamento colateral lateral. Esta reconstrução utiliza uma sutura (ou suturas) grossa, não absorvível que passa através da fáscia profunda, circunda a fabela e passa através de um orifício pré-cavado na crista da tíbia. A amarração da sutura elimina o movimento de gaveta cranial (FIGURA 25).

FIGURA25 – SUTURA DE RECONSTRUÇÃO EXTRACAPSULAR EM PACIENTE COM RUPTURA DE LIGAMENTO CRUZADO CRANIAL. ESTÁGIO OBRIGATÓRIO, 02 DE AGOSTO A 30 DE OUTUBRO, HOSPITAL VETERINÁRIO SÃO BERNARDO, CURITBA – PR.



FONTE: Fossum (2015); O autor (2021).

LEGENDA: A) imagem representativa da sutura de reconstrução extracapsular, B) foto da sutura sendo aplicada em paciente com ruptura de ligamento cruzado.

O caso de necrose asséptica não inflamatória da cabeça e colo do fêmur afeta cães jovens, principalmente de raças pequena, onde se enquadra o paciente atendido. Os sinais clínicos incluem dor a manipulação e pode ocorrer limitação de movimento, atrofia muscular e crepitação.

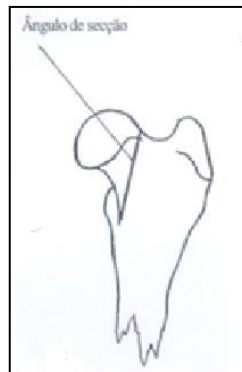O mais recomendável é a ostectomia da cabeça e do colo femorais para os cães com claudicação e sinais radiográficos de colapso da cabeça femoral e incongruência da articulação. A excisão da cabeça e do colo do fêmur produz resultados mais favoráveis do que o tratamento conservador com repouso e analgésicos. Os resultados são melhores e o tempo de recuperação é muito menor (ROSSA, 2018).

Segundo Fossum (2015), os animais com a doença de Legg-Perthes têm a cápsula articular espessa e mais vascularizada do que o normal. A cabeça e o colo de fêmur, frequentemente, aparecem deformados, além do osso amolecido que pode se fragmentar durante a excisão da cabeça e do colo do fêmur.

A técnica de ressecção em cunha para excisão do colo e cabeça femoral é a mais recomendada, é realizada a osteotomia do trocanter maior para remover a cabeça, o colo e uma cunha adjacente do osso metadiseal (formando um “triângulo” na área de remoção) (FIGURA 26). Isso minimiza a quantidade de exposição, anulando adjacências ósseas e facilitando o fechamento do espaço morto com justaposição da cápsula articular e músculo.

O animal deve ser encorajado a usar o membro imediatamente após a cirurgia, incluindo exercícios de fisioterapia e AINEs devem ser administrados para reduzir a dor e estimular a função precoce.

FIGURA26 – DESENHO DEMONSTRANDO O ÂNGULO CORRETO DE SECÇÃO DO COLO FEMORAL EM CASO DE NECROSSE ASSEPTICA. ESTÁGIO OBRIGATÓRIO, 02 DE AGOSTO A 30 DE OUTUBRO, HOSPITAL VETERINÁRIO SÃO BERNARDO, CURITIBA - PR



FONTE: Santana (2011)

LEGENDA: Desenho esquemático da excisão e ângulo correto da secção em formato de cunha que inclui todo trocanter, cabeça e colo do fêmur.

4.5 SISTEMA GASTROINTESTINAL

As afecções do sistema gastrointestinal também foram de grande relevância. Dos 33 pacientes, a maior frequência foi de infecções secundárias no intestino, como duodenite, enterite e colite. Seguido de outros casos, como pancreatite, gastrite por corpo estranho, obstrução biliar, esplenomegalia, que evoluíram para cirurgia ou laparoscopia exploratória. Ainda houve dois casos de parvovirose em estágio inicial e avançado que optaram por terminar seu tratamento em outra clínica, mas poderiam ser evitadas se o protocolo vacinal estivesse atualizado. A recomendação atual consiste no uso de vacinas vivas atenuadas, pois apresentam inúmeras vantagens relativamente às vacinas inativadas. As vantagens são de proteção mais forte, mais rápido (1 a 3 dias), maior duração (superior a 20 meses) e maior capacidade de ultrapassar a barreira dos anticorpos maternos na imunização. As vacinas mortas podem evitar a doença clínica, mas não previnem a infecção subclínica e a excreção do vírus para o ambiente (VIEIRA, 2012).

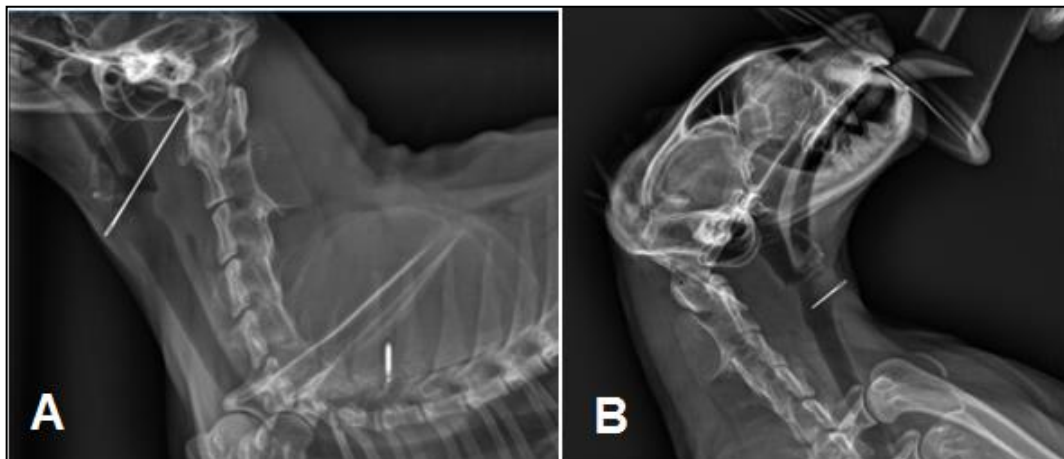Das afecções de vesícula biliar, por consequências de outras gastroenterites, a obstrução das vias leva a um quadro inflamatório da vesícula, extravasamento de bile ou até ruptura, sendo necessária intervenção cirúrgica de colecistectomia. A

doença biliar pode ser causada por obstrução do trato biliar extra-hepático (OTBEH), neoplasia, infecção ou trauma. Um aumento do nível de bilirrubina sérica ao longo de 7-10 dias na ausência aparente de doença hepática definida ou pancreatite, combinado com radiografia de suporte ou evidência de obstrução ultrassonográfica, geralmente é considerado como uma indicação para a cirurgia (FOSSUM, 2015).

Animais com doenças esplênicas de tratamento cirúrgico frequentemente apresentam esplenomegalia focal ou difusa. No caso acompanhado, a esplenomegalia estava associada à congestão e neoplasia, indicando assim a esplenectomia total a fim de evitar recidivas.

Inclusos ainda neste sistema, três casos de retirada de corpo estranho que também se encaixam em trauma e emergência. Um paciente felino com agulha presa no esôfago (FIGURA 27) o qual foi primeiramente retirada com pinça e leve sedação, onde acabou seccionando-a em duas, precisando ser feita pequena incisão para remoção do restante. Também um paciente canino com presença de parafusos no estômago submetido à gastrotomia e outro à enterotomia por presença de meia no intestino delgado, todos com ótimo prognóstico pós-cirúrgico (TABELA 5).

FIGURA 27 – IMAGEM DE RAIOS X DE PACIENTE FELINO COM PRESENÇA DE AGULHA NO ESÔFAGO. ESTÁGIO OBRIGATÓRIO, 02 DE AGOSTO A 30 DE OUTUBRO, HOSPITAL VETERINÁRIO SÃO BERNARDO, CURITIBA - PR



FONTE: O autor (2021)

LEGENDA: A) Imagem de raio X em evidência o objeto de metal atravessado pelo esôfago; B) Raio x após a tentativa de tirar o objeto que acabou quebrando e permanecendo ainda uma parte no esôfago.

TABELA5 – RELAÇÃO DOS PROCEDIMENTOS ACOMPANHADOS REFERENTES À CAVIDADE ABDOMINAL. ESTÁGIO OBRIGATÓRIO, 02 DE AGOSTO A 30 DE OUTUBRO, HOSPITAL VETERINÁRIO SÃO BERNARDO, CURITIBA - PR

PROCEDIMENTO	TOTAL	FREQUÊNCIA
Retirada de corpo estranho	3	42,85%
Esplenectomia	2	28,57%
Colecistectomia	1	14,28%
Laparoscopia exploratória	1	14,28%
TOTAL	7	100%

FONTE: O autor (2021)

4.6 TRAUMA

O trauma é uma das maiores causas de morte em pequenos animais e representam um dos principais motivos de consulta na população de animais de estimação, principalmente os que vivem em áreas urbanas. A avaliação rápida e triagem de um cão ou gato após o trauma abdominal são essenciais. A aproximação diagnóstica, depois de devida estabilização, que incluem exames como a radiografia, a ultrassonografia, principalmente a utilização da técnica FAST (ultrassonografia abdominal focada para trauma), a abdominocentese e lavado peritoneal assim como a consequente terapêutica das principais complicações do trauma abdominal (LIMA, 2011). Outro exame muito utilizado nesses casos onde é preciso resultados imediatos, era a hemogasometria, que determina valores como pH, HCO₃ e pCO₂ para avaliação laboratorial do equilíbrio ácido-básico.

Foram acompanhados neste período seis casos de trauma que chegaram como emergência, dois deles já descritos em ortopedia: a fratura de mandíbula (FIGURA 23) por ataque de outro cão e as fraturas de úmero e ílio (FIGURA 19) da paciente felina por queda do quinto andar.

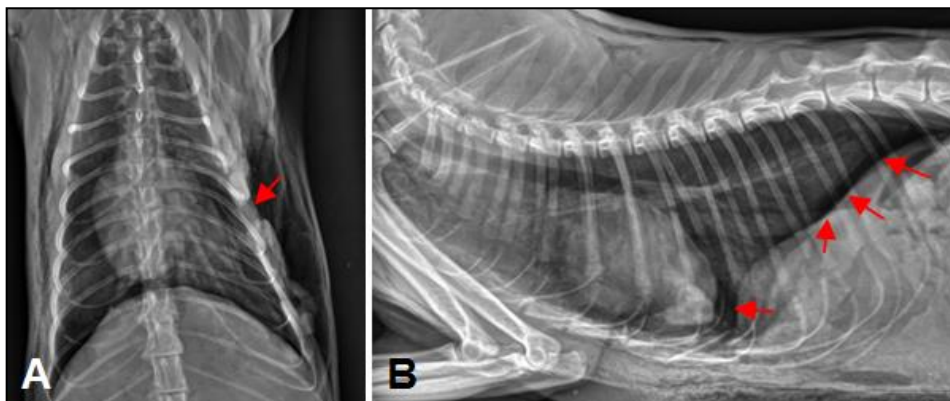
Outra paciente com histórico de atropelamento chegou sem movimentar os membros pélvicos e com diarreia, após imagens de US encontrou-se líquido livre nos quatro quadrantes, o qual foi coletado e confirmado o quadro de hemorragia. A primeira intervenção cirúrgica foi de enterectomia, devido uma parte do intestino delgado já estar necrosada, justificando os sinais clínicos gastrointestinais. Após dois dias para estabilizar a paciente, a segunda intervenção cirúrgica corrigiu a fratura do ílio com aplicação de placa e parafusos, já descritos em ortopedia (FIGURA 24). Ainda

foram necessários alguns dias de internamento e a paciente teve alta assistida devido as restrições de orçamento.

Outros dois pacientes de trauma, ambos felinos, foram atendidos com sintomas respiratórios. Inicialmente, a abordagem clínica consiste em avaliar a existência e o grau de desconforto respiratório. A oximetria de pulso e gasometria sanguínea arterial confirmam a hipoxemia, em conjunto com sinais clínicos e exames de imagem, que costumam revelar um padrão alveolar irregular, fecham os diagnósticos diferenciais. As imagens de RX (FIGURA 28) confirmam a ruptura muscular pelo trauma (a descontinuidade da parede torácica direita entre 6º e 7º arco costal), enfisema subcutâneo e pneumotórax. O acúmulo de ar em região pleural causa deslocamento dorsal da silhueta cardíaca, podendo agravar os sintomas.

A abordagem ao paciente crítico com contusão pulmonar baseia-se na oxigenioterapia, fluidoterapia e analgesia adequada à situação, sendo butorfanol, buprenorfina ou morfina os fármacos mais utilizados como analgésico. A saturação de O₂ deve ser superior a 90% e, se a dispnéia for grave, deve-se imediatamente realizar intubação orotraqueal e ventilar o paciente (TROJAN, 2017).

FIGURA28 – IMAGENS DE RAIO X DE PACIENTE FELINO COM CONTUSÃO PULMONAR. ESTÁGIO OBRIGATÓRIO, 02 DE AGOSTO A 30 DE OUTUBRO, HOSPITAL VETERINÁRIO SÃO BERNARDO, CURITBA - PR



FONTE: O autor (2021)

LEGENDA: Imagens de raio X de felino pós-trauma mostra campos pulmonares com opacificação intersticial difusa. A) ruptura muscular e atelectasia entre 6º e 7º arco costal direito, B) pneumotórax (acúmulo de ar na região pleural observado nas setas a região mais escura)

4.7 OFTALMOLOGIA

Os atendimentos da oftalmologia na sua maioria foram diagnosticados e tratados na clínica. A anamnese é a principal maneira para identificar os fatores

predisponentes do paciente, seguido pela avaliação física em busca más formações, corpos estranhos e lesões, além dos exames de reflexo a ameaça e reflexo pupilar.

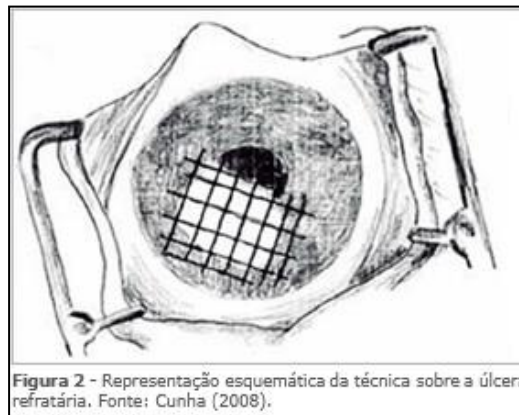A rotina das consultas oftálmicas também incluía o teste lacrimal de Schirmer, que verifica a produção de lágrima, sendo normal entre 13 e 25 mm/min em cães e de 10 a 20 mm/min em gatos, a tonometria de aplanção para aferir a pressão intraocular, sendo normal para cães, entre 15 e 30 mmHg e de 12 a 32 mmHg para gatos, o corante de fluoresceína, que avalia a integridade da córnea e a observação do fundo de olho (fundoscopia) (LIMA, 2019).

As úlceras de córneas mais comuns eram diagnosticadas precocemente e tinham seu tratamento na clínica. O uso de antimicrobianos tópicos é o pilar de base do tratamento das úlceras, impedindo ou tratando a contaminação bacteriana do ferimento. O fármaco mais utilizado como colírio é a tobramicina, sua atividade é bactericida, seu espectro de ação é voltado principalmente para as Gram negativas, tem ação sobre os *Staphylococcus* spp., já os *Streptococcus* spp. são comumente resistentes aos aminoglicosídeos. Tem atividade contra *Pseudomonas*, embora algumas cepas já sejam resistentes ao grupo. Indicado para tratamento de infecções leves a moderadas (KERN, 2004, apud BERCHT, 2009).

Dos casos cirúrgicos, a técnica utilizada para o paciente que apresentava úlcera indolente foi a de ceratotomia em grade com colocação de lente cristalina, que além de auxiliar na cicatrização, também protege e diminui o desconforto.

No exame físico observa-se uma área opaca na córnea, localizada centralmente, que se cora com fluoresceína de um modo característico: mais intensamente verde na periferia e de forma menos intensa no centro. A terapia tradicional para úlcera refratária consiste em debridar o epitélio não aderido com uso de swab estéril para não causar defeito estromal e, em seguida realizar a ceratotomia em grade para expor o estroma saudável e promover cicatrização de forma mais rápida (FIGURA 29). É um procedimento simples e em geral, proporciona boa cicatrização com pouca formação de tecido de granulação (CARLOS, 2013).

FIGURA29 – REPRESENTAÇÃO ESQUEMÁTICA DA TÉCNICA SOBRE A ÚLCERA REFRACTÁRIA. ESTÁGIO OBRIGATÓRIO, 02 DE AGOSTO A 30 DE OUTUBRO, HOSPITAL VETERINÁRIO SÃO BERNARDO, CURITIBA - PR



FONTE: CARLOS, 2013

Outro caso menos complexo, de cílio ectópico, é o mau posicionamento do cílio na conjuntiva palpebral entrando em contato com a córnea, causando irritação e hiperemia. Silveira (2021), cita que várias raças são predispostas, incluindo o Dachshund, Bulldog Inglês, Staffordshire Bull Terrier, Lhasa Apso, Maltês, Poodle miniatura, Sheepdog ou Shih Tzu. A condição ocorre geralmente em cães jovens, acompanhada por blefaroespasma intenso e agudo e lacrimejamento.

4.8 SISTEMA RESPIRATÓRIO

Do total de nove casos acompanhados dentro do sistema respiratório, oito incluem-se na clínica médica. Dois desses casos apresentaram traqueobronquite infecciosa canina, mais conhecida como “tosse dos canis”, onde segundo Fernandes (2004), é uma doença causada por múltiplos e, às vezes, combinados agentes etiológicos, dentre os quais o principal é a *Bordetella bronchiseptica*. Os sinais clínicos são dependentes da etiologia. Para cães que se infectaram com um único agente etiológico, a doença é geralmente branda e auto-limitante. Mas, é alta a ocorrência de infecções causadas por múltiplos agentes, e conseqüentemente, o agravamento dos sinais clínicos. O tratamento e imunoprofilaxia são aconselháveis e já foram desenvolvidas vacinas para a maioria dos agentes associados à doença.

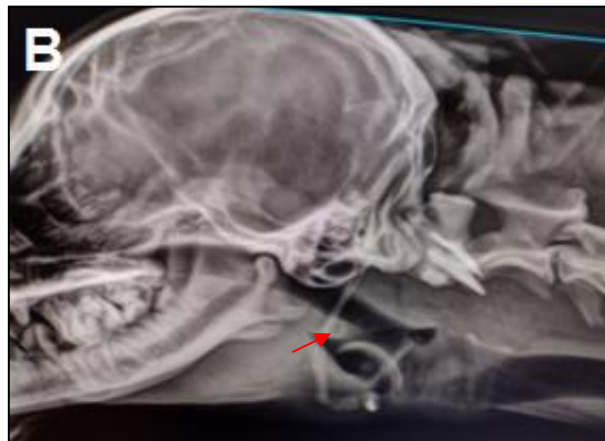A cirurgia acompanhada de trato respiratório superior é conhecida dos pacientes caninos com a síndrome braquicefálica (FIGURA 30). Segundo Jericó (2015), caracteriza-se por anormalidades anatômicas congênitas das vias

respiratórias anteriores, identificadas por alterações como estenose dos orifícios nasais, prolongamento do palato mole e hipoplasia traqueal. Estas ocorrem de maneira isolada ou combinada, a consequência dessas más formações anatômicas é a evolução para complicações de graus variados das funções das vias respiratórias.

O diagnóstico de prolongamento de palato é feito pelo exame físico e sintomas característicos como ronquidão, tosse e falta de ar. O palato mole deve apenas tocar a extremidade da epiglote ou se estender até a porção caudal ou média da tonsila, evidenciando a laringe. A correção é realizada mediante procedimento cirúrgico, devendo o animal permanecer em decúbito esternal e a cavidade oral aberta a fim de melhor evidenciar o local de acesso. No trans-operatório faz-se necessário o uso de corticóides, na tentativa de minimizar o edema na região (ROMAN, 2003).

Depois de feita a incisão e sutura do palato, Roman (2003) também acrescenta que é importante identificar o problema cedo para instituir a terapia necessária, pois pacientes com menos de dois anos apresentam melhor prognóstico do que animais acima desta idade.

FIGURA30 – RAIOS X DE PACIENTE COM PALATO MOLE ALONGADO. ESTÁGIO OBRIGATÓRIO, 02 DE AGOSTO A 30 DE OUTUBRO, HOSPITAL VETERINÁRIO SÃO BERNARDO, CURITIBA - PR



FONTE: O Autor (2021).

LEGENDA: Raio X de paciente canino com palato mole alongado antes do procedimento de estaflectomia.

4.9 NEUROLOGIA

Prolapsos do disco intervertebral ou fraturas/luxações da coluna vertebral computam a maioria das lesões de medula espinhal. Os prolapsos de disco graduais, usualmente protrusões (tipo II), podem não causar sinais uma vez que o tecido

nervoso é capaz de tolerar com pressões graduais muito melhor do que compressões agudas. As extrusões de disco, fraturas e luxações podem causar lesão à medula espinhal e aos vasos sanguíneos em razão de concussão e compressão. A concussão resulta em lesão direta (primária) à medula espinhal e também ocasiona mecanismos secundários que causam danos adicionais (DENNY, 2006).

Proporcionar tratamento para o choque e imobilizar a coluna são os objetivos iniciais de terapia clínica. Além disso, os analgésicos para a dor devem ser administrados conforme necessário. Em pacientes de casos não cirúrgicos de trauma da coluna vertebral cervical, a restrição de movimentos normalmente é indicada para pacientes deambulatórios ou sem evidência de fratura/luxação ou compressão da medula espinhal, mesmo se não deambulatório (FOSSUM, 2015).

Em todos os casos a tomografia computadorizada é mais confiável do que as radiografias e de suma importância para diagnosticar e optar pelo tratamento cirúrgico ou não. Foi acompanhado um total de sete pacientes com diferentes discopatias ou atendidos com queixa de dor cervical ou toracolombar, sendo dois deles realizados o procedimento cirúrgico de hemilaminectomia.

As lesões em medula podem ser de origem exógena, geralmente relacionada a acidentes, quedas e traumas, e as lesões endógenas que decorrem da extrusão ou protrusão do disco intervertebral, sendo fraturas patológicas, anormalidades congênitas ou de instabilidade.

Um dos pacientes, canino de três meses, chegou ao hospital com paralisia em membros pélvicos e histórico de trauma causado de origem exógena. Como a tomografia não foi autorizada, a cirurgia foi feita com o objetivo de estabilizar a lesão em coluna toracolombar, mas não sendo possível o alinhamento cirúrgico devido formação de calo ósseo entre as vértebras T11, T12 e T13.

Devido o trauma medular agudo ter ocorrido há mais de 40 dias do atendimento, as lesões primárias, que ocorrem no momento do trauma de ruptura e esmagamento de elementos neurais e vasculares, já causaram compressão e isquemia. As lesões secundárias, as quais se desenvolvem minutos ou dias após o trauma, formaram o calo ósseo. A medula espinhal pode ser lesionada de forma aguda por meio de quatro mecanismos básicos, que incluem: a interrupção anatômica, a concussão, a compressão e a isquemia neural (GONSALEZ, 2009).

O outro paciente da hemilaminectomia, também canino, três anos, foi diagnosticado com protrusão do disco intervertebral, sendo então uma lesão endógena, uma anomalia genética comum da raça condrodistróficas. Este caso será descrito abaixo como relato de caso.

5. RELATO DE CASO: DEGENERAÇÃO DO DISCO INTERVERTEBRAL EM CÃO DA RAÇA DACHSHUND

5.1 REVISÃO DE LITERATURA

Discos intervertebrais podem sofrer degeneração ou ruptura, que resultam na contusão e/ou compressão da medula espinhal. Existem duas apresentações clássicas da doença, a Hansen tipo I: extrusão de disco de acometimento clínico agudo e Hansen tipo II: protrusão de disco de progressão clínica lenta do disco intervertebral. A enfermidade pode acometer cães de todas as raças e idades, porém as raças condrodistróficas, como os Dachshund, têm de dez a 12 vezes mais risco de desenvolver a doença do que as demais raças e, até 24% deles apresentam a patologia durante a vida. Esta prevalência é superior às outras raças, o que é explicado tanto por sua conformação anatômica como pela predisposição genética específica da raça, com genes de suscetibilidade já identificados nos cromossomos 12 e 18 (CECIM, 2019).

O presente trabalho teve como objetivo relatar um caso de extrusão de disco intervertebral em cão, abordando aspectos clínicos e conduta cirúrgica de hemilaminectomia lateral de vértebra.

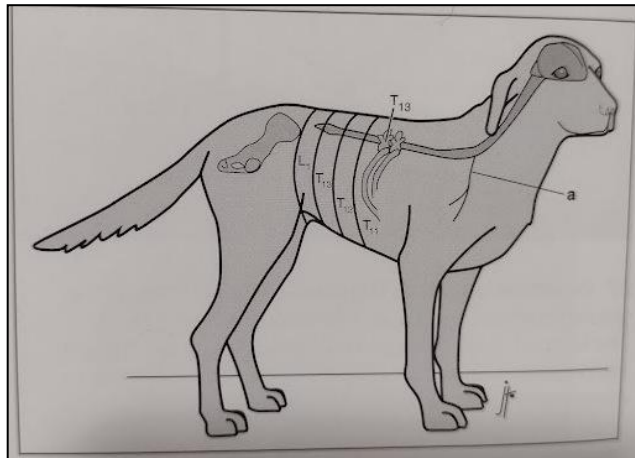
5.2 MATERIAL E MÉTODOS

Atendida no Hospital Veterinário São Bernardo, a paciente canina, fêmea, da raça Dachshund e três anos de idade chegou encaminhado para internação e relatado pelo proprietário que apresentava dor e paralisia dos membros pélvicos, sendo administrado prednisolona em outra clínica.

O caso, diagnosticado com a anamnese e exame clínico, foi confirmado com o RX e tomografia (FIGURA 32 e 33). O exame neurológico é realizado com o objetivo de determinar a localização precisa da lesão medular e da gravidade.

Sharp (2004) cita a importância de verificar o paciente na posição vertical e avaliar postura e marcha, se há propriocepção, apalpar o abdômen, os reflexos cutâneos, palpar toda coluna e sinal de dor e examinar nervo craniano.

FIGURA31 – ESQUEMA DO NERVO TORÁCICO E SUAS RAMIFICAÇÕES. ESTÁGIO OBRIGATÓRIO, 02 DE AGOSTO A 30 DE OUTUBRO, HOSPITAL VETERINÁRIO SÃO BERNARDO, CURITIBA - PR



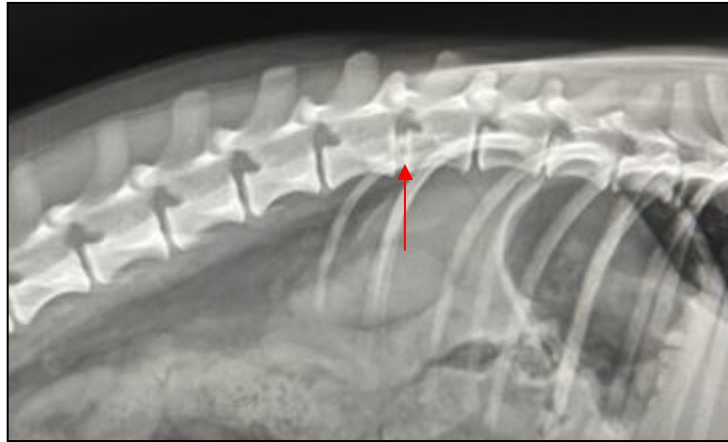
FONTE: Sharp, 2004

Como mostra na imagem acima (FIGURA 31), o reflexo do tronco cutâneo na palpação espinhal estimula a pele das costas ativa o reflexo, cujo braço eferente é o nervo torácico lateral originado dos segmentos C8 e T1 e saindo da parte caudal do plexo braquial (a). Suas ramificações são entendidas caudais às suas respectivas vértebras, conforme ilustrado (SHARP, 2004).

Os sinais podem ocorrer súbita ou gradualmente. Podem apresentar resolução com o tempo e repouso ou piorar progressivamente. A dor é um sinal comum, ocorrendo em 60-70% dos cães afetados (FITZMAURICE, 2011).

O exame clínico demonstrou um cão apático, com paralisia e ausência de percepção da dor nos membros pélvicos. A função dos membros torácicos apresentava-se normal. O reflexo patelar e de retirada estavam normais nos membros pélvicos. Os sinais clínicos e o histórico são sugestivos de DDIV. Os tumores da coluna ou medula são raros em animais tão jovens como é o caso. A hemorragia na medula e no espaço subaracnóideo pode causar dor e piora progressiva dos sinais. Sendo então sugeridos os exames de imagem para o diagnóstico final.

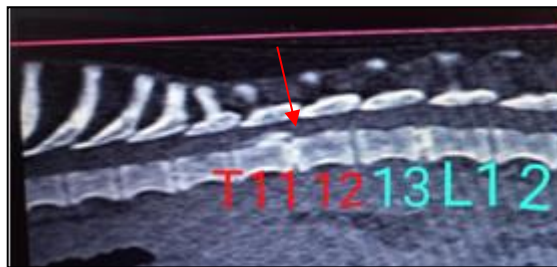FIGURA32 – IMAGEM DE RAIOS X DE COLUNA TORACO-LOMBAR. ESTÁGIO OBRIGATÓRIO, 02 DE AGOSTO A 30 DE OUTUBRO, HOSPITAL VETERINÁRIO SÃO BERNARDO, CURITIBA - PR



FONTE: O Autor (2021).

LEGENDA: Imagem de raio X da coluna toraco-lombar mostrando material calcificado entre as vértebras T11 e T12 indicado na seta.

FIGURA33 – IMAGEM DA TOMOGRAFIA DE COLUNA TORACO-LOMBAR. ESTÁGIO OBRIGATÓRIO, 02 DE AGOSTO A 30 DE OUTUBRO, HOSPITAL VETERINÁRIO SÃO BERNARDO, CURITIBA - PR



FONTE: O Autor (2021).

LEGENDA: Tomografia realizada mostra material extrusado entre as vértebras T11 e T12 indicadas na seta.

No exame radiográfico (FIGURA 32) da coluna toracolombar foi encontrado presença de material mineralizado entre as vértebras T11-T12-T13 e L1, sugestivos de discopatia. Além de uma hipoplasia do arco costal direito, na tomografia pode-se analisar melhor o material que estava sendo extrusado sentido cranial ventro-lateralmente do lado direito entre as vértebras torácicas 11 e 12 (FIGURA 33).

Um hemograma pré-cirúrgico se faz necessário para avaliação da função renal (a partir de dosagem sérica de creatinina e uréia) e avaliação da função hepática (ALT e AST) principalmente. As únicas alterações foram de aumento da FA (fosfatase alcalina) que estava em 261 UI/L (valor de referência: 10 a 92 UI/L) e discreto aumento

em glicose com 185 mg/dL (valor de referência: 60 a 120 mg/dL) e albumina com 3,8 g/dL (valor de referência: 2,6 a 3,3 g/dL).

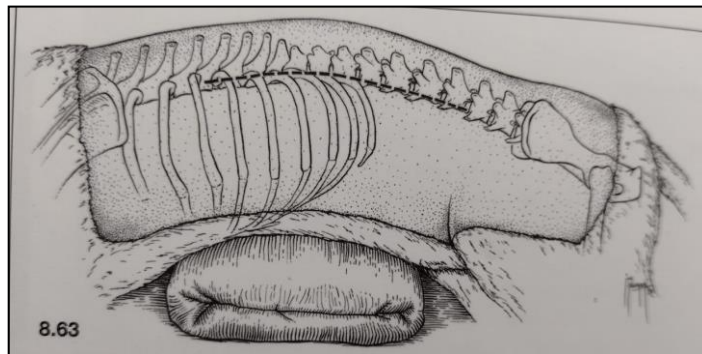
A paciente então foi mantida no internamento com Cort-trat® (SID 0,2mg), metadona (QID 0,3mg), acepram (de acordo com a necessidade, 0,025mg) e infusão contínua de fentanil, lidocaína e cetamina (FLK, a 1ml/kg).

A conduta escolhida foi a cirúrgica, sendo realizada três dias após o internamento, uma hemilaminectomia das vértebras lombares acometidas para a descompressão. Após o recomendado jejum hídrico de 8 horas e alimentar de 12 horas, a paciente que já se encontrava em infusão contínua para controle da dor, inclui na medicação pré-anestésica associada fentanil (dose 3mg/kg), lidocaína (dose 2mg/kg) e cetamina (dose 0,6mg/kg) por via intravenosa.

Após 15 minutos, realizou-se a indução anestésica com propofol (dose de 4mg/kg) e sufenta (dose 0,2mg/kg) via intravenosa. O anestesista ainda aplicou um bloqueio locorreional na periglótica com lidocaína a 2% para o paciente ser intubado. A manutenção anestésica foi feita com isoflurano e oxigênio a 100% (0,9 L/min), Magnésio (80mg/kg), Potássio (0,6mg/kg) e Sufenta (0,75mg/kg).

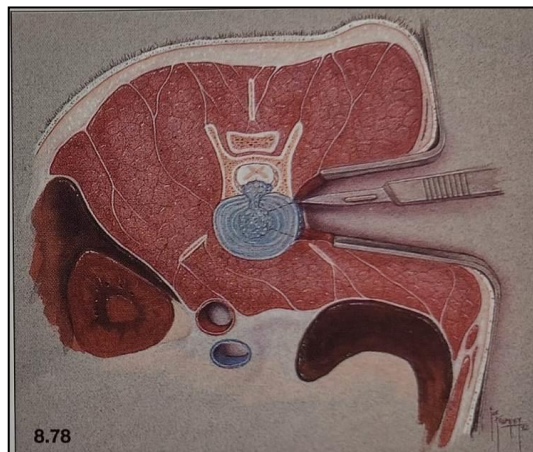
Feita a tricotomia ampla e antissepsia do local, com gluconato de clorexidina e álcool, colocado em decúbito ventral e fixado com esparadrapo para evitar mobilidade. O posicionamento é muito importante, além dos membros torácicos amarrados para frente e os membros pélvicos estendidos para trás, uma toalha enrolada também foi colocada sob o paciente, ao nível da junção toracolombar, para abrir os espaços disciais de interesse. A incisão da pele é feita ao nível dos processos transversos lombares, segundo Sharp (2004), e se estende de aproximadamente T8 a L2 para fenestração lateral (FIGURA 34).

FIGURA 34 – POSICIONAMENTO MOSTRANDO O ACESSO LATERAL PARA CIRURGIA DE HEMILAMINECTOMIA. ESTÁGIO OBRIGATÓRIO, 02 DE AGOSTO A 30 DE OUTUBRO, HOSPITAL VETERINÁRIO SÃO BERNARDO, CURITIBA - PR



FONTE: Sharp, 2004

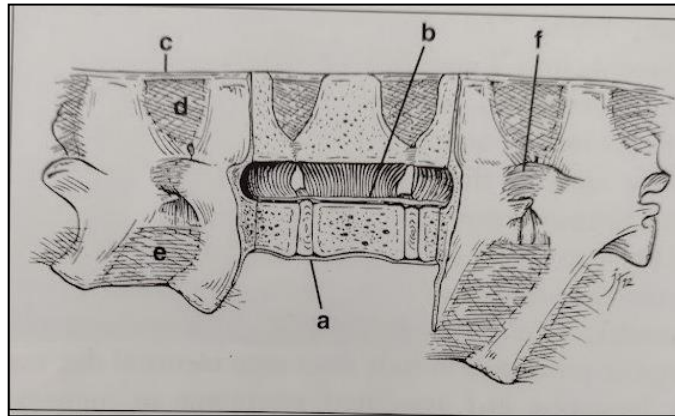
FIGURA35 – CORTE MOSTRANDO O ACESSO DORSOLATERAL QUE PASSA POR PELE, SUBCUTANEO E MUSCULAR. ESTÁGIO OBRIGATÓRIO, 02 DE AGOSTO A 30 DE OUTUBRO, HOSPITAL VETERINÁRIO SÃO BERNARDO, CURITIBA - PR



FONTE: Sharp, 2004

A hemilaminectomia foi feita com acesso dorsolateral direito (FIGURA 35) e, após a diérese de pele, subcutâneo e muscular, a lateral das vértebras T11 e T12 foram desgastadas com a broca e retiradas com uma pinça kerrison. Assim que aberto e exposto a medula (FIGURA 37), foi inserido no canal com uma sonda nº8 soro fisiológico estéril e retirado o conteúdo do núcleo pulposo do canal medular que mantinha a compressão.

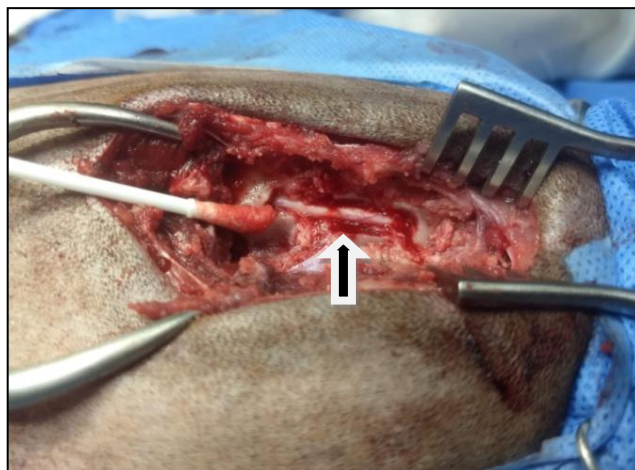
FIGURA 36– DESENHO DEMONSTRANDO OS LIGAMENTOS IMPORTANTES NO LOCAL DE INCISÃO. ESTÁGIO OBRIGATÓRIO, 02 DE AGOSTO A 30 DE OUTUBRO, HOSPITAL VETERINÁRIO SÃO BERNARDO, CURITBA - PR



FONTE: SHARP, 2004

A imagem acima (FIGURA 36) esquematiza os ligamentos próximos que são observados no transcirurgico. A porção cortada revela o ligamento longitudinal ventral fraco (a) correndo ao longo da superfície ventral dos corpos vertebrais e o ligamento longitudinal dorsal muito mais substancial (b) no assoalho do canal vertebral. Também são mostrados o ligamento supraespinhoso (c); ligamento interespinhoso (d); ligamentos intertransversais (e); e cápsula articular cobrindo os processos articulares (f) (Sharp, 2004).

FIGURA37 – TRANSCIRURGICO COM HEMILAMINECTOMIA REALIZADA. ESTÁGIO OBRIGATÓRIO, 02 DE AGOSTO A 30 DE OUTUBRO, HOSPITAL VETERINÁRIO SÃO BERNARDO, CURITBA - PR



FONTE: O Autor (2021).

LEGENDA: Hemilaminectomia realizada, na seta o canal medular exposto após a descompressão.

A manutenção anestésica foi feita com isofluorano e oxigênio a 100%, sendo utilizado bolus de sufentanil (0,75 mg/kg) e Magnésio e potássio (80 e 0,6 mg) no trans-operatório. A sutura em padrão simples contínuo e fio de vicryl para as camadas muscular e subcutâneo, e padrão simples interrompido com fio nylon para dermorrafia foram feitas e a paciente ficou no internamento para observação e controle da dor, administrando-se dipirona (0,3ml TID), ceftriaxona (0,8ml BID) e metadona (0,17ml).

Recebeu alta após três dias, sendo-lhe prescrito anti-inflamatório, antibiótico e analgésico, além do tratamento tópico de limpeza da ferida. Foi marcado retorno para acompanhamento e recomendado sessões de fisioterapia e acupuntura. Com a descompressão cirúrgica, o prognóstico tende a melhorar e esperam-se bons resultados futuros.

5.3 RESULTADOS E DISCUSSÃO

Conforme descrito por diversos autores a doença de disco intervertebral é comumente associada a raças condrodistróficas de três a sete anos de idade, esta ruptura total do anel fibroso causará a extrusão do núcleo pulposo no canal vertebral, conhecida como protrusão de Hansen tipo 1. De acordo com o caso descrito, a cirurgia de hemilaminectomia teve sucesso na descompressão da medula e é adequado associar a terapias adicionais como fisioterapia e acupuntura.

O prognóstico geral para cães das classes 1-4 é bom a excelente (85-95%), já aqueles tratados de modo conservativo podem apresentar recidiva dos sinais clínicos. As taxas de recidiva dos cães sem fenestração no momento da laminectomia variam de 5-30%. Os cães da classe 5 têm uma chance variável (10-75%) de recuperação. Em geral, o prognóstico é reservado, mas aparentemente favorável, se a cirurgia for realizada dentro de 48 h e se o animal tiver tempo suficiente para se recuperar (TILLEY, 2008).

6. CONSIDERAÇÕES FINAIS

A disciplina de estágio curricular obrigatório é fundamental para o aprendizado do acadêmico de Medicina Veterinária, sendo ele complementar ao conhecimento teórico aprendido durante o período da graduação. Além da vivência na rotina de Hospital Veterinário com casuística diversificada, o contato com proprietários foi de suma importância para preparação em situações reais e futuras no mercado de trabalho que irão exigir responsabilidade e cautela.

REFERÊNCIAS

BARROS, P. M. **Técnicas de ovariosalpingohisterectomia (OSH) em cadelas:** revisão de literatura. 2010. x, 34 f. Dissertação (mestrado) - Universidade Estadual Paulista, Faculdade de Ciências Agrárias e Veterinárias, 2010.

BERCHT, B. S. **Úlcera de córnea profunda em cães:** Monografia (Graduação) – Universidade Federal do Rio Grande do Sul, Porto Alegre, 2009.

CARLOS, R.S.A., PIMENTA, N.F.V., VELOSO, J.F., CALAZANS, A.P.F. **Ceratopatias degenerativas e distróficas em cães e gatos** – revisão de literatura: Medvep - Revista Científica de Medicina Veterinária, 2013.

CECIM, B. F. **Doença do disco intervertebral em cães da raça dachshund:** uma revisão de literatura. Iniciação Científica CESUMAR, jul./dez. 2019, v. 21, n. 2, p. 189-201

CONRADO, F. O. **Aspectos clínico-patológicos da piometra:** Monografia (Graduação) – Universidade Federal do Rio Grande do Sul, Faculdade de Veterinária, Porto Alegre, 2009

DENNY, H. R., BUTTERWORD, S. J. **Cirurgia ortopédica de cães e gatos;** [tradução João Guilherme Padilha filho e Angela Maria Mantoan Padilha] – São Paulo, Roca, 2006.

FEITOSA, F.L.F., 2014. **Semiologia veterinária:** A arte do diagnóstico. Grupo Gen- Editora Roca Ltda., São Paulo.

FERNANDES, S. C., COUTINHO, S. D. A. **Traqueobronquite infecciosa canina** - revisão. Rev Inst Ciênc Saúde: out-dez; 22(4): 279-85, 2004.

FITZMAURICE, S. **Neurologia em pequenos animais.** [tradução de Fernanda Fidelis Gonsales, et al.] Rio de Janeiro, Elsevier, 2011.

FOSSUM, T. W. **Cirurgia de pequenos animais**. Elsevier, Brasil, 2015.

GONSALEZ, P. P. B. **Lesão medular aguda e crônica em cães**: monografia de conclusão de graduação em Medicina Veterinária do Centro Universitário das faculdades Metropolitanas Unidas, São Paulo, 2009.

GOUVEIA, A. I. E. A., et al. **Doença periodontal no cão** - Trabalho de Conclusão de Curso. Universidade Técnica de Lisboa, Faculdade de Medicina Veterinária, 2009.

JERICÓ, M. M., NETO, J. P. A., KOGIKA, M. M. **Tratado de medicina interna de cães e gatos**. 1. Ed., Rio de Janeiro, 2015.

LIMA, G. C., OLIVEIRA, E. C., GONÇALVES, G. F. **Semiótica na oftalmologia em medicina veterinária**: IX Seminário de Ensino, Pesquisa e Extensão da UFFS, v. 9, n.1, 2019.

LEIGHTON, R. L. **Small animal orthopedics**. Ed Wolfe, 1993

PAULA, C. L., BOLANOS, C. D., RIBEIRO, M. G. **Botulismo em cães**: Revisão de literatura. Vet. e Zootec. 2016 mar.; 23(1): 38-48.

PEREIRA, S. A., et al. **Aspectos terapêuticos da esporotricose felina**. Acta Scientiae Veterinariae, 2009.

PINHO, R.M., MONZÓN, M.F., SIMÕES, J. **Dermatologia veterinária em animais de companhia**: (I) A pele e seus aspetos relevantes na prática clínica. Rio de Janeiro: Roca, 2015.

PIERMATTEI, D. L. **An atlas of surgical approaches to the bones and joints of the dog and cat** – 4th ed., 1993.

ROMAN, M.A.L.; HOFMANN, F.; CIOSO, M. A. **Cirurgia de palate mole alongado em cães (estafilectomia)**; Brazilian Journal of Veterinary Research and Animal Science - Capítulo 16. Faculdade de Medicina Veterinária e Zootecnia / Universidade de São Paulo, pg.161, 2003.

RHODES, K. H., ALEXANDER H. W. **Dermatologia em pequenos animais** [tradução de Small animal dermatology, Idilia Vanzellotti] - 2 ed., São Paulo, 2014.

ROSSA, L. **Necrose asséptica da cabeça do fêmur em cães**: revisão de literatura – Faculdade Federal do Rio Grande do Sul, Porto Alegre, 2018.

SANTANA FILHO, M.V. et al. **Doença de Legg-Calvé-Perthes**: Revisão bibliográfica. PUBVET, Londrina, V. 5, N. 9, Ed. 156, Art. 1052, 2011.

SANTOS, S.I.R. **Otohematoma canino**: epidemiologia e terapêutica - Dissertação de Mestrado, Universidade Técnica de Lisboa, Faculdade de Medicina Veterinária, Lisboa, 2008

SHARP, N. J. H.; WEELER, S. J. **Small animal spinal disorders**. Mosby, 2nd revised ed., 2004.

SILVEIRA, T. J. S. **Principais abordagens cirúrgicas das afecções de pálpebras e cílios de cães e gatos**: revisão bibliográfica - TCC (Graduação), UFPB/CCA, 2021.

SILVA, E.B., BABO, A.M.S., CORREA, J.M.X., LAVOR, M.S.L. **Correção de estenose uretral após uretostomia em gato**: Relato de caso. Vet. e Zootec., 2017.

TANAKA, A. S. **Principais aspectos cirúrgicos da urolitíase em cães**: Monografia (bacharelado) – Faculdade de Medicina Veterinária e Zootecnia de Botucatu, Universidade Estadual Paulista, 2009

TATARUNAS, A. C.; MATERA, J. M. **Possibilidades de tratamento da ruptura do ligamento cruzado cranial no cão**. Revista de Educação Continuada em Medicina Veterinária e Zootecnia do CRMV-SP, v. 8, n. 1, p. 26-37, 2005.

TILLEY, L. P. **Consulta veterinária em 5 minutos: espécies canina e felina** [tradução Cid Figueiredo], 3ed, Barueri – SP: Manole, 2008.

TROJAN, M. M. **Contusão pulmonar em cães e gatos**. Trabalho de conclusão de curso para Universidade Federal do Rio Grande do Sul, Porto Alegre, 2017.

VIANA, D. B.; MASSITEL, I. L.; MERLINI, N. B. **Tratamento de úlcera indolente em cão utilizando debridamento com diamond burr**. Revista de Ciência Veterinária e Saúde Pública, v. 4, p. 067-067, 2017.

VIEIRA, M. J. N. M. P. **Parvovirose canina**: tese de doutoramento em Ciências Veterinárias, Instituto de Ciências Biomédicas Abel Salazar (ICBAS) da Universidade do Porto, Vila do Conde, Portugal, 2012.

WAKI, M. F., et al. **Classificação em estágios da doença renal crônica em cães e gatos**: abordagem clínica, laboratorial e terapêutica. Ciência Rural - online, 2010, v. 40, n. 10 [Acessado 22 Novembro 2021].