

UNIVERSIDADE FEDERAL DO PARANÁ

ANDRÉ LUÍS CONDE WATANABE

EFEITOS DA ASSOCIAÇÃO DE TACROLIMUS E MICOFENOLATO MOFETIL
NA CICATRIZAÇÃO DA PAREDE ABDOMINAL DE RATOS SUBMETIDOS À
ISQUEMIA E REPERFUSÃO RENAL

CURITIBA

2016

ANDRÉ LUÍS CONDE WATANABE

EFEITOS DA ASSOCIAÇÃO DE TACROLIMUS E MICOFENOLATO MOFETIL
NA CICATRIZAÇÃO DA PAREDE ABDOMINAL DE RATOS SUBMETIDOS À
ISQUEMIA E REPERFUSÃO RENAL

Dissertação apresentada como requisito parcial para obtenção do grau de Mestre, Curso de Pós-Graduação em Clínica Cirúrgica, Setor de Ciências da Saúde, Universidade Federal do Paraná.

Orientador: Prof. Dr. Jorge Eduardo Fouto Matias

CURITIBA

2016

W324 Watanabe, André Luís Conde
Efeitos da associação de tacrolimus e micofenolato mofetil na cicatrização da parede abdominal de ratos submetidos à isquemia e reperfusão renal [recurso eletrônico] / André Luís Conde Watanabe. – Curitiba, 2016.

Dissertação (Mestrado) – Programa de Pós-Graduação em Clínica Cirúrgica. Setor de Ciências da Saúde. Universidade Federal do Paraná.

Orientador: Prof. Dr. Jorge Eduardo Fouto Matias

1. Cicatrização. 2. Parede abdominal. 3. Tacrolimo.
4. Ácido micofenólico. I. Matias, Jorge Eduardo Fouto.
II. Programa de Pós-Graduação em Clínica Cirúrgica. Setor Ciências da Saúde. Universidade Federal do Paraná. III. Título.




MINISTÉRIO DA EDUCAÇÃO
UNIVERSIDADE FEDERAL DO PARANÁ
SETOR DE CIÊNCIAS DA SAÚDE
PROGRAMA DE PÓS-GRADUAÇÃO EM CLÍNICA CIRÚRGICA
NÍVEL MESTRADO E DOUTORADO

Ata do julgamento da 431ª Dissertação de Mestrado do Programa de Pós-Graduação em Clínica Cirúrgica da Universidade Federal do Paraná, referente ao aluno **ANDRÉ LUIS CONDE WATANABE**, com o trabalho intitulado: "Efeitos da associação de tacrolimus e micofenolato mofetil na cicatrização da parede abdominal de ratos submetidos à isquemia e reperfusão renal". Área de Concentração: **Nutrição e cicatrização em cirurgia**; Linha de Pesquisa: **Cicatrização e medidas de resistência dos tecidos**; tendo como orientador o Professor Doutor **Jorge Eduardo Fouto Matias**.

Às sete horas e trinta minutos do dia treze de dezembro de dois mil e dezesseis, no auditório da CAD – sala 701 – 7º andar do prédio central do Hospital de Clínicas, reuniu-se, em sessão pública, a Banca Examinadora de Avaliação composta pelos seguintes professores doutores: José Geraldo Auerswald Calomeno, Alexandre Cavalheiro Cavalli, Benur Polônio, sendo este último o *presidente da banca*. Aberta a sessão, foi apresentada pelo Professor Doutor Jorge Eduardo Fouto Matias, Coordenador do Programa, a documentação probatória do cumprimento pelo candidato das exigências legais que lhe facultam submeter-se à avaliação da dissertação como última etapa à sua titulação no Programa. A seguir o Presidente da Banca Examinadora de Avaliação convidou o candidato a apresentar oralmente resumo de sua dissertação no prazo máximo de trinta minutos para demonstração de sua capacidade didática e para melhor conhecimento do tema por parte da audiência composta de professores, médicos, alunos, familiares e demais interessados. Seguiu-se a arguição e imediata resposta pelo candidato, sucessivamente pelos componentes da Banca Examinadora. Obedecido o tempo máximo de vinte minutos para a arguição e igual tempo para cada resposta. Terminada a etapa de arguição, reuniu-se a banca examinadora em sala reservada para atribuição das notas, dos conceitos e lavratura do Parecer Conjunto. O candidato foi considerado **APROVADO** considerando-se os parâmetros vigentes estabelecidos pelo programa e regidos pela legislação pertinente da instituição. Voltando à sala de sessão, o Senhor Presidente da Banca Examinadora leu os conceitos do Parecer Conjunto e deu por encerrada a sessão. E para que tudo conste, foi lavrada a presente Ata, que será assinada pelos seguintes membros.


José Geraldo Auerswald Calomeno


Alexandre Cavalheiro Cavalli


Benur Polônio

Aos meus pais, Luís e Rosângela,
meus exemplos de vida.

A minha querida esposa, Renata,
pelo carinho e paciência.

Aos meus filhos, Luís Felipe e
Luís Eduardo, meus grandes
amores.

AGRADECIMENTOS

Ao Prof. Dr. Jorge Eduardo Fouto Matias, Coordenador do Programa de Pós-Graduação em Clínica Cirúrgica da Universidade Federal do Paraná - UFPR e preceptor da Residência em Cirurgia do Aparelho Digestivo do HC/UFPR, orientador dessa dissertação, pelos ensinamentos, confiança e auxílio na realização deste trabalho.

Ao Prof. Dr. Luís Massaro Watanabe, Professor Adjunto da Faculdade de Medicina da Universidade de Brasília - UnB, meu pai e orientador na iniciação científica, pelo exemplo de trabalho e dedicação ao ensino.

À Dra. Isabela Conde Watanabe e Sílvia Conde Watanabe, patologistas do Laboratório Vesalius de Brasília - DF, pela valiosa análise dos exames histológicos.

Aos alunos de iniciação científica, Júlio Slongo e Gabriel Augusto Oliveira, pelo auxílio no experimento e dedicação no cuidado dos animais.

Aos meus colegas, Alexandre Cavalheiro Cavalli, Ricardo Cavalheiro Cavalli, Rafael Cavalheiro Cavalli, Marcelo Alves Aranha Júnior, Carlos Eduardo de Alcântara Castilho e Paulo Henrique Goulart Dias, pelo companheirismo e auxílio na execução do experimento.

À Universidade Federal do Paraná - UFPR, pela oportunidade de realizar a Residência em Cirurgia do Aparelho Digestivo e, agora, a Pós-Graduação em Clínica Cirúrgica.

À CAPES, pelo incentivo a pesquisa em nosso país.

À todos aqueles que contribuíram para realização desse trabalho.

RESUMO

Introdução: O uso de agentes imunossuppressores foi associado com complicações no processo de cicatrização da ferida operatória, porém estudos experimentais e clínicos têm produzidos resultados contraditórios. O efeito negativo dos agentes imunossuppressores sobre a cicatrização da ferida é amplamente aceito, porém a comprovação científica frequentemente foi inadequada ou inexistente. **Objetivo:** O objetivo do presente estudo é avaliar os efeitos da associação dos agentes imunossuppressores tacrolimus e micofenolato mofetil sobre a cicatrização da parede abdominal, com base nas análises de força de ruptura e morfológicas, em ratos submetidos à nefrectomia total unilateral e isquemia e reperfusão do rim contralateral. **Material e Método:** O estudo experimental foi realizado em 36 ratos Wistar, distribuídos aleatoriamente em três grupos com 12 animais cada. No pós-operatório imediato, quatro animais do grupo controle e três animais do grupo experimental morreram por complicações anestésicas ou operatórias. Os três grupos receberam as seguintes denominações: Grupo controle (GC) - 8 ratos que foram submetidos à operação padrão e à administração de solução de cloreto de sódio 0,9%; Grupo I (GI) - 11 animais submetidos à operação padrão e à administração de micofenolato mofetil 20 mg/Kg/dia e tacrolimus 1 mg/kg/dia; Grupo II (GII) - 10 animais submetidos à operação padrão e à administração de micofenolato mofetil 20 mg/Kg/dia e tacrolimus 0,5 mg/kg/dia. A operação padrão consistiu de nefrectomia total à direita e isquemia durante 20 minutos, seguida de reperfusão do rim esquerdo, com objetivo de reproduzir um modelo clínico de transplante renal. A solução fisiológica e a solução de micofenolato mofetil + tacrolimus foram administradas por gavagem e iniciadas no 1º dia de pós-operatório e mantida até o dia do sacrifício dos animais, no 14º dia pós-operatório. Na data do sacrifício foram retirados de cada animal um fragmento retangular da parede abdominal, contendo a cicatriz cirúrgica, para o exame macroscópico, microscópico e avaliação da resistência de ruptura. Foram dosados os níveis séricos de albumina e as taxas de tacrolimus no sangue total. **Resultados:** A distribuição dos pesos dos animais pertencentes aos grupos GC, GI e GII foi estatisticamente equivalente ($p=0,076$), assim como os níveis séricos de albumina ($p=0,132$). Não houve deiscência da parede abdominal e não houve diferença estatisticamente significativa quanto ao índice de infecção de ferida operatória ($p=0,175$) entre os três grupos de animais. Não houve diferença estatisticamente significativa nos níveis séricos de tacrolimus entre os animais dos grupos GI e GII ($p=0,069$). Os valores médios de resistência de ruptura e os achados histopatológicos das cicatrizes cirúrgicas da parede abdominal não diferiram significativamente entre o grupo controle (GC) e os dois grupos tratados (GI e GII). **Conclusão:** Concluiu-se que os esquemas de imunossupressão empregados associados ao fenômeno da isquemia-reperfusão renal não induzem fraqueza significativa da cicatriz cirúrgica da parede abdominal quando analisada por tensiometria e histomorfometria locais.

Palavras-chave: Cicatrização. Parede abdominal. Tacrolimo. Ácido Micofenólico.

ABSTRACT

Introduction: The use of immunosuppressive agents was associated with complications on wound healing, although many experimental e clinical studies have shown controversy results. **Objective:** The objective of this study was to evaluate the influence of the association of the immunosuppressive agents tacrolimus and mycophenolate mofetil on abdominal wall healing in rats submitted to unilateral total nephrectomy and ischemia and reperfusion of the contralateral kidney. **Materials and Methods:** Thirty-six Wistar rats were randomly assigned in three groups of 12 animals each. On the early postoperative period, four animals of the control group and three animals of the experimental groups died of operative and anesthetic complications. The three groups were nominated as follow: Control group (GC) - 8 rats that were submitted to the standard operation and received saline solution (NaCl 0,9%); Group I (GI) - 11 rats that were submitted to the standard operation and received mycophenolate mofetil 20 mg/Kg/day and tacrolimus 1 mg/Kg/day; Group II (GII) - 10 rats that were submitted to the standard operation and received mycophenolate mofetil 20 mg/Kg/day and tacrolimus 0,5 mg/Kg/day. The standard operation consisted of right total nephrectomy and a 20 minutes ischemia of left kidney followed by reperfusion to simulate a clinical model of renal transplantation. Both saline solution and the immunosuppressive agents were administered by gastric catheterization, starting on the first postoperative day and continuing daily until de day of death on the 14th postoperative day. On the day of their deaths, two strips of the anterior abdominal wall were collected. One strip was submitted to breaking strength measurement and the other to histological examination. The serum levels of albumin and tacrolimus were measured. **Results:** The weights ($p=0,076$) and serum albumin levels ($p=0,132$) were similar in the three groups. There were no significant diferences in wound infection rates ($p=0,175$) and none abdominal wall dehiscence was observed. Serum tacrolimus leves were similiar in GI and GII ($p=0,069$). There were no significant diferences in the breaking strength measurement and histological examination among the three groups. **Conclusion:** The combination of immunesuppressive agents used in the study associated with renal ischemia and reperfusion does not interfere in the abdominal wall healing of rats considering the breaking strength and histological analysis.

Key words: Wound healing. Abdominal wall. Tacrolimus. Mycophenolic acid.

LISTA DE FIGURAS

FIGURA 1 - ANÁLISE DA RESISTÊNCIA DE RUPTURA	43
FIGURA 2 - INFECÇÃO DA FERIDA OPERATÓRIA	45

LISTA DE TABELAS

TABELA 1 - DISTRIBUIÇÃO DOS PESOS CORPORAIS	46
TABELA 2 - NÍVEIS SÉRICOS DE ALBUMINA	47
TABELA 3 - NÍVEIS SÉRICOS DE TACROLIMUS	47
TABELA 4 - VALORES DE RESISTÊNCIA À RUPTURA	48
TABELA 5 - ACHADOS HISTOPATOLÓGICOS	50

LISTA DE ABREVIATURAS

ABTO	- Associação Brasileira de Transplantes de Órgãos
CEUA	- Comitê de Ética no Uso Animal
cm	- Centímetro
cm ²	- Centímetro quadrado
et al.	- e colaboradores
FKBP	- FK506-Binding Protein
FK506	- Tacrolimus
g	- grama
GC	- Grupo Controle
GI	- Grupo I
GII	- Grupo II
GTP	- Guanosina trifosfato
HE	- Hematoxilina-Eosina
HLA	- Antígeno Leucocitário Humano
IGF I	- Fator de Crescimento Semelhante a Insulina Tipo I
IL	- Interleucina
IMPDH	- Inosina-5'-monofosfato desidrogenase
Kg	- Kilograma
Kgf	- Kilograma-força
MMF	- Micofenolato Mofetil
µg	- Micrograma
mg	- Miligrama
MTOR	- Mammalian target of rapamycin
NaCl	- Cloreto de Sódio
p	- Nível de significância estatística
PO	- Pós-operatório
RNA	- Ácido ribonucléico
TCR	- Receptor de Células T
TGF	- Fator de Transformação do Crescimento
TNF	- Fator de Necrose Tumoral
UFPR	- Universidade Federal do Paraná
UnB	- Universidade de Brasília

LISTA DE SÍMBOLOS

=	- igual a
±	- Mais ou menos
®	- Marca registrada
<	- Menor que
>	- Maior que
%	- Porcentagem
α	- Alfa
β	- Beta
γ	- Gama

SUMÁRIO

1. INTRODUÇÃO	14
1.1 OBJETIVO	16
2. REVISÃO DA LITERATURA	18
2.1 CICATRIZAÇÃO	19
2.2 FATORES MECÂNICOS E LOCAIS QUE INTERFEREM NA CICATRIZAÇÃO.....	21
2.3 FATORES SISTÊMICOS QUE INTERFEREM NA CICATRIZAÇÃO....	27
2.4 MECANISMOS DE AÇÃO DO TACROLIMUS E MICOFENOLATO MOFETIL.....	30
2.5 EFEITOS DO TACROLIMUS E MICOFENOLATO MOFETIL NA CICATRIZAÇÃO	32
3. MÉTODOS	38
3.1 ANIMAL DE EXPERIMENTAÇÃO	38
3.2 DISTRIBUIÇÃO E LOCAÇÃO DOS ANIMAIS EM GRUPOS	38
3.3 PREPARO PRÉ-OPERATÓRIO	39
3.4 ANESTESIA	39
3.5 TÉCNICA OPERATÓRIA	40
3.6 CONTROLE PÓS-OPERATÓRIO	41
3.7 ADMINISTRAÇÃO DOS MEDICAMENTOS	41
3.8 SACRIFÍCIO DOS ANIMAIS	41
3.9 DETERMINAÇÃO DA RESISTÊNCIA DE RUPTURA	42
3.10 ESTUDO ANATOMOPATOLÓGICO	43
3.11 ANÁLISE ESTATÍSTICA	44
4. RESULTADOS	45
4.1 EVOLUÇÃO PÓS-OPERATÓRIA	45
4.2 DISTRIBUIÇÃO DO PESO CORPORAL	45
4.3 DISTRIBUIÇÃO DOS NÍVEIS SÉRICOS DE ALBUMINA	46
4.4 DISTRIBUIÇÃO DOS NÍVEIS SÉRICOS DE TACROLIMUS	47
4.5 DISTRIBUIÇÃO DOS RESULTADOS DA RESISTÊNCIA À RUPTURA.....	48
4.6 RESULTADOS DO ESTUDO ANATOMOPATOLÓGICO	49
5. DISCUSSÃO	52

6. CONCLUSÃO	66
REFERÊNCIAS	67
ANEXOS	84

1 INTRODUÇÃO

O aumento significativo do número de transplantes de órgãos tem exigido uma melhor compreensão de suas complicações precoces e tardias. No Brasil, houve um crescente aumento nos números absolutos anuais de transplantes de órgãos sólidos de 2004 até 2014, especialmente de rim e fígado, passando de 3.504 para 5.639 e de 959 para 1.755, respectivamente (Associação Brasileira de Transplante de Órgãos - ABTO, 2014). Nesse sentido, a imunossupressão representa um fator que tem vital importância no sucesso desses procedimentos.

A necessidade de drogas imunossupressoras proporcionou o desenvolvimento de vários medicamentos, cada qual com suas particularidades e também com seus efeitos adversos. Atualmente, o regime de imunossupressão padrão nos transplantes de órgãos sólidos consiste de um inibidor da calcineurina (ciclosporina ou tacrolimus), um agente antiproliferativo (azatioprina ou micofenolato mofetil) e um corticoide (WILLEMS et al., 2013). Nesse sentido, diversos estudos já demonstraram os benefícios do tacrolimus sobre a ciclosporina, com maior sobrevida do enxerto e melhor prevenção de rejeição aguda após transplante de fígado e rim (TROMPETER et al., 2002; WEBSTER et al., 2005; HADDAD et al., 2006; SILVA et al., 2014). Já o micofenolato mofetil associado com um inibidor da calcineurina, quando comparado com a azatioprina, reduziu significativamente o risco de rejeição aguda em pacientes submetidos ao transplante renal (KNIGHT et al., 2009). Portanto, o tacrolimus e o micofenolato mofetil passaram a ocupar um papel de destaque nos esquemas de imunossupressão, sendo amplamente utilizados. Desse modo, é fundamental o conhecimento dos efeitos adversos da associação de tacrolimus e micofenolato mofetil, especialmente no processo de cicatrização, já que essas medicações são iniciadas precocemente no pós-operatório.

Nos procedimentos cirúrgicos abdominais, a deiscência e hérnia da parede abdominal tem sido um fator de preocupação para os cirurgiões há vários séculos. As complicações decorrentes da deiscência da parede abdominal são comumente denominadas de hérnia incisional ou eventração. Apesar dos progressos obtidos nas técnicas cirúrgicas, no material de sutura,

nos cuidados pré e pós-operatório, a incidência de hérnia incisional um ano após laparotomia mediana variou de 4 a 20% (BUCKNALL et al., 1982; HODGSON et al., 2000; DIENER et al., 2010). A ampla variabilidade pode ser explicada pela heterogeneidade dos pacientes incluídos nos estudos, pelo procedimento cirúrgico realizado e pela duração do seguimento (CAGLIA et al., 2014). O seguimento de longo prazo foi importante na definição de uma taxa mais real sobre a incidência de hérnia incisional, com necessidade de seguimento de 4-5 anos ou mais (MUDGE e HUGHES, 1985; VARDANIAN et al., 2006). Fink et al. (2014) demonstraram que a taxa de hérnia incisional aumentou significativamente de 12,6% em um ano para 22,4% em 3 anos após laparotomia mediana, reforçando a necessidade do acompanhamento prolongado. Por conseguinte, a hérnia incisional continua sendo uma das complicações mais frequentes das intervenções cirúrgicas abdominais, representando uma fonte importante de morbidez pós-operatória (KEILL et al., 1973; POOLE, 1985; MAKELA et al., 1995), com altas taxas de reoperações (FLUM et al., 2003) e impacto significativo sobre a qualidade de vida.

Os distúrbios de cicatrização da ferida operatória foram observados em 4 a 50% dos transplantados renais, sob diferentes regimes de agentes imunossupressores (DEAN et al., 2004; GRIM et al., 2006; WSZOLA et al., 2013). Os agentes imunossupressores foram responsabilizados pelas complicações da ferida operatória, porém como os pacientes foram submetidos aos regimes com múltiplas drogas, tornou-se impraticável atribuir os efeitos adversos a apenas um componente.

Em pacientes submetidos a transplante hepático, a hérnia incisional é uma complicação frequente, com incidência variando de 4,6% a 34% (GOMEZ et al., 2001; JANSSEN et al., 2002; SHI et al., 2003; PIAZZESE et al., 2004; VARDANIAN et al., 2006; TOSO et al., 2007). Fikatas et al. (2013) verificaram 77 pacientes (9,5%) com hérnia incisional em 810 transplantes de fígado. Ao comparar os 77 pacientes com hérnia incisional com os 733 restantes que não desenvolveram hérnia, os autores verificaram que a idade avançada, o índice de massa corporal e as relaparotomias eram fatores de risco independentes para hérnia incisional em uma análise multivariada. O diabetes mellitus preexistente e a imunossupressão com micofenolato mofetil apresentaram significância estatística apenas em uma análise univariada. Os dois grupos não

apresentaram diferenças estatísticas com relação ao sexo, doença hepática subjacente, classificação de Child-Pugh, escore Meld e insuficiência renal pré-operatória. Esses autores concluíram que os fatores de risco para o desenvolvimento de hérnia incisional em pacientes submetidos ao transplante hepático não foram diferentes aos de pacientes com cirurgia abdominal por outras razões.

Doses elevadas de imunossupressores são essenciais no período pós-operatório dos transplantes de órgãos sólidos, sendo administradas precocemente para prevenção de rejeição aguda. No entanto, esses agentes podem inibir a resposta imune que possui um papel fundamental na fase inflamatória e celular da cicatrização, com aumento no risco de deiscência e hérnia incisional. Além disso, os imunossupressores foram associados à predisposição para complicações infecciosas no sítio cirúrgico, as quais podem elevar ainda mais o risco de deiscência (SHI et al., 2003; PIAZZESE et al., 2004).

O uso de agentes imunossupressores foi associado com complicações no processo de cicatrização da ferida operatória, porém estudos experimentais e clínicos têm produzidos resultados contraditórios. O efeito negativo dos agentes imunossupressores sobre a cicatrização da ferida é amplamente aceito, mas a comprovação científica frequentemente foi inadequada ou inexistente. Fikatas et al. (2013) relataram que ainda não há compreensão do efeito dos imunossupressores no desenvolvimento da hérnia incisional, o que requer elucidação adicional por estudos complementares.

Além disso, estudos experimentais sobre este tema, apesar de simularem esquemas imunossupressores reais, têm negligenciado em suas metodologias os potenciais efeitos deletérios sistêmicos adicionais sobre o fenômeno de cicatrização advindos da frágil função inicial dos enxertos de órgãos sólidos no período pós-transplante precoce.

1.1 OBJETIVO

O objetivo do presente estudo é avaliar os possíveis efeitos da associação dos agentes imunossupressores tacrolimus e micofenolato mofetil sobre a cicatrização da parede abdominal, com base nas análises de força de

ruptura e morfológicas, em ratos submetidos à nefrectomia total unilateral e isquemia e reperfusão do rim contralateral.

2 REVISÃO DA LITERATURA

Apesar da considerável redução das complicações pós-operatórias resultantes dos avanços nas técnicas cirúrgicas e nos agentes imunossupressores, as complicações da ferida operatória foram provavelmente as complicações cirúrgicas mais frequentes após transplante renal e hepático, resultando em prolongadas hospitalizações, readmissões, reoperações e, conseqüentemente, em aumento dos custos (JOHNSON et al., 1999; HUMAR et al., 2001; MEHRABI et al., 2006). Diversos fatores de risco foram identificados no esforço de reduzir a incidência de deiscência de parede abdominal e hérnia incisional, assim como vários estudos foram realizados para determinar qual a abordagem operatória e as técnicas de fechamento da aponeurose que poderiam resultar em melhores resultados.

Numerosos fatores adversos podem influenciar na cicatrização da parede abdominal, tais como os processos mórbidos vinculados aos pacientes, os efeitos técnicos relacionados ao cirurgião, as características dos métodos específicos de fechamento, as propriedades do material de sutura, o uso de medicamentos sistêmicos, e os fatores mecânicos e infecciosos decorrentes das complicações pós-operatórias, que podem predispor ao risco de deiscência e hérnia incisional (POLLACK, 1982; RIOU et al., 1992; POOLE, 1985, RUCINSKI et al., 2001). No entanto, os pacientes que desenvolveram defeitos na cicatrização da parede abdominal geralmente apresentaram uma variedade de fatores de riscos coexistentes, o que de fato indicou que o processo de formação dos defeitos da parede abdominal é multifatorial. Riou et al. (1992) verificaram que 30% dos pacientes com pelo menos cinco fatores de risco significativos desenvolveram deiscência de ferida operatória, enquanto nos pacientes que tinham mais do que oito fatores de risco, a deiscência foi observada todos os casos. A deiscência não foi observada em pacientes com menos de quatro fatores de risco significativos. Com base em uma análise multivariada, os fatores de risco independentes estatisticamente significativos incluíram idade superior a 65 anos, infecção de ferida operatória, doença pulmonar crônica, instabilidade hemodinâmica, ostomias na ferida operatória, cirurgia de urgência, infecção sistêmica, hipoproteinemia, obesidade, uremia, desnutrição, doenças malignas, ascite, uso de esteroides e anemia. Makela et.

al. (1995) reportaram também que pacientes com cinco fatores de risco significativos tinham 89% de deiscência de ferida operatória, enquanto essa complicação foi observada em apenas 29% dos casos com dois fatores de risco.

2.1 CICATRIZAÇÃO

Nas últimas décadas, os avanços em biologia molecular e celular propiciaram uma maior compreensão do processo de cicatrização de feridas. Quando os tecidos são lesados, os fenômenos relacionados com a cicatrização das feridas foram definidos por Schilling (1976), em termos conceituais, em três fases: inflamação, fibroplasia e maturação.

A primeira fase é a inflamação, que consiste nos processos de vasoconstrição para controle da hemorragia com base na resposta hemostática, desencadeada quando fatores circulantes entram em contato com o colágeno e outros fatores teciduais; e de vasodilatação, com aumento da permeabilidade vascular para permitir que outros fatores responsáveis pela cicatrização sejam transferidos para o local da ferida. A lesão vascular propicia a ativação das plaquetas e exposição de elementos do sangue ao componente crítico extravascular, o fator tecidual, com subsequente ativação do processo da coagulação (JENNY e MANN, 1998; FRANCO, 2001). As plaquetas que têm papel crucial na iniciação do processo de cicatrização são consideradas também uma fonte rica de fatores de crescimento. O tromboxane causa agregação das plaquetas e vasoconstrição. Os macrófagos são células essenciais no controle e na regulação do processo de reparo tecidual, por meio da produção de fatores de crescimento, além de importante papel no debridamento da ferida, pela fagocitose dos tecidos necróticos e remoção de corpos estranhos e de células mortas. Os fatores de crescimento são polipeptídios que controlam o crescimento, a diferenciação e o metabolismo das células (HUNT e LA VAN, 1989). Apesar do papel incerto em seres humanos, foram bem documentados “in vitro” que os fatores de crescimento estimulam a proliferação celular, a quimiotaxia, a angiogênese, a expressão proteica e a síntese de enzimas (STEED, 1997). Foi demonstrado que a eliminação dos macrófagos do local da ferida, por antimacróforo sérico

específico, pode inibir o seu reparo e a subsequente resistência da ferida pode ser comprometida (LEIBOVICH e ROSS, 1975).

A segunda fase é a fibroplasia, que se inicia quando o número de macrófagos e fibroblastos aumenta na ferida, o que resulta no processo de formação da matriz extracelular, incluindo a síntese de colágeno. Os fibroblastos migram e proliferam principalmente em resposta aos fatores de crescimento e substâncias químicas que influenciam no recrutamento e na migração de células. A extensão do processo de fibroplasia é proporcional a tensão de oxigênio tecidual. Sob influência dos fatores de crescimento e da concentração de lactato, os fibroblastos passam a sintetizar colágeno. O colágeno é uma proteína rica em glicina e prolina, secretada pelos fibroblastos, que tem um papel fundamental no processo de cicatrização da ferida. A hidroxilação permite que os peptídios do colágeno se agreguem em estruturas helicoidais triplas que conferem a resistência tecidual, quando essas unidades se condensam dentro das fibras colágenas. A resistência da ferida, que resulta da deposição do colágeno, depende criticamente da perfusão e tensão de oxigênio tecidual. A lesão da barreira da pele também requer que a ferida tenha a capacidade de remover corpos estranhos e resistir à infecção. A resistência ao processo infeccioso também é altamente dependente da tensão de oxigênio tecidual para a produção de radicais oxidantes (HOPF e HUNT, 1997). Todos esses passos são influenciados pela nutrição, que é outro fator fundamental no reparo e na remodelagem tecidual. A depleção nutricional foi correlacionada com complicações da ferida operatória (HAYDOCK e HILL, 1986), sendo essencial um suprimento suficiente de precursores, co-fatores e energia para a condução do processo de reparação tecidual. Nessa fase, começa igualmente o processo de angiogênese que se inicia pela migração e proliferação de células endoteliais, com formação de uma rede de capilares na área da lesão tecidual.

A terceira fase é a maturação, também denominado de remodelagem, em que ocorre o processo de progressiva organização e maturação dos tecidos, com aumento da resistência da ferida. Nessa fase, há a redução da migração celular e a permissão da ação de diferenciação celular. Os fatores envolvidos no processo de remodelagem incluem a hialuronidase, os ativadores do plasminogênio, a colagenase e a elastase. Nesse processo de

maturação, a colagenase, secretada por mastócitos, fibroblastos, células epiteliais e leucócitos, atua na degradação do colágeno, enquanto a plasmina age na quebra da fibrina.

Diversos fatores de risco, mecânicos e sistêmicos, alteram o processo de cicatrização por interferência no mecanismo fisiológico. Para os cirurgiões, a compreensão dos mecanismos fisiológicos que controlam o processo de cicatrização das feridas e dos fatores etiológicos da hérnia incisional é fundamental para o desenvolvimento da prática cirúrgica e de estratégias preventivas (WITTE e BARBUL, 1997). As modalidades terapêuticas deveriam focalizar sobre as intervenções e agentes imunossupressores com maior eficácia e custo-benefício, para facilitar e melhorar o processo de cicatrização em pacientes submetidos aos transplantes de órgãos (MEHRABI et al., 2006). A resistência e a integridade da ferida operatória são determinados pelo equilíbrio entre a quantidade e a qualidade do colágeno sintetizado e depositado, e o processo de degradação do colágeno pré-formado durante o período logo após a lesão (UENO et al., 2006; EHRLICH e HUNT, 2012).

A dificuldade na cicatrização da ferida operatória causa diversos processos mórbidos, incluindo a separação da camada músculo-aponeurótica da parede abdominal, resultando no desenvolvimento da deiscência da ferida operatória ou da hérnia incisional. A deiscência da ferida operatória, em especial, ocorreu em 0,2 a 3% das laparotomias e estava associada com alta mortalidade que variou entre 9 e 44% (IRVIN et al., 1977; POOLE, 1985; RIOU et al., 1992; CARLSON, 1997).

2.2 FATORES MECÂNICOS E LOCAIS QUE INTERFEREM NA CICATRIZAÇÃO

Nas últimas décadas, apesar dos avanços progressivos sobre os cuidados clínicos e técnicos perioperatórios, a deiscência de parede e a hérnia incisional após uma cirurgia abdominal são complicações pós-operatórias que continuaram a desafiar os cirurgiões, visto que, na maioria dos casos, necessitam de intervenção cirúrgica na mesma internação ou em internações posteriores. Esses pacientes estão associados com considerável morbidade, mortalidade, prolongamento da permanência hospitalar e aumento dos custos

hospitalares (POOLE, 1985; RIOU et al., 1992; MAKELA et al., 1995). Quando submetidos aos procedimentos cirúrgicos de reparação, apresentam ainda altos índices de recidiva e mortalidade (GISLASON et al., 1999; BURGER et al., 2004; PIAZZESE et al., 2004). Embora o fechamento da parede abdominal seja um procedimento de rotina, diversos fatores mecânicos interferem no processo de cicatrização das incisões abdominais.

Na deiscência da ferida abdominal (eventração ou evisceração), em particular, as causas agudas mais comuns do insucesso do reparo da ferida incluem a fragilidade do material de sutura, a soltura da ligadura, as suturas frouxas, o excessivo intervalo entre as ligaduras e o dilaceramento da fáscia pela sutura, sendo esta última considerada a causa mais frequente (ALEXANDER e PRUDDEN, 1966; NIGGEBRUGGE et al., 1995; SANDERS e DICLEMENTI, 1977; SANDERS et al., 1977). Sugeriu-se que a causa predominante da ruptura da fáscia, como etiologia mais comum de deiscência, foi decorrente da pouca quantidade de tecido incluído na sutura. Alguns autores advogaram a inclusão de uma ampla quantidade de tecido da borda da ferida operatória, acima de 2 cm, para a redução do risco de deiscência e hérnia (MARTYAK e CURTIS, 1976; ISRAELSSON e JONSSON, 1993; ISRAELSSON et al., 1996).

Um dos fatores mecânicos que interfere no processo de cicatrização é o tipo de fechamento da parede abdominal (KEILL et al., 1973; RIOU et al., 1992; MAKELA et al., 1995; NIGGEBRUGGE et al., 1995; HODGSON et al., 2000; RUCINSKI et al., 2001; DEAN et al., 2004). Vários autores recomendaram que o fechamento em massa do plano músculo-aponeurótico, com inclusão ou exclusão do peritônio, foi mais adequado e apresentou menor risco de complicações do que o fechamento por planos anatômicos (MARTYAK e CURTIS, 1976; ELLIS e HEDDLE, 1977; WADSTROM e GERDIN, 1990; SEID et al., 1995; TOGNINI e GOLDENBERG, 1998). A superioridade da técnica de fechamento contínuo em massa em comparação com o fechamento por planos anatômicos foi constatada também por outros autores, que consideraram o procedimento seguro, expediente, melhor custo-benefício, além de apresentar menores índices de infecção e de deiscência de ferida da parede abdominal (GALLUP et al., 1989; TRIMBOS et al. 1992; CARSON, 1997). As suturas com ligaduras fortemente apertadas também foram consideradas

causa de necrose tecidual e acentuada redução da resistência de ruptura da ferida operatória (NELSON e DENNIS, 1951).

Outro fator mecânico que interfere no processo de cicatrização é o tipo de material usado na síntese da parede abdominal. Foi demonstrado que o material de sutura modificou desfavoravelmente as condições locais da ferida operatória, elevando o risco de processo infeccioso (JAMES e MACLEOD, 1961). Vários autores obtiveram menores taxas de deiscência, tais como eventração ou hérnia incisional, com o uso de fios monofilamentares não-absorvíveis (polipropileno e nylon), quando comparado com a utilização de fios absorvíveis (MARTYAK e CURTIS, 1976; KRUKOWSKI et al., 1987; DIENER et al., 2010). Foram observados que os fios monofilamentares não-absorvíveis e os fios monofilamentares absorvíveis de longa duração mantiveram a resistência de ruptura e causaram menor índice de complicações no fechamento de laparotomias (BUCKNALL e ELLIS, 1981; RAY et al., 1981; KON et al., 1984; POOLE, 1985; RUCINSKI et al., 2001; DIENER et al., 2010). O fechamento da parede abdominal com fio de sutura monofilamentar com reabsorção retardada (poligliconato, polidioxanona) foi considerado seguro, expediente e ter a vantagem da eventual absorção do material, evitando as complicações decorrentes da permanência indefinida das suturas não-absorvíveis (FAGNIEZ et al., 1985; KRUKOWSKI et al., 1987; GALLUP et al., 1990). Em estudo de revisão sistemática e meta-análise, Diener et al. (2010) evidenciaram taxas de hérnia incisional significativamente menores com material de sutura de absorção retardada em comparação aos fios de sutura rapidamente absorvíveis.

Por outro lado, diversos autores não observaram diferenças nas taxas de deiscência entre suturas com fios absorvíveis e não-absorvíveis em ensaios clínicos randomizados (CAMERON et al., 1980; KRUKOWSKI et al., 1987; WISSING et al., 1987; CARLSON e CONDON, 1995). A escolha do material de sutura parece que não foi um fator relevante, mas tornou-se prudente recomendar o uso de material monofilamentar não-absorvível em paciente com múltiplos fatores de risco para deiscência da ferida abdominal (CARLSON, 1997).

Em estudos prospectivos e randomizados e em pesquisas de meta-análise, demonstrou-se que a sutura contínua foi significativamente mais

efetiva em relação ao surgimento de deiscência e formação de hérnia da parede abdominal em relação a sutura interrompida. Concluiu-se que a sutura contínua abreviava o tempo de realização da sutura, melhorava a relação de custo-efetividade, com menor quantidade necessária de material de sutura e superioridade na vigência de potencial infecção da ferida operatória (BUCKNALL, 1981; TRIMBOS et al., 1993; DIENER et al., 2010). Em estudos em animais de experimentação, foram observados que a sutura contínua foi superior quando comparada com a sutura interrompida, em relação a resistência de ruptura da ferida e ao menor tempo gasto para o fechamento (POOLE et al., 1984; FAGNIEZ et al., 1985; SEID et al., 1995). Foi também sugerida que a sutura contínua, ao permitir uma distribuição igualitária da tensão sobre todo o trajeto da linha de sutura, reduziria o risco de deiscência da parede abdominal. A tensão foi considerada um fator de risco no processo de cicatrização fascial. O consenso clínico foi que a tensão na linha de sutura deveria aproximar as bordas da ferida, mas sem causar estrangulamento tecidual (CARLSON, 1997).

Resultados divergentes entre a sutura contínua e a sutura com pontos separados no fechamento da parede abdominal foram também observados. Em estudos experimentais, o emprego de sutura com pontos separados foi significativamente mais seguro do que a sutura contínua, quando os parâmetros avaliados foram resistência de ruptura e/ou resposta inflamatória (LARSEN e ULIN, 1970). Em estudos clínicos e experimentais, inclusive prospectivos e randomizados, diversos autores não encontraram diferenças significativas nas taxas de complicações do fechamento da parede abdominal, tais como deiscência e hérnia incisional, quando foi comparado a sutura contínua com a sutura interrompida (KAPUR et al., 1979; RICHARDS et al., 1983; MCNEILL e SURGEMAN, 1986; SAHLIN et al., 1993; NIGGEBRUGGE et al., 1995).

Em relação a perícia técnica dos cirurgiões no fechamento da parede abdominal, Keill et al. (1973) constataram que os resultados foram estatisticamente equivalentes quanto à ocorrência de deiscência da ferida cirúrgica, mediante um estudo retrospectivo entre cirurgiões experientes e com pouca experiência. Por outro lado, Gislason et al. (1999) concluíram que o risco de infecção está relacionado com a habilidade técnica do cirurgião, sendo

considerada fator de risco para o desenvolvimento de complicações de ferida operatória após análise de 599 pacientes submetidos a operações abdominais. A técnica cirúrgica foi considerada como o fator determinante na etiologia da hérnia incisional, e que o simples ajuste da técnica pelo cirurgião, com base na quantidade de tecido da borda aponeurótica incluído na sutura e no intervalo entre os pontos, pode melhorar os resultados operatórios tardios (ISRAELSSON e JONSSON, 1996; ISRAELSSON, 1998). Em contraste, em estudo clínico prospectivo, Irvin et al. (1978) constatou que as feridas abdominais fechadas por cirurgias em treinamento estavam vinculadas com altos índices de deiscência e de hérnias incisionais (13,2%) comparadas aos cirurgias com experiência (4,3%). Todavia, a incidência de hérnia incisional continua alta até com cirurgias experientes utilizando-se de técnica apropriada. Carlson (1997) recomendou que quando o cirurgião se depara com a deiscência da parede abdominal, deve-se refletir mais como um problema resultante da técnica inadequada do que consequente aos fatores de riscos presentes no paciente. Essa reflexão teria como objetivo a mudança do comportamento técnico do cirurgião, em termos de melhorar as próprias habilidades técnicas, e não atribuir as complicações como decorrentes somente das condições mórbidas presentes no paciente. A técnica cirúrgica cuidadosa, com manuseio delicado dos tecidos, hemostasia adequada e maior experiência do cirurgião, é fundamental para a otimização da cicatrização da ferida operatória (MEHRABI et al., 2006; UENO et al., 2006).

Outro fator altamente significativo na patogênese da deiscência e da hérnia incisional foi a infecção de ferida operatória (KEILL et al., 1973; IRVIN et al., 1977; RIOU et al., 1992; GISLASON et al., 1995), que também aumentou substancialmente o risco de morte em pacientes submetidos ao transplante de órgãos e à imunossupressão (SCHWEIZER et al., 1973; HADLEY et al., 1995; GRIM et al., 2006). Os fatores que estavam mais frequentemente associados com a infecção de ferida operatória foram a obesidade, definida como índice de massa corporal acima de 30 kg/m², e as doenças malignas (IRVIN et al., 1977; MERION et al., 1991; HUMAR et al., 2001; GRIM et al., 2006). É claramente conhecido que uma menor quantidade de bactérias foi necessária para produzir a infecção de ferida operatória quando na presença do fio de sutura (JAMES e MACLEOD, 1961). Possivelmente, os fios de sutura multifilamentares

apresenta desvantagem em comparação com os fios monofilamentares. Pareceu razoável supor que as bactérias poderiam adentrar na rede de filamentos e ficar protegidos contra o mecanismo de defesa do organismo e promover inflamação prolongada (OSTERBERG e BLOMSTEDT, 1979). Ao reter bactérias, os fios de sutura multifilamentares poderiam dificultar a remoção dessas bactérias pelos leucócitos polimorfonucleares, fase fundamental no processo de cicatrização, aumentando o risco de infecção e, assim, de deiscência da ferida operatória. Desse modo, os fios monofilamentares não-absorvíveis, além de inertes e não irritantes para o tecido, foram considerados o mais próximo do ideal, porque mantém a resistência suficiente para assegurar a aproximação da aponeurose da parede abdominal, até mesmo se a cicatrização for retardada pela infecção da ferida (BUCKNALL, 1981).

Outro fator relacionado significativamente com a infecção de ferida operatória foi o uso de agentes imunossupressores, particularmente o regime baseado no micofenolato mofetil, inclusive com a maior prevalência de infecções graves por agentes oportunistas (HUMAR et al., 2001; MEIER-KRIESCHE et al., 1999; SARMIENTO et al., 2000).

Jonson et al. (1991) afirmaram que o processo de cicatrização das feridas depende do suprimento de oxigênio disponível nos tecidos, pela demonstração que a deposição de colágeno foi significativamente e diretamente proporcional a tensão de oxigênio tecidual e as medidas de perfusão sanguínea. A perfusão tecidual é fundamental no processo de cicatrização das feridas, para ativação do sistema de coagulação, de plaquetas, de transporte de substâncias mediadoras e de células, tais como linfócitos, macrófagos e fibroblastos (CARRICO et al., 1984). O aporte adequado de oxigênio é essencial para as etapas do processo de cicatrização, tais como inflamação, angiogênese, epitelização e deposição de matriz extracelular. Feridas cirúrgicas isquêmicas foram associadas com maior dificuldade no processo de cicatrização (HUNT et al., 1969). Por isso, Thornton e Barbul (1997) recomendaram que o cirurgião deveria ter a responsabilidade de conhecer profundamente todos os fatores pré-operatórios, intraoperatórios e pós-operatórios que podem comprometer o processo de cicatrização da ferida, para reduzir o risco de complicações e de uma nova intervenção cirúrgica.

O processo de cicatrização pode ser estimulado e a infecção da ferida operatória prevenida mediante procedimentos de correção ou estabilização dos processos mórbidos no pré-operatório. No intra-operatório, a técnica cirúrgica adequada, o uso de antibióticos profiláticos quando indicados e a prevenção da vasoconstrição são fundamentais nesse sentido. Já no pós-operatório, o foco inclui a prevenção da vasoconstrição por meio do alívio da dor, do aquecimento e da reposição volêmica apropriada, associada com a manutenção do estado nutricional e controle da glicemia (HUNT e HOPF, 1997).

Para prevenir a ruptura da fáscia e a deiscência da ferida, recomenda-se entre os cuidados mais relevantes no fechamento da parede abdominal, que a sutura deva ser contínua em massa com material com resistência prolongada e absorção retardada, com ampla inclusão da borda tecidual de pelo menos 2 cm de largura, com curto intervalo entre os pontos da sutura de cerca de 1 cm e com tensão na linha de sutura sem causar o estrangulamento dos tecidos.

2.3 FATORES SISTÊMICOS QUE INTERFEREM NA CICATRIZAÇÃO

Diversos sistemas de escore, baseados em fatores de risco significativos determinados por análises univariada ou multivariada, tem sido propostos com a finalidade de prever os pacientes com eventual risco de desenvolver complicações no processo de cicatrização da ferida operatória após cirurgia abdominal (GOODENOUGH et al, 2015). O sistema de escore deveria ser simples e facilmente aplicável no cenário clínico. As condutas cirúrgicas poderiam ser planejadas ou modificadas com base na identificação dos pacientes com alto risco, tal como considerar o reforço adicional da ferida operatória pelo uso profilático de malha sintética, biológica ou bioabsorvível (BEVIS et al., 2010; LLAGUNA et al., 2011; COCCOLINI et al., 2013); ou pela utilização de suturas de retenção (IRVIN et al., 1977), para prevenir a deiscência ou hérnia incisional, evitar procedimentos cirúrgicos futuros e reduzir a hospitalização e os custos hospitalares (GILI-ORTIZ et al., 2015).

Em estudos de caso controle, Riou et al. (1992) e Makela et al. (1995) delinearam os fatores de risco significativos incluindo idade acima de 65 anos, doença pulmonar crônica, instabilidade hemodinâmica, ostomias na incisão operatória, cirurgia de urgência, infecção sistêmica, hipoproteinemia,

obesidade, uremia, desnutrição, doenças malignas, ascite, uso de esteroides e hipertensão. Além de complicações pós-operatórias, tais como infecção de ferida, íleo paralítico prolongado, tosse, vômitos e retenção urinária, que também foram fatores de risco significativos para deiscência da parede abdominal.

Em relação a faixa etária, outros autores encontraram que a idade a partir dos 50 anos já representava maior risco de deiscência, em comparação com paciente jovens (KEILL et al., 1973; NIGGEBRUGGE et al., 1995). Todavia, a presença frequente de doenças sistêmicas nos pacientes idosos dificultou a avaliação da idade avançada como fator de risco isolado de deiscência. Em ratos idosos, no quarto e no sétimo dia pós-operatório, a resistência de ruptura da ferida cirúrgica abdominal foi significativamente menor do que em ratos jovens (PETERSEN et al., 1995). A alta incidência de hérnia incisional em pacientes idosos foi geralmente atribuído a diversos fatores de risco, resultante, portanto, de um processo multifatorial (BEVIS et al., 2010; CAGLIA et al., 2014).

A maioria dos estudos que avalia o papel do índice de massa corporal na incidência de complicações de ferida operatória demonstrou que a obesidade, especialmente o índice de massa corporal acima de 30 kg/m², apresenta uma forte interferência na cicatrização de ferida (SAWYER et al., 1999; HUMAR et al., 2001; FLECHNER et al., 2003; MEHRABI et al., 2006).

O risco elevado de deiscência de parede abdominal em pacientes com uremia foi considerado indefinido. Entretanto, diversos autores observaram aumento na incidência de deiscência de ferida operatória em pacientes com uremia (BLUEMLE et al., 1959; STEIN e WIERSUM, 1959; KYRIAKIDES et al., 1975; RIOU et al., 1992). Essa complicação também foi verificada em estudos experimentais (NAYMAN, 1966). Kursh et al. (1977) constataram que ratos com uremia tinham significativa redução na resistência de ruptura em comparação com os animais do grupo controle. Todavia, os ratos com uremia tinham significativa perda do peso corporal em relação aos controles, indicando que a perda da resistência da ferida poderia estar mais correlacionada com o grau de desnutrição do que com os níveis de uremia. Outros autores não evidenciaram efeito prejudicial estatisticamente significativo da uremia sobre a cicatrização da parede abdominal (SHINDO e KOSAKI, 1982).

A hipertensão arterial sistêmica é um conhecido fator de risco para doença macro e microvascular. Essas alterações microvasculares podem representar um risco adicional ao processo de cicatrização, decorrente da perfusão e oxigenação tecidual inadequadas. No entanto, em estudo experimental utilizando ratos espontaneamente hipertensos, não foi observada diferença estatisticamente significativa nos níveis de hidroxiprolina tecidual e na força de ruptura da cicatriz da parede abdominal em comparação ao grupo tratado com enalapril e ao grupo controle não hipertenso (TOSTES et al., 2007).

Diversas medicações de ação sistêmica têm sido objeto de estudos experimentais para avaliar seus potenciais efeitos sobre o processo de cicatrização. Nesse sentido, destacam-se os antiinflamatórios não hormonais, que são frequentemente utilizados no período pós-operatório para controle da dor. Entretanto, uma das preocupações do uso dos antiinflamatórios não hormonais no perioperatório é o risco de retardar o processo de cicatrização, devido às alterações na resposta inflamatória (POLLACK, 1982). Minossi et al. (2001) utilizaram a força de ruptura, o exame histopatológico e a relação hidroxiprolina/proteína tecidual como parâmetros para avaliar os efeitos do diclofenaco sódico sobre a cicatrização da parede abdominal de ratos. Os animais do grupo tratado apresentaram retardo do processo cicatricial em relação aos seus controles, caracterizado por uma menor fibrogênese, menor densidade de fibras colágenas, além de um número maior de complicações, como microabscessos, em torno dos fios de sutura. No entanto, Tognini et al. (2000) observaram que o meloxicam, um antiinflamatório não hormonal inibidor levemente seletivo da ciclooxigenase 2, não produz alterações biomecânicas e morfológicas na cicatrização da parede abdominal de ratos. Em estudo prévio, esse autor avaliou o efeito do tenoxicam, um antiinflamatório não hormonal do grupo oxicam, inibidor não seletivo da ciclooxigenase, sobre a cicatrização da parede abdominal de ratos sacrificados no 7° e 14° dia de pós-operatório (WATANABE e WATANABE, 2005). Não foram observadas complicações da ferida operatória, nem diferença estatisticamente significativa na força de ruptura e na concentração de hidroxiprolina tecidual nos períodos estudados em relação ao grupo controle.

2.4 MECANISMOS DE AÇÃO DO TACROLIMUS E MICOFENOLATO MOFETIL

Os linfócitos possuem um papel central na resposta imune. A reação de rejeição inicia-se quando os linfócitos T reconhecem os aloantígenos nas células dos tecidos transplantados. Esses antígenos do doador são apresentados aos linfócitos do receptor pelas células apresentadoras de antígenos, especialmente células dendríticas e macrófagos que fagocitam e apresentam o antígeno processado na sua superfície. Essas células dendríticas apresentadoras de antígeno migram para a área de células T em órgãos linfáticos secundários, já com expressão dos antígenos HLA em sua superfície, que serão ligados aos receptores das células T, o denominado TCR (T Cell antigen Receptor), resultante do primeiro sinal ou alo-reconhecimento direto, via ativação dos genes de linfocinas. A estimulação dos linfócitos T, via complexo TCR-CD3, com a presença de um segundo sinal, inicia-se uma sequência de eventos bioquímicos, que resulta na ativação de fatores de transcrição genética, com modulação da expressão de genes que afetam os níveis de produção de proteínas codificadas, incluindo linfocinas e respectivos receptores celulares de superfície. As linfocinas, ao se ligarem aos respectivos receptores dos fatores de crescimento, promovem estimulação da atividade autócrina e parácrina e induzem a proliferação e diferenciação das células T (BIERER et al., 1993). Para ocorrer a proliferação de linfócitos, torna-se necessária também a síntese de nucleotídeos. O tacrolimus, assim como a ciclosporina, inibe os linfócitos T pela ligação com receptores intracelulares.

O tacrolimus (FK506) é um antibiótico macrolídeo, produzido pelo fungo *Streptomyces tsukubaensis*, que apresenta potente atividade imunossupressora. O tacrolimus, mediante ligação com receptores intracelulares FKBP (FK506-Binding Protein), bloqueia o primeiro sinal, a ativação dos genes da linfocinas, por meio da inibição da atividade da calcineurina (FRUMAN et al., 1992), que resulta na transcrição genética das linfocinas e ativação das células T. Embora tenha mecanismo de ação semelhante a ciclosporina, o tacrolimus possui diferente estrutura química e sítio de ligação citoplasmático, tornando-se 10-100 vezes mais potente do que a ciclosporina (TOCCI et al., 1989; BIERER et al., 1991). O tacrolimus foi capaz

de inibir a ativação das células T não apenas mediada pelo complexo TCR-CD3, mas também por via de outros receptores de superfície, o CD2 (BIERER et al., 1991). A capacidade específica de inibir as células T e a maior potência de ação contribuíram para a eficácia clínica como importante imunossupressor (SCHREIBER e CRABTREE, 1992).

A administração do tacrolimus como agente imunossupressor bloqueia a transcrição do RNA mensageiro, afetando a produção de linfocinas codificadas, tais como a IL-2 (Interleucina-2), a IL-3 (Interleucina-3), a IL-4 (Interleucina-4), o Interferon (IFN- γ), o Fator de Necrose Tumoral (TNF- α), além de outros (TOCCI et al., 1989). Essa cascata de eventos resulta na inibição da proliferação e diferenciação das células T. Esse processo pode ser parcialmente revertido adicionando-se IL-2 exógena em culturas *in vitro*, sugerindo que o bloqueio na função da célula T pode estar associado com essa citocina (DUMONT et al., 1990).

O micofenolato mofetil (RS61443), o 2-4-morfolino etil éster do ácido micofenólico, obtido originalmente da espécie de *Penicillium brevicompactum*, bloqueia a síntese dos nucleotídeos das purinas (ALLISON et al., 1991; BEHREND, 1996). O micofenolato mofetil não apresenta interações clínicas significativas com a variedade de agentes imunossupressores usados em transplantes de órgãos e é rapidamente absorvido pela via oral. Quando administrado por via oral, o micofenolato mofetil é hidrolisado por esterases no intestino e liberado na corrente sanguínea como ácido micofenólico. No entanto, o ácido micofenólico mostrou-se pouco útil como antibiótico, passando a ser foco de investigação como agente imunossupressor. O ácido micofenólico é um potente, seletivo, não competitivo e reversível inibidor do tipo II da enzima inosina-5'-monofosfato desidrogenase (IMPDH), que se expressa pela ativação dos linfócitos T e B (FRANKLIN e COOK, 1969; CARR et al., 1993). A IMPDH é a enzima chave para a biossíntese das purinas, durante o processo de divisão celular. Desse modo, o ácido micofenólico inibe a proliferação de linfócitos T e B humanos (EUGUI et al., 1991). Pela inativação do tipo II da IMPDH, o ácido micofenólico apresenta um potente efeito citostático cerca de cinco vezes maior sobre os linfócitos do que fibroblastos e outros tipos de células, o que resultou em diversas propriedades imunossupressoras (ALLISON e EUGUI, 2000; ALLISON, 2005). Outro mecanismo muito importante que pode contribuir para

eficácia do ácido micofenólico em evitar a rejeição aguda e crônica do enxerto inclui a depleção do pool de nucleotídeos guanosina trifosfato (GTP) em linfócitos e monócitos, com inibição da proliferação e, desse modo, suprimindo a resposta imune celular-mediada e a formação de anticorpos (EUGUI et al., 1991). A depleção da GTP é o principal mecanismo pelo qual o ácido micofenólico suprime a síntese de DNA e a proliferação dos linfócitos T (ALLISON e EUGUI, 2000). O ácido micofenólico também induz a apoptose de linfócitos T ativados que poderiam eliminar clones de células que respondem a estimulação antigênica (COHN et al., 1999); suprime a maturação da célula dendrítica com redução da apresentação do antígeno ao linfócito T (ALLISON e EUGUI, 2000); bloqueia a glicosilação e a expressão de algumas moléculas de adesão celular, com prejuízo no recrutamento dos linfócitos e monócitos nos locais de inflamação e rejeição ao enxerto (ALLISON et al., 1991; BLAHETA et al., 1999); e também resulta na depleção da tetrahidrobiopterina, um cofator que induz a produção da enzima sintetase de óxido nítrico (NOS - Nitric Oxide Synthase) e, conseqüentemente, pela supressão da NOS, evita o dano tecidual mediado pela ação de oxidantes potentes (ZIMMERMAN e GRANGER, 1994; SENDA et al., 1995; ALLISON e EUGUI, 1996).

2.5 EFEITOS DO TACROLIMUS E MICOFENOLATO MOFETIL NA CICATRIZAÇÃO

Em pacientes submetidos ao transplante renal, as complicações da ferida operatória foram observadas sob diferentes associações de agentes imunossupressores (DEAN et al., 2004; GRIM et al., 2006; WSZOLA et al., 2013). Todavia, a análise de um único agente, tal como o tacrolimus ou o micofenolato mofetil, como fator de risco para a cicatrização da ferida operatória torna-se complexa quando a associação de múltiplos agentes foi necessária e, geralmente, utilizada para o controle do processo de rejeição orgânica. Atualmente, o regime padrão de agentes imunossupressores em pacientes submetidos aos transplantes de órgãos sólidos incluem um inibidor da calcineurina, como a ciclosporina ou o tacrolimus; um agente antiproliferativo, como a azatioprina ou o micofenolato mofetil; e um esteroide.

Os resultados dos estudos clínicos e experimentais sobre a influência do tacrolimus sobre o processo de cicatrização da ferida operatória são controversos, variando desde autores demonstrando efeitos adversos, ausência de interferência e até favorecimento no processo cicatricial (SCHÄFFER et al., 1998; KITA et al., 1999; KIYAMA et al., 2002; WASSERBERG et al., 2004; RAPTIS et al., 2012). Em estudo experimental, foi observado também que o tacrolimus reduz a lesão de isquemia e reperfusão, acentua a função orgânica e melhora a sobrevivência do enxerto (KUBES et al., 1991). Quando comparado com o novo agente inibidor da calcineurina, o voclosporina (ISA247), os autores observaram que o tacrolimus teve eficácia comparável em termos de rejeição aguda e com função renal similar aos grupos tratado com altas e baixas doses de voclosporina, mas com incidência mais elevada de diabetes após transplante renal (BUSQUE et al., 2011).

Schäffer et al. (1998) estudaram as feridas de pele de ratos tratados com injeções intraperitoneais de tacrolimus nas doses de 0,5; 1,0; e 2,0 mg/Kg/dia por um período de 10 dias. Foi observada uma redução significativa na resistência de ruptura e na deposição de colágeno nas cicatrizes do grupo que recebeu o tacrolimus na dose de 2,0 mg/Kg/dia. Em paralelo, demonstrou-se também uma diminuição significativa nos níveis de nitrato/nitrito nas feridas desse grupo, sugerindo que o tacrolimus prejudica a cicatrização por meio da redução na síntese do óxido nítrico.

Quando o grupo de pacientes tratados com tacrolimus e micofenolato mofetil foram comparados com o grupo de pacientes tratados com sirolimus (agente imunossupressor que inibe a via de transdução mediada pela citocina, com redução da ativação do linfócito T e também bloqueia a proliferação de fibroblastos) e micofenolato mofetil, Grim et al. (2006) verificaram que as complicações da ferida operatória ocorreram em 14,3% e 31,8% nos dois grupos de pacientes, respectivamente. Ambos os grupos foram submetidos ao transplante renal e tinham características clínicas semelhantes. Apesar do percentual do grupo que recebeu o tacrolimus representar menos da metade da taxa de complicações observadas no grupo de pacientes tratados com sirolimus, os resultados observados nos dois grupos foram estatisticamente equivalentes.

Por outro lado, igualmente em pacientes submetidos ao transplante renal, outros autores evidenciaram diferença estatisticamente significativa entre os regimes contendo sirolimus/tacrolimus/prednisona e micofenolato mofetil/tacrolimus/prednisona, com taxas de 43,2% versus 2,4%, respectivamente (VALENTE et al., 2003). O sirolimus foi implicado como fator de risco independente nas complicações da ferida após o transplante em relação ao micofenolato mofetil, mediante análise multivariada. Entretanto, a associação de dois agentes antiproliferativos, sirolimus e tacrolimus, poderia potencializar os efeitos adversos, com elevação na taxa de complicações da ferida operatória.

Em ensaio clínico prospectivo e randomizado entre pacientes submetidos ao transplante renal tratados com tacrolimus/micofenolato mofetil/prednisona versus sirolimus/micofenolato mofetil/prednisona, Dean et al. (2004) constataram que as taxas de complicações da cicatrização da ferida operatória foram de 8% (5 de 59 pacientes) no grupo de tacrolimus e de 47% (30 de 64 pacientes) no grupo de sirolimus, diferença que foi estatisticamente significativa. Pela análise multivariada, os autores observaram que apenas o sirolimus e o índice de massa corporal foram fatores que se correlacionaram independentemente com as complicações da ferida operatória. Por conseguinte, parece que o regime baseado no sirolimus foi um fator de risco fundamentado, até mesmo quando atuou como agente antiproliferativo isolado, no desenvolvimento de distúrbios na cicatrização da ferida operatória. Esse resultado enfraquece a hipótese de que a associação do tacrolimus e sirolimus poderia potencializar os efeitos adversos no processo cicatricial da ferida operatória.

Willems et al. (2013) avaliaram os efeitos do tacrolimus na cicatrização em ratos submetidos à laparotomia mediana, seguida de anastomoses em íleo terminal e cólon. Três grupos de animais receberam o tacrolimus por via subcutânea nas doses de 0,5; 2,0 e 5,0 mg/Kg/dia, iniciado no dia da operação até a data do sacrifício. A ferida da parede abdominal e ambas as anastomoses foram analisadas, porém não houve diferença significativa na resistência de ruptura e na pressão intraluminal de ruptura entre os grupos que receberam o tacrolimus e o controle nos períodos analisados (3º, 5º e 7º dia pós-operatório). Os autores concluíram que o uso isolado de tacrolimus não interferiu

negativamente ou positivamente no processo de cicatrização durante a primeira semana de pós-operatório.

Em contraste, Kiyama et al. (2002) estudaram a fase aguda da cicatrização de anastomoses de cólon em ratos tratados com três diferentes doses de tacrolimus, correspondente a 0,01; 0,1; e 1,0 mg/Kg/dia, por um período três dias. Foi demonstrado um aumento significativo na resistência à pressão intraluminal de ruptura das anastomoses nos três grupos que receberam as diferentes doses de tacrolimus em relação ao grupo controle, que recebeu somente o diluente. Os autores deduziram que o tacrolimus favorece a fase precoce da cicatrização de anastomoses cólicas, em animais sacrificados no quarto dia pós-operatório.

Em concordância com os resultados de Kiyama et al. (2002), Raptis et al. (2012) concluíram também que a administração diária de dose de tacrolimus (0,1 mg/Kg), por via subcutânea, favorece a cicatrização de anastomoses de cólon em ratos. No quarto e oitavo dia pós-operatório, os autores demonstraram aumentos estatisticamente significativos nos valores de pressão intraluminal de ruptura e na concentração de hidroxiprolina tecidual no grupo que recebeu o tacrolimus em comparação com o grupo controle, que recebeu solução de cloreto de sódio 0,9%.

Diferentemente, Schäffer et al. (2005) não evidenciaram diferença estatisticamente significativa nos parâmetros de pressão intraluminal de ruptura e no conteúdo de colágeno nas anastomoses de cólon nos grupos de ratos que foram tratados com injeções subcutâneas de 2,0 ou 5,0 mg/Kg/dia de tacrolimus e sacrificados no quinto dia pós-operatório. Na mesma publicação, em um segundo experimento, os autores analisaram a cicatrização da ferida incisional de pele em animais que receberam 1,0 ou 2,0 mg/Kg/dia de tacrolimus e que foram sacrificados no décimo dia pós-operatório. Pelo contrário aos dados observados na anastomose cólica, foram observadas reduções estatisticamente significativas no conteúdo de hidroxiprolina, no índice de depósito de colágeno e na resistência de ruptura da ferida da pele somente nos animais que receberam 2,0 mg/Kg/dia de tacrolimus, em comparação com o grupo controle. Com base nos resultados, os autores concluíram que seriam necessárias altas doses de tacrolimus para afetar o processo de cicatrização da derme e que diferentes tecidos demonstraram

suscetibilidade distinta às doses do agente imunossupressor ou que a restauração da ferida intestinal parece evoluir mais precocemente em comparação com a lesão de pele.

Kita et al. (1999) analisaram a cicatrização de anastomoses de intestino delgado e cólon em ratos tratados com tacrolimus na dose de 2,0 mg/Kg/dia e sacrificados no sétimo dia pós-operatório. Os autores observaram uma redução significativa na pressão intraluminal de ruptura das anastomoses de cólon dos animais tratados com tacrolimus em relação ao grupo controle. No entanto, não foi evidenciada diferença nos valores de pressão intraluminal de ruptura nas anastomoses de intestino delgado.

Paul et al. (2014), ao avaliar a síntese de colágeno na cicatriz cirúrgica vesical em ratos tratados com 0,1 mg/Kg/dia de tacrolimus e 20 mg/Kg/dia de micofenolato mofetil, evidenciaram a predominância estatisticamente significativa do colágeno tipo III (imaturo) e redução estatisticamente significativa do colágeno tipo I (maduro), quando comparados com o grupo controle, tratados com solução de cloreto de sódio 0,9%, e com o grupo sham, sem tratamento, sacrificados no décimo-quinto dia pós-operatório. Fundamentados nos resultados, os autores concluíram que houve mudança qualitativa na síntese de colágeno na ferida vesical de ratos após quinze dias de tratamento com tacrolimus e micofenolato mofetil. Entretanto, outro estudo experimental demonstrou que o tacrolimus, *in vitro*, não modulou a expressão do colágeno tipo I e III em fibroblastos humanos oriundos da derme, indicando que o agente imunossupressor não influenciou diretamente no processo de remodelagem do colágeno e da matriz (WONG et al., 2013).

Em pacientes submetidos ao transplante renal, Humar et al. (2001) verificaram que pacientes tratados com micofenolato mofetil tiveram taxa de infecção estatisticamente maior quando confrontados com pacientes tratados com azatioprina. Baseado em uma análise multivariada, os autores evidenciaram também que o micofenolato mofetil foi fator de risco significativo para deiscência e hérnia incisional. Em ratos submetidos à anastomose de cólon, Zeeh et al. (2001) constataram que o tratamento com 25 mg/Kg/dia de micofenolato mofetil, por via intraperitoneal, iniciado três dias antes da operação e mantido até as datas de sacrifício, reduziu significativamente a pressão intraluminal de ruptura da anastomose cólica em animais sacrificados no

segundo e quarto dia pós-operatório, quando comparados com os animais do grupo controle que receberam o veículo associado ao princípio ativo. Inglin et al. (2008) obtiveram resultados completamente concordantes ao demonstrar reduções significativas das pressões intraluminais de ruptura da anastomose de cólon no grupo de animais tratados com micofenolato mofetil quando comparados com o grupo controle em animais sacrificados no segundo e quarto dia pós-operatório, mas não houve diferença no sexto dia pós-operatório. A quantidade de células proliferativas foi também significativamente mais elevada no grupo controle do que no grupo tratado com micofenolato mofetil nos animais sacrificados no segundo e sexto dia pós-operatório. Convenientemente, os efeitos negativos na cicatrização da anastomose cólica foram revertidos pela adição exógena de fator de crescimento semelhante à insulina tipo I (IGF-I), visto que o grupo de animais tratados com o micofenolato mofetil associado com o IGF-I não diferiram do grupo controle.

SIKAS et al. (2006) verificaram igualmente em anastomoses de colón que os valores médios de pressão intraluminal de ruptura foram estatisticamente menores nos animais que foram tratados com 40 mg/Kg/dia de micofenolato mofetil, iniciado sete dias antes da operação até a data do sacrifício, do que no grupo controle, sacrificados no terceiro e sétimo dia pós-operatório, mas sem diferença significativa no décimo-quarto dia pós-operatório. Os autores também investigaram os efeitos do micofenolato mofetil sobre a expressão do fator de transformação do crescimento $\beta 1$ (TGF- $\beta 1$), que tem um importante papel na cicatrização da anastomose intestinal, porque atua na ativação dos macrófagos e células epiteliais, sendo responsável pela produção de colágeno e aquisição de resistência da ferida. O micofenolato mofetil apresentou efeito negativo sobre a expressão do TGF- $\beta 1$, resultando na diminuição do acúmulo de colágeno.

3 MÉTODOS

O presente estudo foi avaliado e aprovado pelo Comitê de Ética no Uso de Animais (CEUA) do Setor de Ciências Biológicas da Universidade Federal do Paraná na Reunião Ordinária 03/2011 em 05/04/2011 (ANEXO 1). Os procedimentos operatórios executados neste estudo foram realizados no Laboratório de Cirurgia Experimental do Setor de Ciências Biológicas da Universidade Federal do Paraná (UFPR). O estudo histopatológico foi efetuado no Laboratório Vesalius de Anatomia Patológica - Brasília - DF.

3.1 ANIMAL DE EXPERIMENTAÇÃO

Após a padronização técnica, foram utilizados na experiência definitiva 36 ratos, *Rattus norvegicus*, da linhagem Wistar, aparentemente saudáveis. Todos os animais eram machos e tinham peso corporal inicial entre 180 e 410 g, com cerca de 120 dias de vida. Os animais foram provenientes do Biotério do Setor de Ciências Biológicas da UFPR.

3.2 DISTRIBUIÇÃO E LOCAÇÃO DOS ANIMAIS EM GRUPOS

Os 36 animais foram distribuídos, por sorteio, em um grupo controle e dois grupos de experimentação, com 12 animais em cada grupo. No pós-operatório imediato e antes de receberem os medicamentos, quatro animais do grupo controle e três animais do grupo experimentação morreram por complicações anestésicas ou por complicações decorrentes do procedimento operatório. Os três grupos receberam as seguintes denominações e ficaram com os seguintes números de animais:

- GRUPO C (GC) - 8 animais submetidos ao procedimento cirúrgico padrão que receberam no pós-operatório solução fisiológica de cloreto de sódio 0,9%;
- GRUPO I (GI): 11 animais submetidos ao procedimento cirúrgico padrão que receberam no pós-operatório o micofenolato mofetil (Cellcept[®], Roche, Nutley, NJ) na dose 20 mg/Kg de peso corporal por dia associado ao tacrolimus (Prograf[®], Astellas Pharma, Deerfield, IL)

na dose 1 mg/Kg de peso corporal por dia;

- GRUPO II (GII): 10 animais submetidos ao procedimento cirúrgico padrão que receberam no pós-operatório o micofenolato mofetil na dose 20 mg/Kg de peso corporal por dia associado ao tacrolimus na dose 0,5 mg/kg de peso corporal por dia.

A distribuição dos 36 animais em três grupos foi realizada, por sorteio, ao término do procedimento cirúrgico, utilizando-se de uma urna contendo 12 fichas com a inscrição GC, 12 fichas com a inscrição GI e 12 fichas com a inscrição GII.

Após o procedimento operatório, para a determinação dos animais dos grupos GC, GI e GII, procedeu-se à retirada de uma das fichas, sem reposição, até o término de todas as fichas da urna.

3.3 PREPARO PRÉ-OPERATÓRIO

Os animais permaneceram em gaiolas no Biotério do Setor de Ciências Biológicas da UFPR, recebendo dieta padrão de laboratório e água à vontade, confinados em um regime de doze horas de luz e doze horas de escuro. Todos os animais foram pesados, numerados aleatoriamente no dorso, sendo os valores de peso correspondentes devidamente anotados.

3.4 ANESTESIA

Os animais foram mantidos em jejum durante duas horas antes do procedimento operatório. Os animais foram submetidos à injeção intramuscular de diazepam, na dose de 5 mg/Kg de peso corporal e atropina, na dose de 0,5 mg/Kg de peso corporal, seguida de solução anestésica composta por cloridrato de xilazina, na dose de 5mg/kg de peso corporal, e por ketamina, na dose de 100mg/Kg de peso corporal, por via intraperitoneal. Os animais foram considerados anestesiados quando apresentavam o estado de flacidez da musculatura esquelética e de perda completa dos reflexos. No intra-operatório, doses adicionais de solução anestésica foram administradas de acordo com as necessidades.

3.5 TÉCNICA OPERATÓRIA

Após a anestesia, os animais foram submetidos a um procedimento cirúrgico que consistiu em nefrectomia total direita, seguida de injúria isquêmica e reperfusão renal esquerda, conforme realizado por diversos autores (PARK et al., 2001; DELBRIDGE et al., 2007; HEYMAN et al., 2010; KWAK et al., 2011; KAWAKAMI et al., 2012), com o objetivo de reproduzir um modelo clínico de transplante renal. Os procedimentos operatórios foram realizados na seguinte sequência:

- Cada animal foi imobilizado em decúbito dorsal, mediante fixação dos seus membros com fita de esparadrapo, sobre uma placa de madeira;
- Tricotomia da parede abdominal;
- Antissepsia da pele do abdome com iodo povidine;
- O acesso à cavidade abdominal foi feito por laparotomia mediana, iniciando no apêndice xifóide até atingir o púbis;
- Após exploração sistemática da cavidade abdominal, procedeu-se à dissecação do rim direito com ligadura dos vasos renais e ureter direito com fio de algodão 4-0, seguido de ressecção do rim direito.
- Em seguida, procedeu-se à dissecação e clampeamento do pedículo vascular do rim esquerdo, utilizando-se de clamp vascular, permanecendo este órgão em estado de isquemia quente por período de 20 minutos, visualizado pela mudança da cor do rim. Em seguida, o clamp foi retirado, para reperfusão renal, que era confirmada pela volta da coloração inicial do órgão.
- Dissecação vesical e realização de cistotomia com abertura de um centímetro na linha média. A seguir, a parede vesical foi fechada em 2 planos (primeiro plano com pontos contínuos e segundo plano com pontos separados), utilizando-se de fio monofilamentar absorvível sintético *poliglecaprone* (*Caprofy*®) 4-0.
- Síntese da parede abdominal em dois planos, por meio de suturas do tipo chuleio simples contínuo. No primeiro plano, procedeu-se à inclusão do músculo e da aponeurose, sem incluir o peritônio,

utilizando-se de fio de mononylon 4.0. No segundo plano, foram incluídos o tecido subcutâneo e a pele, utilizando-se de fio de mononylon 4.0.

3.6 CONTROLE PÓS-OPERATÓRIO

Após a recuperação anestésica, os animais foram mantidos em gaiolas em grupos de quatro animais, com água e ração à vontade, confinados num regime de doze horas de luz e doze horas de escuro. Os animais permaneceram sob observação quanto à ocorrência de qualquer anormalidade. Todos os animais receberam analgésico no primeiro dia de pós-operatório, na dose 1 mg/Kg de peso corporal de dipirona, por via subcutânea.

3.7 ADMINISTRAÇÃO DOS MEDICAMENTOS

A administração da solução fisiológica e da solução contendo o micofenolato mofetil + tacrolimus foi iniciada no primeiro dia de pós-operatório e mantida até o dia do sacrifício dos animais, no décimo quarto dia pós-operatório. A dose foi administrada no período matutino, através de um cateter de plástico, introduzido pela cavidade oral até o estômago.

Os animais do Grupo C (GC) receberam 0,5 ml de solução fisiológica de cloreto de sódio 0,9% por dia.

Os animais do Grupo I (GI) receberam o micofenolato mofetil na dose de 20 mg/Kg de peso corporal por dia diluído em solução de cloreto de sódio 0,9% + o tacrolimus na dose de 1 mg/Kg de peso corporal por dia diluído em solução de cloreto de sódio 0,9%.

Os animais do Grupo II (GII) receberam o micofenolato mofetil na dose de 20 mg/Kg de peso corporal por dia diluído em solução de cloreto de sódio 0,9% + o tacrolimus na dose de 0,5 mg/Kg de peso corporal por dia diluído em solução de cloreto de sódio 0,9%.

A diluição do tacrolimus foi feita no momento da administração devido à instabilidade da molécula quando diluída em solução cloreto de sódio 0,9%.

3.8 SACRIFÍCIO DOS ANIMAIS

O sacrifício dos animais foi realizado no 14º dia pós-operatório. Nesse dia, os animais foram anestesiados utilizando-se da técnica descrita anteriormente. Após a indução anestésica, foi realizada a toracotomia mediana seguida de punção intracardíaca para coleta de amostra sanguínea para análise laboratorial. Foram dosados os níveis séricos de albumina e as taxas de tacrolimus no sangue total, conforme descrito previamente (WINKLER et al., 1994).


Após a avaliação macroscópica da cicatriz mediana, procedeu-se à ressecção de um fragmento retangular da parede abdominal com 3 cm de largura e 4 cm de comprimento, contendo a cicatriz cirúrgica na área central do fragmento. Após a retirada cuidadosa da pele, foram obtidos dois fragmentos iguais de 1 cm de largura por 3 cm de comprimento, mediante incisões paralelas, perpendiculares à cicatriz cirúrgica. O fragmento cranial foi fixado em solução de formol tamponada a 10%, para estudo histopatológico. O fragmento caudal da parede abdominal foi destinado para o estudo de resistência de ruptura.

Além disso foram retirados o rim, bexiga, testículos, coração e lobo hepático para análise por outros pesquisadores do grupo.

3.9 DETERMINAÇÃO DA RESISTÊNCIA DE RUPTURA

O estudo da resistência de ruptura foi realizado nos fragmentos caudais da parede abdominal, imediatamente após a ressecção e divisão do retalho. Para determinação da resistência de ruptura, utilizou-se do equipamento universal de ensaio de tração EMIC®, modelo DL500MF. A intensidade da força necessária para romper completamente a cicatriz cirúrgica da parede abdominal foi aferida em quilograma-força (Kgf). A velocidade utilizada no teste foi de 50 mm por minuto. Os fragmentos de parede abdominal de 1 cm de largura por 3 cm de comprimento foram posicionados de modo que o local da cicatriz cirúrgica permanecesse equidistante das duas garras do aparelho (Figura 1). Na determinação da intensidade da resistência de ruptura, o observador desconhecia a que grupo de animais pertencia o material analisado.

FIGURA 1 - POSICIONAMENTO DA PEÇA CONTENDO A CICATRIZ NA SUA PORÇÃO CENTRAL PARA ANÁLISE DA RESISTÊNCIA DE RUPTURA.



3.10 ESTUDO ANATOMOPATOLÓGICO

O estudo anatomopatológico consistiu do exame macroscópico e exame microscópico da cicatriz cirúrgica da parede abdominal.

3.10.1 Exame Macroscópico

O exame macroscópico foi realizado durante a ressecção do retalho da parede abdominal. A cicatriz cirúrgica da parede abdominal foi examinada para verificar a presença de complicações, tais como infecção de ferida operatória e deiscência da parede abdominal.

3.10.2 Exame Microscópico

O exame microscópico foi realizado nos fragmentos craniais da parede abdominal. O fragmento da parede abdominal foi estendido sobre papel cartão e colocado em frasco individual, contendo solução de formol tamponada a 10%. As peças permaneceram no formol por período superior a 72 horas, para sua adequada fixação.

Após a fixação, as peças foram incluídas em parafina. Posteriormente, realizou-se um corte histológico de 4,0 μm de espessura perpendicular à linha de sutura. Cada corte histológico foi corado pela técnica de hematoxilina e eosina e pelo método tricrômico de Masson.

O estudo histopatológico foi realizado mediante microscopia óptica, por patologista que desconhecia a que grupo de animais pertencia o material analisado. Na avaliação microscópica, foram analisadas as seguintes alterações teciduais: processo inflamatório, necrose, proliferação fibroblástica, neoformação vascular e fibrose. Quanto à intensidade das alterações, atribuiu-se a seguinte classificação: ausente (-); leve (+); moderada (++); intensa (+++); muito intensa (++++).

3.11 ANÁLISE ESTATÍSTICA

Os pesos corporais dos animais, os níveis séricos de albumina, os níveis séricos de tacrolimus e os resultados da resistência de ruptura dos três grupos foram inicialmente analisados, sob o ponto de vista estatístico, utilizando-se do teste de Kolmogorov-Smirnov. Como essas variáveis estudadas apresentavam distribuição normal, posteriormente a comparação entre os grupos se deu pela utilização do teste ANOVA, com exceção dos níveis séricos de tacrolimus que foram comparados pelo teste t de Student.

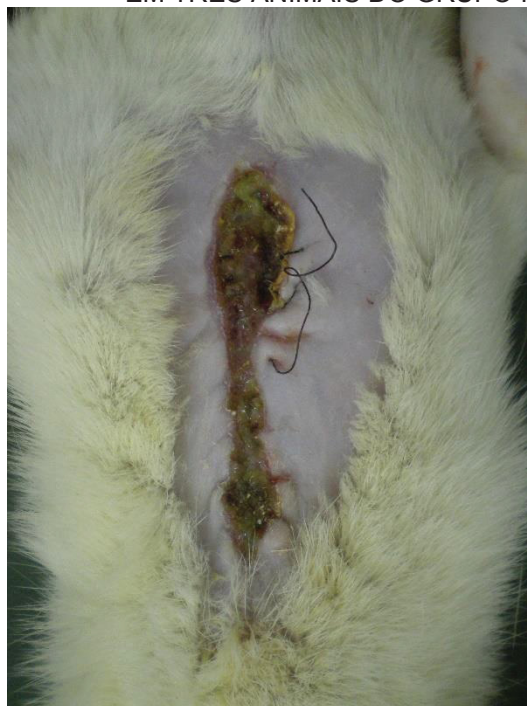Os resultados de infecção de ferida operatória e histopatológicos foram analisados utilizando-se do teste exato de qui-quadrado, porque mais de 20% das caselas apresentaram frequência esperada inferior a 5. O nível de significância adotado em todos os testes foi de 5% ($p < 0,05$). As análises foram conduzidas utilizando-se do programa SAS 9.3.

4 RESULTADOS

4.1 EVOLUÇÃO PÓS-OPERATÓRIA

No pós-operatório imediato e antes de receberem os medicamentos, quatro animais do grupo controle e três animais do grupo experimentação morreram por complicações anestésicas ou decorrentes do procedimento operatório. Os outros animais suportaram bem a intervenção cirúrgica sem mortes adicionais durante o estudo. Três animais do grupo I (GI) apresentaram infecção da ferida operatória da parede abdominal (Figura 2). Quanto ao índice de infecção, não houve diferença estatisticamente significativa entre os três grupos ($p=0,175$). Nenhum caso de infecção foi observado no grupo II ou no grupo controle. Não houve deiscência da parede abdominal nesse estudo. Todos os animais que receberam o tacrolimus e micofenolato mofetil, por gavagem, não apresentaram sinais sugestivos de intolerância aos agentes imunossupressores.

FIGURA 2 - INFECÇÃO DA FERIDA OPERATÓRIA DA PAREDE ABDOMINAL OBSERVADO EM TRÊS ANIMAIS DO GRUPO I (GI).



4.2 DISTRIBUIÇÃO DO PESO CORPORAL

Os pesos corpóreos, em gramas, dos animais dos três grupos, medidos antes da operação, estão relacionados na Tabela 1. A distribuição dos pesos dos animais, pertencentes aos grupos GC, GI, e GII, foi estatisticamente equivalente entre os grupos ($p=0,076$).

TABELA 1 - DISTRIBUIÇÃO DOS PESOS CORPORAIS, EM GRAMAS, DOS ANIMAIS DOS TRÊS GRUPOS: GC (GRUPO CONTROLE), GI (GRUPO I) E GII (GRUPO II) DEZ DIAS ANTES DO PROCEDIMENTO OPERATÓRIO. OS ANIMAIS DE CADA GRUPO SÃO REPRESENTADOS PELOS NÚMEROS DE 1 A 11.

Nº rato	GRUPOS		
	GC	GI	GII
1	240	206	210
2	219	182	278
3	205	196	198
4	252	244	315
5	219	366	354
6	260	399	364
7	230	340	320
8	208	409	401
9		341	364
10		330	376
11		361	
MÉDIA	229,13	306,72	318,00

4.3 DISTRIBUIÇÃO DOS NÍVEIS SÉRICOS DE ALBUMINA

Os níveis séricos de albumina, em g/dL, dos animais dos três grupos, GC (grupo controle), GI (grupo I) e GII (grupo II), estão relacionados na Tabela 2. Não foram evidenciadas diferenças estatisticamente significativas nos níveis séricos de albumina entre os três grupos de animais ($p=0,132$).

TABELA 2 - NÍVEIS SÉRICOS DE ALBUMINA, EM G/DL, DOS ANIMAIS DOS GRUPOS GC (GRUPO CONTROLE), GI (GRUPO I) E GII (GRUPO II) NO DIA DO SACRIFÍCIO. OS ANIMAIS DE CADA GRUPO SÃO REPRESENTADOS PELOS NÚMEROS DE 1 A 11.

Nº rato	GRUPOS		
	GC	GI	GII
1	2,8	2,3	2,8
2	2,8	3,0	2,9
3	2,9	2,8	3,1
4	2,9	2,8	2,4
5	3,0	2,4	3,0
6	2,9	2,8	2,7
7	2,8	2,4	2,9
8	3,0	2,6	2,9
9		2,9	2,9
10		2,8	2,9
11		2,9	
MÉDIA	2,89	2,70	2,85

4.4 DISTRIBUIÇÃO DOS NÍVEIS SÉRICOS DE TACROLIMUS

Os níveis séricos de tacrolimus dos animais dos GI (grupo I) e GII (grupo II) no dia do sacrifício estão relacionados na Tabela 3. Não houve diferença estatisticamente significativa nos níveis séricos de tacrolimus entre os animais dos grupos GI e GII ($p=0,069$).

TABELA 3 - NÍVEIS SÉRICOS DE TACROLIMUS, EM NG/ML, DOS ANIMAIS DOS GRUPOS GI (GRUPO I) E GII (GRUPO II) NO DIA DO SACRIFÍCIO. NÃO FOI ADMINISTRADO O TACROLIMUS NOS ANIMAIS DOS GRUPOS GC (GRUPO CONTROLE). OS ANIMAIS DE CADA GRUPO SÃO REPRESENTADOS PELOS NÚMEROS DE 1 A 11.

(continua)

Nº rato	GRUPOS		
	GC	GI	GII
1		0,6	0,2
2		0,2	0,2
3		0,1	0,1
4		0,2	0,4
5		0,6	0,1

TABELA 3 - NÍVEIS SÉRICOS DE TACROLIMUS, EM NG/ML, DOS ANIMAIS DOS GRUPOS GI (GRUPO I) E GII (GRUPO II) NO DIA DO SACRIFÍCIO. NÃO FOI ADMINISTRADO O TACROLIMUS NOS ANIMAIS DOS GRUPOS GC (GRUPO CONTROLE). OS ANIMAIS DE CADA GRUPO SÃO REPRESENTADOS PELOS NÚMEROS DE 1 A 11.

(conclusão)

Nº rato	GRUPOS		
	GC	GI	GII
6		0,2	0,2
7		0,4	0,5
8		0,5	0,1
9		0,5	0,4
10		0,6	0,2
11		0,3	
MÉDIA		0,38	0,24

4.5 DISTRIBUIÇÃO DOS RESULTADOS DA RESISTÊNCIA À RUPTURA

Os resultados da resistência à ruptura da cicatriz da parede abdominal, em Kgf, dos animais dos grupos GC (grupo controle), GI (grupo I) e GII (grupo II) no dia do sacrifício estão relacionados na Tabela 4. Não foram observadas diferenças significativas nos valores médios de resistência à ruptura da cicatriz da parede abdominal entre os três grupos de animais ($p=0,206$).

TABELA 4. VALORES DE RESISTÊNCIA À RUPTURA, EM QUILOGRAMA-FORÇA (KGF), DA CICATRIZ PAREDE ABDOMINAL DOS TRÊS GRUPOS DE ANIMAIS: GC (GRUPO CONTROLE), GI (GRUPO I) E GII (GRUPO II) NO DIA DO SACRIFÍCIO (14º DIA PÓS-OPERATÓRIO). OS ANIMAIS DE CADA GRUPO SÃO REPRESENTADOS PELOS NÚMEROS DE 1 A 11.

(continua)

Nº rato	GRUPOS		
	GC	GI	GII
1	0,92	0,76	1,00
2	0,92	0,77	1,29
3	0,50	1,08	1,26
4	1,63	0,32	0,25
5	1,10	0,11	0,72
6	0,49	0,93	0,48
7	1,15	0,99	0,35

TABELA 4. VALORES DE RESISTÊNCIA À RUPTURA, EM QUILOGRAMA-FORÇA (KGF), DA CICATRIZ PAREDE ABDOMINAL DOS TRÊS GRUPOS DE ANIMAIS: GC (GRUPO CONTROLE), GI (GRUPO I) E GII (GRUPO II) NO DIA DO SACRIFÍCIO (14º DIA PÓS-OPERATÓRIO). OS ANIMAIS DE CADA GRUPO SÃO REPRESENTADOS PELOS NÚMEROS DE 1 A 11.

(conclusão)

Nº rato	GRUPOS		
	GC	GI	GII
8	1,24	0,40	0,59
9		0,57	0,84
10		0,82	0,85
11		0,24	
MÉDIA	0,99	0,64	0,76

4.6 RESULTADOS DO ESTUDO ANATOMOPATOLÓGICO

4.6.1 Resultados do Exame Macroscópico

Pelo exame macroscópico, não foram observadas anormalidades na cicatriz cirúrgica da parede abdominal dos animais dos três grupos sacrificados no 14º dia pós-operatório, com exceção de três animais do grupo I (GI) que apresentaram infecção da ferida operatória da parede abdominal (Figura 1). Em todos os animais dos três grupos analisados, não se observou deiscência da parede abdominal.

4.6.2 Resultados do Exame Microscópico

Pelo exame microscópico, foram analisados os seguintes parâmetros na cicatriz da parede abdominal: processo inflamatório, necrose, proliferação fibroblástica, neoformação vascular e fibrose. Os resultados do exame microscópico dos cortes histológicos da ferida da parede abdominal dos animais dos três grupos sacrificados no 14º dia pós-operatório estão relacionados na Tabela 5.

A maioria dos animais dos três grupos apresentou predomínio de sinais de processo inflamatório, que variaram de leve (+) a intensa (+++), com exceção de um animal do grupo GI (grupo I). Quatro animais do grupo GI

apresentaram necrose focal, sendo três de moderada intensidade e um de leve intensidade. A necrose focal foi observada em apenas um animal do grupo GII (grupo II), sendo classificada de leve intensidade (+). Nenhum animal do grupo controle (GC) apresentou necrose focal. Com exceção de um animal do grupo GI e dois animais do grupo GII, todos os demais apresentaram proliferação fibroblástica, que variou de leve (+) a intensa (+++). Todos os animais dos três grupos apresentaram neoformação vascular, que variou de leve (+) a intensa (+++).

TABELA 5 - ACHADOS HISTOPATOLÓGICOS DOS ANIMAIS DOS TRÊS GRUPOS, GC (GRUPO CONTROLE), GI (GRUPO I) E GII (GRUPO II), SACRIFICADOS NO 14º DIA PÓS-OPERATÓRIO. OS ACHADOS HISTOPATOLÓGICOS ESTÃO REPRESENTADOS PELAS SEGUINTE LETRAS: (A) PROCESSO INFLAMATÓRIO; (B) NECROSE; (C) PROLIFERAÇÃO FIBROBLÁSTICA; (D) NEOFORMAÇÃO VASCULAR; E (E) FIBROSE. OS ANIMAIS DE CADA GRUPO SÃO REPRESENTADOS PELOS NÚMEROS DE 1 A 11.

Nº rato	ACHADOS HISTOPATOLÓGICOS*														
	GC					GI					GII				
	A	B	C	D	E	A	B	C	D	E	A	B	C	D	E
1	+	-	++	++	++	+++	++	+++	+++	++	+	-	-	++	+
2	++	-	+	++	+	+	-	+	+	+	++	-	+++	++	++
3	+	-	+	++	++	++	-	+++	+++	++	+	-	-	+	+
4	+	-	++	++	++	+	-	+	+	+	+++	-	++	+++	++
5	+	-	+	+	++	+++	++	++	++	++	+	-	++	++	+
6	++	-	++	++	++	++	-	++	+++	++	++	+	+	++	++
7	++	-	+++	+++	++	-	-	-	+	+	+	-	+	+	+
8	++	-	++	++	++	++	-	++	++	++	++	-	++	+++	+++
9						++	+	+++	++	+++	++	-	+++	++	++
10						+++	++	+++	+++	+++	+	-	+	+	+
11						+	-	+	++	++					

* Classificação dos achados em quatro graus: ausente (-); leve (+); moderado (++); e intenso (+++).

Foram observadas a presença de fibrose em todos os animais dos três grupos, com intensidades variando de leve (+) a intensa (+++).

Quando se realizou a análise comparativa dos achados de processo inflamatório da parede abdominal dos animais dos três grupos sacrificados no 14º dia pós-operatório, verificou-se ausência de diferença estatisticamente significativa ($p=0,675$). Na comparação dos achados de necrose focal também não houve diferença estatisticamente significativa ($p=0,328$). Nenhuma diferença estatística foi observada entre os três grupos de animais, quanto à

proliferação fibroblástica ($p=0,832$). Não foram observadas diferenças significativas entre os três grupos de animais com relação a presença de neoformação vascular ($p=0,787$).

Com base nos achados de fibrose, os resultados não diferiram significativamente entre os três grupos de animais sacrificados no décimo quarto dia de pós-operatório ($p=0,053$).

5 DISCUSSÃO

A hérnia incisional é uma das complicações mais prevalentes da cirurgia abdominal e constantemente causa morbidade, que resulta em taxas elevadas de reoperações, em impacto na qualidade de vida dos pacientes e nos custos hospitalares. Apesar dos avanços diagnósticos e terapêuticos, a deiscência e a hérnia incisional permanecem como um desafio clínico e cirúrgico. Após transplante de órgãos, a frequência de deiscência e hérnia incisional variou entre 3,6 e 34% (GÓMEZ et al., 2001; HUMAR et al., 2001; JANSSEN et al., 2002; DEAN et al., 2004; SANTANGELO et al., 2006; VARDANIAN et al., 2006; TOSO et al., 2007; SANTANGELO et al., 2009; ROINE et al., 2010), com taxa de incidência que pareceu ser similar após laparotomias por outras indicações não relacionadas com transplantes (LUIJENDIJK et al., 2000; HODGSON et al., 2000; SHI et al., 2003; DIENER et al., 2010; FIKATAS et al., 2013).

Múltiplos fatores predisponentes foram relacionados com o desenvolvimento da deiscência da ferida cirúrgica ou hérnia incisional, incluindo principalmente os associados com os aspectos demográficos (idade), os processos sistêmicos e mórbidos subjacentes, os problemas técnicos na síntese da parede abdominal, os procedimentos iatrogênicos, as características do material de sutura, as infecções da ferida operatória, o uso de esteroides e a utilização de imunossupressores (IRVIN et al., 1978; POOLE, 1985; RIOU et al., 1992; ISRAELSSON e JONSSON, 1996; LEBER et al., 1998; ANTHONY et al., 2000; JANSSEN et al., 2002; BURGER et al., 2005; ROGERS et al., 2005; MEHRABI et al., 2006). Na ferida de parede abdominal, além dos fatores já mencionados, as complicações pós-operatórias que causam aumento na pressão intra-abdominal, incluindo a distensão abdominal, o íleo paralítico, a obstrução intestinal, a peritonite, a tosse, os vômitos e a ascite podem agravar excessivamente a tensão sobre os planos de sutura, resultando em falha precoce no processo de cicatrização da parede abdominal (igualmente denominada de deiscência da ferida, evisceração e eventração) ou falha tardia (hérnia incisional). Nos pacientes com transplante renal ou hepático, os fatores de risco para formação de hérnia foram semelhantes àqueles em pacientes submetidos a procedimentos cirúrgicos abdominais não relacionados aos

transplantes (VARDANIAN et al., 2006; PIARDI et al., 2010; ROINE et al., 2010).

No presente estudo, foi feito a síntese da parede abdominal em plano único, sutura contínua com fio monofilamentar não-absorvível, interessando músculo e aponeurose, sem incluir o peritônio, por ter sido considerada a técnica apropriada para fechamento da parede abdominal por diversos autores (JENKINS, 1976; MARTYAK e CURTIS, 1976; ELLIS e HEDDLE, 1977; ELLIS e HEDDLE, 1979; POLLOCK et al., 1979; TAUBE e ELLIS, 1987; WADSTROM e GERDIN, 1990; BHODGSON et al., 2000; RUCINSKI et al., 2001; DEAN et al., 2004; DIENER et al., 2010). A inclusão de maior ou meticulosa quantidade de tecido aponeurótico foi considerada essencial para o aumento da força de coesão da ferida cirúrgica, provavelmente dependente da quantidade de colágeno englobado na sutura (HUBBARD e REVER, 1972; TERA & ABERG, 1976; MARTYAK e CURTIS, 1976; TOGNINI et al. 2000). Além disso, quando as suturas englobam grande área de tecido, a força de tração em qualquer dos pontos de sutura é menor do que quando se inclui pequena área de tecido. Por conseguinte, quanto menor a força de tração no tecido, menor será a probabilidade de necrose (MARTYAK e CURTIS, 1976; POLLOCK et al., 1979; NIGGEBRUGGE et al., 1995). Além disso, a sutura contínua foi indicada, no presente estudo, pela possibilidade da distribuição mais uniforme da tensão sobre todos os pontos da linha de sutura, para reduzir o risco de um processo isquêmico, que pode se manifestar clinicamente como deiscência ou hérnia da parede abdominal. Houve evidência suficiente indicando que o processo de cicatrização é dependente do suprimento de oxigênio disponível no local da ferida (STEPHENS e HUNT, 1971) e que a sutura com tensão pode comprometer a perfusão sanguínea tecidual e causar a redução na resistência da ferida (HOGSTROM et al., 1990). Em estudos em humanos e animais de experimentação, evidenciou-se que a deposição de colágeno foi claramente regulada pela perfusão sanguínea e tensão de oxigênio tecidual (JONSSON et al., 1991). A sutura com fio monofilamentar não-absorvível foi escolhida, no presente estudo, porque propiciou resultados mais significativos na vigência de processo infeccioso, além da segurança, rapidez e eficácia.

Em estudo prospectivo e randomizado incluindo dois grupos de pacientes sem diferenças estatisticamente significativa quanto aos parâmetros

demográficos, clínicos e laboratoriais previamente selecionados, Dean et al. (2004) observaram que os grupos de pacientes que receberam as associações de tacrolimus + micofenolato mofetil e o de sirolimus + micofenolato mofetil tinham respectivamente índices de 8% e 30% de complicações de ferida operatória, diferença estatisticamente significativa. As complicações incluíram deiscência de aponeurose e especialmente hérnia incisional. Como a taxa de 8% foi semelhante a incidência de complicações da ferida operatória na maioria dos procedimentos cirúrgicos através de laparotomia mediana observada por outros autores (DIENER et al., 2010), esse resultado reforça os obtidos no presente estudo que demonstram que o regime baseado na associação de tacrolimus + micofenolato mofetil não produziram interferência no processo de cicatrização da parede abdominal.

Como a injúria isquêmica e reperfusão é um evento adverso inevitável em transplante renal, as pesquisas sobre a fisiopatologia da isquemia-reperfusão constituem a vanguarda nos experimentos sobre transplante de órgãos (DELBRIDGE et al., 2007). Por esta razão, esse modelo foi usado no presente estudo, conforme utilizado por diversos autores em animais de experimentação, particularmente o rato, que tem sido útil como animal de pesquisa para reproduzir o processo de transplante renal (HEYMAN et al., 2010; KWAK et al., 2011; KAWAKAMI et al., 2012; WEI e DONG, 2012; WILLEMS ET AL., 2013; HESKETH et al., 2014; 2015; BAZZANO et al., 2015).

O clampeamento do pedículo vascular renal variou usualmente entre 15 a 60 minutos (SHANLEY et al., 1986; HEYMAN et al., 2010). Depois de 15 a 30 minutos de isquemia, a porção descendente do túbulo renal proximal é especialmente suscetível, com desenvolvimento de necrose focal, com envolvimento variável de 20-90% dos túbulos. Depois de 45 minutos de isquemia, extensa necrose focal da porção descendente do túbulo renal proximal é evidenciada, seguida por grau variável de necrose cortical, principalmente dos segmentos tubulares contorcidos proximais. Após 60 minutos de isquemia, o grau de necrose cortical torna-se mais consistente, com redução da sobrevivência (SHANLEY et al., 1986; MEYER et al., 2011; HEYMAN et al., 2010). Em outra pesquisa experimental, foram relatados que a duração da isquemia influenciou diretamente nos níveis plasmáticos de creatinina e no grau de lesão renal. Após 25 minutos de isquemia, os níveis

plasmáticos de creatinina aumentaram em duas vezes e de sete a oito vezes depois de 45 minutos de processo isquêmico, com associação de necrose significativa (BUSSMANN et al., 2014). Skrypnyk et al. (2014) verificaram que 50-60% dos camundongos desenvolveram uma injúria renal aguda após nefrectomia unilateral seguida de clampeamento do pedículo vascular contralateral por 26 minutos, porém 90-100% dos animais sobreviveram. Bazzano et al. (2015) demonstraram que um período de isquemia renal de 10 minutos era suficiente para elevar os níveis urinários de proteína, de uréia, do clearance de creatinina, da atividade urinária das enzimas gama-glutamyltransferase e fosfatase alcalina nas primeiras 24 horas até cinco dias após a reperfusão, os quais podem indicar risco de lesão renal aguda. As limitações na compreensão da complexidade da falência renal aguda em humanos, em parte, frustraram a definição de modelos experimentais acurados e levaram ao desenvolvimento da multiplicidade de modelos. Apesar dessas limitações, cada modelo, no entanto, pode propiciar uma perspectiva específica sobre essa doença e proporcionar percepções inéditas e relevantes que favorecem a compreensão da fisiopatologia na falência renal aguda de origem isquêmica em humanos (LIEBERTHAL e NIGAM, 2000). No presente estudo, foi adotado 20 minutos de clampeamento do pedículo vascular renal, levando em consideração essas observações experimentais e na tentativa de buscar um modelo que seja representativo, dinâmico e com baixa mortalidade.

No presente estudo, a escolha da associação dos agentes imunossupressores tacrolimus (inibidor da calcineurina) e micofenolato mofetil (antiproliferativo) foi fundamentado nas vantagens terapêuticas, em termos de imunossupressão, e por ser a combinação mais comumente usada nos últimos anos segundo diversos autores (HALLORAN, 2000; HARDINGER et al., 2004; ALBERÚ e URREA, 2005; MEIER-KRIESCHE et al., 2006; SAMANIEGO et al., 2006; SAMPAIO et al., 2008). Gaston (2006) considerou que a prática tem demonstrado que a combinação de tacrolimus e micofenolato mofetil representa atualmente o padrão ouro na maioria dos programas de transplantes nos EUA. Em regimes fundamentados em tacrolimus e micofenolato mofetil também confirmaram as ações imunossupressoras dos dois agentes. Miller et al. (2000), em estudo prospectivo e randomizado de pacientes submetidos ao transplante renal, relataram que o tacrolimus

combinado com a dose inicial de 2 g/dia de micofenolato mofetil foi significativamente efetiva e segura em reduzir o risco de rejeição aguda, confirmada por biópsia, se comparado com tacrolimus/azatioprina e tacrolimus/micofenolato mofetil na dose de 1 g/dia.

Land (1999) constatou que pacientes idosos submetidos ao transplante renal que foram tratados com regime baseado no micofenolato mofetil, na dose de 2 g/dia e com a meta de atingir níveis séricos entre 2 e 6 µg/ml, tinham resultados preliminares encorajadores com sobrevivência de 96,9% dos pacientes e vitalidade de 90,6% dos enxertos, com média de seguimento de 12 meses. Este autor também demonstrou que em 46 pacientes com transplante renal há mais de um ano e estáveis, a conversão gradual de regimes baseados na ciclosporina ou tacrolimus para o tratamento monoterápico com micofenolato mofetil proporcionou melhora imediata e duradoura da função renal, com regularização dos parâmetros clínicos e laboratoriais, coincidentemente com a retirada dos inibidores da calcineurina.

Frimat et al. (2006) observaram que o tratamento de pacientes submetidos ao transplante renal com regime baseado no micofenolato mofetil (2 g/dia), associado com metade da dose de ciclosporina, resultou em melhora estatisticamente significativa da função renal em comparação com o grupo baseado na ciclosporina, durante um seguimento de dois anos. Todavia, em estudo subsequente, Schold e Kaplan (2009) verificaram riscos semelhantes de perda do enxerto em um grupo de pacientes com associação de micofenolato mofetil/tacrolimus quando confrontados com um grupo de pacientes com azatioprina/tacrolimus. Do mesmo modo, Remuzzi et al (2004) observaram taxas de rejeição aguda equivalentes nos grupos baseados no micofenolato mofetil versus azatioprina, em pacientes submetidos ao transplante renal. Em estudos adicionais, autores sugerem que o efeito imunossupressor pode ser acentuado quando o tacrolimus é usado em combinação com o micofenolato mofetil (ZUCKER et al., 1997).

Em ensaio clínico multicêntrico randomizado, Margreiter (2002), como principal investigador de um Grupo de Estudo Europeu sobre Tacrolimus versus Ciclosporina em Transplante Renal, demonstrou que o regime baseado no tacrolimus foi significativamente mais efetivo do que a associação baseada na ciclosporina em evitar a rejeição aguda, confirmada por biópsia renal. A

segurança, a eficácia clínica, o baixo risco de rejeição aguda e a redução de complicações causadas pela ciclosporina nos regimes baseados no tacrolimus foram também comprovados por outros estudos (MAYER et al., 1997; KNOLL e Bell, 1999; KOHNLE et al., 1999; LIGTENBERG et al., 2001; SPERSCHNEIDER et al., 2001; KRÄMER et al., 2003; WEBSTER et al., 2005). Sonoda et al. (2003) evidenciaram em mais de 1000 transplantes renais que o tratamento com tacrolimus proporcionou a manutenção favorável da sobrevivência do enxerto, com taxa acima de 90% durante três anos de seguimento, com demonstração de segurança e eficácia do agente imunossupressor.

Atualmente, os pesquisadores têm direcionado o foco para novas combinações de agentes imunossupressores que preservem os benefícios imunológicos, mas que considerem a dose, a interação medicamentosa, a facilidade de monitoramento, o custo-benefício, a melhora na qualidade de vida e evitem os efeitos adversos associados com o uso contínuo e de longo prazo, tais como a nefrotoxicidade, os riscos cardiovasculares, as infecções e a intolerância à glicose (GASTON, 2006).

Na maioria dos estudos experimentais em animais de laboratório, a dose de tacrolimus administrada, por via oral ou subcutânea, foi de 0,5 a 5 mg/kg de peso corporal, por um período que variou de três a 14 dias (WILLEMS et al., 2013). No presente estudo, utilizou-se a dose de tacrolimus de 0,5 e 1 mg/kg de peso corporal ao dia, por gavagem. Como os ratos do GI e GII, do presente estudo, apresentaram peso corporal médio de cerca de 300 g, as doses diárias de tacrolimus administradas em cada animal variaram, em média, de 0,15 a 0,30 mg, na dependência se a dose previamente estabelecida foi de 0,5 ou 1 mg/Kg/dia. Para o micofenolato mofetil, como o peso corporal médio foi de aproximadamente 300 g, a dose média que cada animal recebeu foi de 6 mg por dia, considerando a dose de 20 mg/Kg de peso corporal.

As doses de tacrolimus e de micofenolato mofetil utilizadas para os ratos foram similares as doses clínicas usuais, administradas por via oral, em pacientes submetidos a transplantes de órgãos, que variam entre 0,10 a 0,30 mg/kg de peso corporal por dia e 1 a 3 g/dia, respectivamente, para a finalidade da profilaxia de rejeição do órgão transplantado (DEAN et al., 2004; STAATZ e TETT, 2004; GASTON, 2006; KNIGHT et al., 2009; VILLARROEL et al., 2009;

PICON et al., 2014). Somente a dose de tacrolimus do GII foi maior que as doses clínicas habituais, mas semelhante a dose adotada em vários estudos experimentais (SCHÄFFER et al., 1998; WILLEMS et al., 2013). Todavia, Ohara et al. (1990) verificaram que não foi documentado efeito adverso com a dose de 1,0 mg/kg/dia de tacrolimus. Quanto ao micofenolato mofetil, a dose de 2 g por dia tem sido considerada segura e aceitável pelos pacientes no período imediato após o transplante (PESCOVITZ et al., 2000). Nos estudos experimentais, as doses de medicamentos usados em ratos têm sido geralmente semelhantes ou maior do que as doses clínicas indicadas para humanos, porque os ratos apresentam intenso metabolismo, que pode ser evidenciado pela ingestão de ração com alta concentração de proteínas e carboidratos.

A administração, por gavagem, da solução contendo tacrolimus confirmou a eficácia desse método na produção de níveis séricos do agente imunossupressor. A diluição com solução cloreto de sódio 0,9%, no momento da administração, não causou instabilidade da molécula do tacrolimus, confirmado pela presença de níveis séricos de tacrolimus nos animais dos grupos GI (grupo I) e GII (grupo II). Apesar de não haver diferença estatisticamente significativa nos níveis séricos de tacrolimus entre os animais dos GI e GII no dia do sacrifício, a evidência da média inferior nos animais do GII, em comparação com os animais do GI, pode ser correlacionada com a metade da dose, previamente estabelecida como procedimento de intervenção, que foi administrada nos animais do GII.

A escolha da data de sacrifício no 14^o dia pós-operatório foi fundamentada na sequência de eventos do processo de cicatrização, por cobrir as fases de inflamação e de proliferação. Qualquer interferência durante principalmente as duas primeiras semanas poderá aumentar o risco de deiscência da ferida operatória. Por conseguinte, a primeira e a segunda semana foram o período adotado pela maioria dos autores para o estudo do processo de reparação tecidual (SCHÄFFER et al., 1998; SCHÄFFER et al., 2004; RAPTIS et al., 2012; WILLEMS et al., 2013).

Apesar de não ter diferença estatisticamente significativa, três animais do grupo I (GI), que receberam micofenolato mofetil 20 mg/Kg/dia associado ao tacrolimus 1 mg/kg/dia, tiveram infecção de ferida operatória. Diversos autores

evidenciaram que a infecção de ferida operatória foi uma das complicações mais frequentes em pacientes submetidos ao transplante renal (HUMAR et al., 2001; WSZOLA et al., 2013). Além disso, a infecção de ferida operatória foi o fator predisponente mais comum no desenvolvimento de deiscência e hérnia incisional (IRVIN et al., 1977). No primeiro mês após o transplante renal, a incidência de infecção da ferida operatória variou entre 4 a 20% (SCHWEIZER et al., 1973; KYRIAKIDES et al., 1975; HUMAR et al., 2001;). Os pacientes submetidos ao transplante renal têm fatores de risco adicionais para infecção da ferida cirúrgica, tais como a uremia pré-operatória que pode persistir no pós-operatório, a presença do órgão transplantado no sítio operatório como fator “estranho” ao receptor e o uso de agentes imunossupressores (KYRIAKIDES et al., 1975). Todavia, vários fatores estavam presentes na maioria dos pacientes com infecção de ferida operatória (KYRIAKIDES et al., 1975), indicando que o processo infeccioso foi geralmente de origem multifatorial. No presente estudo, nenhum animal do grupo controle (GC) e do grupo II (GII), que receberam, respectivamente, solução de cloreto de sódio 0,9% e micofenolato mofetil 20 mg/Kg/dia associado ao tacrolimus 0,5 mg/kg/dia, apresentou infecção de ferida operatória. Os animais tratados com micofenolato mofetil, que por apresentar efeito antiproliferativo, estariam mais propensos às complicações da ferida operatória, porém esse achado não foi observado no presente estudo. Os agentes antiproliferativos podem ter uma maior taxa de complicações da cicatrização da ferida operatória, por agir como inibidor da proliferação de fibroblastos e da transdução do sinal celular mediado pela citocina (VALENTE et al., 2003; DEAN et al., 2004).

A infecção de ferida operatória é frequentemente um dos fatores que ameaça à vida de pacientes submetidos ao transplante de órgãos e à imunossupressão, constituindo em uma das principais causas de morte desses pacientes e um dos fatores que prenuncia o aumento dos custos hospitalares (KYRIAKIDES et al., 1975; HOLLENBEAK et al., 2001; HUMAR et al., 2001). Em pacientes tratados com tacrolimus, as taxas de infecção no transplante renal foram semelhantes às taxas observadas no transplante hepático (GREEN et al., 1991; VALENTE et al., 2003). Foi sugerido que a implementação de medidas preventivas da infecção da ferida operatória, tais como uso de

antibióticos sistêmicos (GOLDRING et al., 1975), poderia reduzir substancialmente o risco de deiscência e hérnia incisional (IRVIN et al., 1977).

No presente estudo, como os valores médios de resistência de ruptura e os achados histopatológicos das cicatrizes cirúrgicas da parede abdominal não diferiram significativamente entre o grupo controle (GC) e os dois grupos tratados (GI e GII), indicou-se que não houve a interferência de fatores desfavoráveis no processo de cicatrização da parede abdominal, inclusive com ausência de repercussão clínica, tais como, o não desenvolvimento de processo precoce (evisceração). Por conseguinte, as alterações no processo de cicatrização, se existentes, podem provavelmente ser reparadas pelo organismo, com reforço na hipótese de que essas alterações, se presentes, sejam provavelmente de gravidade menor. Portanto, com base nos resultados do presente estudo, os tratamentos com a associação do tacrolimus e micofenolato mofetil não alteraram significativamente os valores de resistência de ruptura e os achados histopatológicos da parede abdominal dos animais com rim único submetidos à isquemia e reperfusão, modelo cirúrgico experimental que procurou reproduzir ou simular as condições clínicas observadas no transplante renal.

As complicações de ferida operatória foram mais esperadas em pacientes em uso de agentes imunossupressores com efeito antiproliferativo, tais como o micofenolato mofetil e o sirolimus, por inibir a função dos fibroblastos e impedir a angiogênese *in vitro* (HUMAR et al., 2002; VALENTE et al., 2003; DEAN et al., 2004). Em contraste, o inibidor da atividade da calcineurina, o tacrolimus foi creditado ter pouco ou nenhum efeito adverso sobre o processo de reparação da ferida operatória. Contudo, como o tacrolimus inibe a primeira fase da ativação das células T que atuam no processo inflamatório, admitiu-se que o tacrolimus possa também ter efeito adverso sobre a cicatrização (WILLEMS et al., 2013).

Diversos autores não comprovaram que os regimes fundamentados no tacrolimus (DEAN et al., 2004; GRIM et al., 2006; SANTANGELO et al., 2009) e no micofenolato mofetil (VALENTE et al., 2003) aumentaram o risco de complicações da ferida operatória quando comparados com outros regimes de agentes imunossupressores em pacientes submetidos ao transplante renal. No estudo comparativo entre grupos de pacientes tratados com

tacrolimus/micofenolato mofetil e sirolimus/micofenolato mofetil, Grim et al. (2006) observaram que não houve diferença estatisticamente significativa entre os dois grupos submetidos ao transplante renal, apesar da taxa de complicações do grupo do tacrolimus (14,3%) representar menos da metade da taxa observada no grupo de pacientes tratados com sirolimus (31,8%). Valente et al. (2003) demonstraram que o tratamento baseado na associação do micofenolato mofetil/tacrolimus/prednisona tiveram taxa de complicações de ferida operatória significativamente menores (2,4%) do que o grupo tratado com sirolimus/tacrolimus/prednisona (43,2%), em pacientes submetidos ao transplante renal. Em ensaio clínico prospectivo e randomizado com a análise comparativa de dois grupos de regimes de imunossupressores tacrolimus/micofenolato mofetil/prednisona versus sirolimus/micofenolato mofetil/prednisona em pacientes submetidos ao transplante renal, Dean et al. (2004) constataram que a taxa de complicações da cicatrização da ferida operatória foi também significativamente menor no grupo baseado no tacrolimus 8% (5 de 59 pacientes) do que a taxa observada no grupo do sirolimus 47% (30 de 64 pacientes). As complicações da ferida operatória incluíram a infecção de ferida, deiscência e hérnia de parede abdominal, além de outras. Esses resultados clínicos obtidos por diferentes autores reforçam os achados experimentais do presente estudo de que a associação do tacrolimus e micofenolato mofetil não altera o processo de cicatrização da ferida operatória. Porém, esses resultados também fortalecem a hipótese de que a associação do sirolimus e micofenolato mofetil (agentes antiproliferativos) poderiam potencializar os efeitos adversos no processo cicatricial da ferida operatória.

O único modo de avaliar um agente imunossupressor de forma isolada é por estudos experimentais, visto que o regime padrão usual de drogas imunossupressoras em pacientes submetidos aos transplantes de órgãos sólidos consiste de um inibidor da calcineurina (como ciclosporina ou tacrolimus), de um agente antiproliferativo (como azatioprina ou micofenolato de mofetil) e de um esteroide. Porém, foram poucos os estudos pré-clínicos que analisaram os efeitos do tacrolimus na cicatrização da ferida operatória. Além disso, esses estudos experimentais foram feitos em diferentes tipos de tecidos e com produção de resultados contraditórios (SCHÄFFER et al., 1998;

SCHÄFFER et al., 2004; RAPTIS et al., 2012; WILLEMS et al., 2013; PAUL et al., 2014).

Em estudo experimental, os resultados obtidos por Willems et al. (2013) podem corroborar os do presente estudo, ao evidenciarem que o uso isolado de tacrolimus não dificultou ou favoreceu o processo de cicatrização durante a primeira semana de pós-operatório. Esses autores avaliaram os efeitos do tacrolimus na cicatrização em três grupos de ratos submetidos à laparotomia mediana, seguida de anastomoses em íleo terminal e cólon, que receberam o tacrolimus, por via subcutânea, nas três doses de 0,5; 2,0 e 5,0 mg/Kg/dia, iniciadas no pós-operatório até a data do sacrifício. A ferida da parede abdominal e ambas as anastomoses foram analisadas, porém não houve diferença estatisticamente significativa na resistência de ruptura da parede abdominal e na pressão intraluminal de ruptura da anastomose entre os grupos que receberam o tacrolimus e o controle nos períodos analisados (3°, 5° e 7° dia pós-operatório).

Em contraste, Raptis et al (2012), administrando doses de 0,1 mg/kg/dia de tacrolimus em ratos por via subcutânea, evidenciaram a promoção do processo de cicatrização da anastomose cólica, com base nos aumentos significativos na pressão intraluminal de ruptura e na concentração de hidroxiprolina tecidual em comparação com o grupo controle, no quarto e oitavo dia pós-operatório. Seguindo linha de pesquisa semelhante, Kiyama et al. (2002) evidenciaram que doses subclínicas e terapêuticas de tacrolimus melhoraram significativamente a fase precoce do processo cicatricial da anastomose de cólon, comprovada pela elevação da resistência da anastomose à pressão intraluminal de ruptura em comparação ao grupo controle, em animais sacrificados no quarto dia pós-operatório. Na avaliação microscópica da anastomose cólica, os autores observaram também que a estrutura das camadas da parede intestinal estava melhor preservada, incluindo a muscular da mucosa, a submucosa e a muscular própria, do que no grupo controle, onde a anastomose foi substituída por tecido de granulação.

De outro lado, Schäffer et al. (2005) constataram que os valores de pressão intraluminal de ruptura e o conteúdo de colágeno nas anastomoses de cólon foram estatisticamente equivalentes nos grupos de ratos que foram tratados com injeções subcutâneas de 2,0 ou 5,0 mg/Kg/dia de tacrolimus,

sacrificados no quinto dia pós-operatório. Porém, na mesma publicação e em um segundo experimento, os autores observaram reduções estatisticamente significativas no conteúdo de hidroxiprolina, no índice de depósito de colágeno e na resistência de ruptura da ferida de pele em animais que receberam ou 2,0 mg/Kg/dia de tacrolimus e que foram sacrificados no décimo dia pós-operatório, em comparação com o grupo controle. Com base nos resultados, os autores concluíram que seriam necessárias altas doses de tacrolimus para afetar o processo de cicatrização da derme, que diferentes tecidos demonstraram suscetibilidade distinta às doses do agente imunossupressor ou que a restauração da ferida intestinal parece evoluir mais precocemente em comparação com a lesão de pele.

Para acarretar ainda mais controvérsias sobre a cicatrização intestinal, Kita et al. (1999) avaliaram a cicatrização de anastomoses de intestino delgado e cólon em ratos tratados com tacrolimus na dose de 2,0 mg/Kg/dia e sacrificados no sétimo dia pós-operatório. Os autores observaram uma redução significativa na pressão intraluminal de ruptura das anastomoses de cólon dos animais tratados com tacrolimus em relação ao grupo controle. No entanto, não foi evidenciada diferença nos valores de pressão intraluminal de ruptura nas anastomoses de intestino delgado.

Paul et al. (2014) verificaram que a combinação de 1 mg/Kg/dia de tacrolimus e 20 mg/Kg/dia de micofenolato mofetil determinou a mudança qualitativa na síntese de colágeno na ferida cirúrgica vesical de ratos sacrificados no décimo-quinto dia pós-operatório, com redução estatisticamente significativa do colágeno maduro (tipo I) e aumento significativamente proporcional do colágeno imaturo (tipo III), caracterizado por menor quantidade de fibras entrelaçadas, quando comparados com o grupo controle, tratados com solução de cloreto de sódio 0,9%, e o grupo sham, sem tratamento. Na prática, o colágeno tipo III, por apresentar menor quantidade de fibras agregadas, parece ser o precursor do colágeno tipo I. Como a quantidade de colágeno não se modificou entre os grupos de animais, pode-se inferir que a associação de tacrolimus e micofenolato mofetil pode possivelmente retardar o processo de cicatrização da ferida vesical em ratos pela mudança nas características qualitativas do colágeno.

Com o objetivo de avaliar os efeitos da administração de 25 mg/Kg/dia de micofenolato mofetil, por via intraperitoneal, sobre a cicatrização de anastomose cólica em ratos, Zeeh et al. (2001) evidenciaram que o micofenolato mofetil afetou o processo de reparo da ferida operatória, traduzida por redução estatisticamente significativa na pressão intraluminal de ruptura da anastomose e na taxa de proliferação em comparação aos animais do grupo controle, sacrificados no segundo e quarto dia pós-operatório. Resultados inteiramente concordantes foram obtidos por Inglin et al. (2008), que demonstraram que as pressões intraluminais de ruptura da anastomose de cólon foram significativamente baixas no grupo de animais tratados com micofenolato mofetil, se confrontados com o grupo controle, em datas coincidentes de sacrifício. Porém, não houve diferença nos animais sacrificados no sexto dia pós-operatório. Interessantemente, a adição exógena de fator de crescimento semelhante à insulina tipo I (IGF-I) corrigiu de certo modo os efeitos deletérios na cicatrização da anastomose cólica, visto que o grupo de animais tratados com o micofenolato mofetil associado com o IGF-I não diferiram do grupo controle. O IGF-I tem mostrado promover e acelerar a cicatrização da anastomose de cólon em animais de experimentação (EGGER et al., 2001; MANTZOROS et al., 2006). Resultados também semelhantes foram obtidos por Sikas et al. (2006), demonstrando que os valores médios de pressão intraluminal de ruptura em anastomoses de cólon foram significativamente menores nos animais que foram tratados com 40 mg/Kg/dia de micofenolato mofetil, administrados por gavagem, do que no grupo controle, sacrificados no terceiro e sétimo dia pós-operatório, mas sem diferença estatisticamente significativa nos animais sacrificados no décimo-quarto dia pós-operatório. Os animais do grupo do micofenolato mofetil apresentaram também diminuição significativa do conteúdo de hidroxiprolina no terceiro, sétimo e décimo-quarto dia pós-operatório. Os autores constataram também que o micofenolato mofetil tem efeito negativo sobre a expressão do fator de transformação do crescimento $\beta 1$ (TGF- $\beta 1$), com resultante diminuição na deposição de colágeno e redução da resistência mecânica da anastomose.

Com base na maioria dos estudos sobre anastomose do cólon, parece que o micofenolato mofetil compromete a integridade da anastomose na fase inflamatória da cicatrização, por redução da resistência mecânica, ou seja, o

efeito foi mais significativo no período inicial do pós-operatório, mais marcadamente durante a primeira semana da operação. No décimo-quarto dia pós-operatório, as interferências no processo de cicatrização usualmente já não foram significativas do ponto de vista estatístico, tais como os resultados observados no presente estudo na cicatrização da parede abdominal. A concordância com os achados observados por outros investigadores fortalece os do presente estudo.

Em decorrência da natureza multifatorial das complicações da ferida da parede abdominal em paciente submetidos aos transplantes de órgãos, controvérsias sobre as condutas preventivas e terapêuticas são ainda persistentes, o que torna fundamental a definição e o domínio dos fatores de risco vinculados aos pacientes, o uso de antibióticos profiláticos quando indicados, a aplicação de técnica cirúrgica meticulosa, a terapia com agentes imunossupressores apropriados, o diagnóstico precoce e o tratamento efetivo dos problemas das feridas incisionais para a redução da morbidade e mortalidade operatória.

6 CONCLUSÃO

Com base nos resultados obtidos, pode-se concluir que, nas condições experimentais do presente estudo que procurou mimetizar de maneira fidedigna o ambiente do período pós-transplante renal precoce, os esquemas de imunossupressão empregados associados ao fenômeno da isquemia-reperfusão renal não induzem fraqueza significativa da cicatriz cirúrgica da parede abdominal quando analisada por tensiometria e histomorfometria locais.

REFERÊNCIAS

- ALEXANDER, H.C.; PRUDDEN, J.F. The causes of abdominal wound disruption. **Surg. Gynecol. Obstet.**, p.1223-1229, 1966.
- ALLISON, A.C. Mechanisms of action of mycophenolate mofetil. **Lupus**, v.14, suppl.1, p.S2-S8, 2005.
- ALLISON, A.C.; ALMQUIST, S.J.; MULLER, C.D. et al. In vitro immunosuppressive effects of mycophenolic acid and an ester pro-drug, RS-61443. **Transplant Proc.**, v.23, suppl. 2, v.10-14, 1991.
- ALLISON, A.C.; EUGUI, E.M. Purine metabolism and immunosuppressive effects of mycophenolate mofetil (MMF). **Clin. Transplant.**, v.10, p.77-84, 1996.
- ALLISON, A.C.; EUGUI, E.M. Mycophenolate mofetil and its mechanisms of action. **Immunopharmacology**, v.47, p.85-118, 2000.
- ALLISON, A.C.; EUGUI, E.M. Mechanisms of action of mycophenolate mofetil in preventing acute and chronic allograft rejection. **Transplantation**, v.80, suppl.2, p.S181-S190, 2005.
- ALLISON, A.C.; KOWALSKI, W.J.; MULLER, C.J. et al. Mycophenolic acid and brequinar, inhibitors of purine and pyrimidine synthesis, block the glycosylation of adhesion molecules. **Transplant. Proc.**, v.25, suppl.2, p.67-70, 1993.
- ANTHONY, T.; BERGEN, P.C.; KIM, L.T. et al. Factors affecting recurrence following incisional herniorrhaphy. **World. J. Surg.**, v.24, p.95-100, 2000.
- ASSOCIAÇÃO BRASILEIRA DE TRANSPLANTE DE ÓRGÃOS - ABTO. Registro Brasileiro de Transplantes. Ano XX Nº 4. São Paulo, 2014.
- ALBERÚ, J.; URREA, E.M. Immunosuppression for kidney transplant recipients: current strategies. **ver. Invest. Clin.**, v.57, p.213-224, 2005.
- BAZZANO, T.; RESTEL, T.I.; PORFIRIO, L.C. et al. Renal biomarkers of male and female Wistar rats (*Rattus norvegicus*) undergoing renal ischemia and reperfusion. **Acta Cir. Bras.**, v.30, p.277-288, 2015.
- BEHREND, M. A. Review of clinical experience with the novel immunosuppressive drug mycophenolate mofetil in renal transplantation. **Clin Nephrol.**, v.45, p.336-341, 1996.
- BEVIS, P.M.; WINDHABER, R.A.; LEAR, P.A. et al. Randomized clinical trial of mesh versus sutured wound closure after open abdominal aortic aneurysm surgery. **Br. J. Surg.**, v.97, p.1497-1502, 2010.

BIERER, B.E.; SCHREIBER, S.L.; BURAKOFF, S.J. The effect of the immunosuppressant FK-506 on alternate pathways of T cell activation. **Eur. J. Immunol.**, v.21, p.439-445, 1991.

BIERER, B.E.; HOLLANDER, G.; FRUMAN, D. et al. Cyclosporin A and FK506: molecular mechanisms of immunosuppression and probes for transplantation biology. **Curr. Opin. Immunol.**, v.5, p.763-773, 1993.

BLAHETA, R.A.; LECKEL, K.; WITTIG, B. et al. Mycophenolate mofetil impairs transendothelial migration of allogeneic CD4 and CD8 T-cells. **Transplant. Proc.**, v.31, p.1250-1252, 1999.

BLUEMLE, L.W.; WEBSTER, G.D.; ELKINTON, J.R. Acute tubular necrosis; analysis of one hundred cases with respect to mortality, complications, and treatment with and without dialysis. **Arch. Intern. Med.**, v.104, p.180-197, 1959.

BOOTUN, R. Effects of immunosuppressive therapy on wound healing. **Int. Wound J.**, v.10, p.98-104, 2013.

BUCKNALL, T.E. Abdominal wound closure: choice of suture. **J. R. Soc. Med.**, v.74, p.580-585, 1981.

BUCKNALL, T.E.; ELLIS, H. Abdominal wound closure - a comparison of monofilament nylon and polyglycolic acid. **Surgery**, v.89, p.672-677, 1981.

BUCKNALL, T.E.; COX, P.J.; ELLIS, H. Burst abdomen and incisional hernia: a prospective study of 1129 major laparotomies. **Br. Med. J.**, v.284, p.931-933, 1982.

BURGER, J.W.; LUIJENDIJK, R.W.; HOP, W.C. et al. Long-term follow-up of a randomized controlled trial of suture versus mesh repair of incisional hernia. **Ann. Surg.**, v.240, p.578-583; 2004.

BURGER, J.W.; LANGE, J.F.; HALM, J.A. et al. Incisional hernia: early complication of abdominal surgery. **World. J. Surg.**, v.29, p.1608-13, 2005.

BUSQUE, S.; CANTAROVICH, M.; MULGAONKAR, S. et al. The PROMISE study: a phase 2b multicenter study of voclosporin (ISA247) versus tacrolimus in de novo kidney transplantation. **Am J Transplant.**, v.11, p.2675-2684, 2011.

BUSSMANN, A.R.; FILHO, M.A.M.; MÓDOLO, M.P. et al. Effect of allopurinol on the kidney function, histology and injury biomarker (NGAL, IL 18) levels in uninephrectomized rats subjected to ischaemia-reperfusion injury. **Acta Cir. Bras.**, v.29, p.515-521, 2014.

CAGLIA, P.; TRACIA, A.; BORZI, L. et al. Incisional hernia in the elderly: risk factors and clinical considerations. **Int. J. Surg.**, v.12, suppl 2, p.S164-S169, 2014.

CAMERON, A.E.; GRAY, R.C.; TALBOT, R.W. et al. Abdominal wound closure: a trial of Prolene and Dexon. **Br. J. Surg.**, v.67, p.487-488, 1980.

CARLSON, M.A. Acute wound failure. **Surg. Clin. North Am.**, v.77, p.607-636, 1997.

CARLSON, M.A.; CONDON, R.E. Polyglyconate (Maxon) versus nylon suture in midline abdominal incision closure: a prospective randomized trial. **Am. Surg.**, v.61, p.980-983, 1995.

CARR, S.F.; PAPP, E.; WU, J.C. et al. Characterization of human type I and type II IMP dehydrogenases. **J. Biol. Chem.**, v.268, p.27286-27290, 1993.

CARRICO, T.J.; MEHRHOF, A.I.; CHOHEN, I.K. Biology of wound healing. **Surg. Clin. North Am.**, v.64, p.721-733, 1984.

COBB, W.S.; WARREN, J.A; EWING, J.A. et al. Open retromuscular mesh repair of complex incisional hernia: predictors of wound events and recurrence. **J. Am. Coll. Surg.**, v.220, p.606-613, 2015.

COCCOLINI, F.; CATENA, F.; BERTUZZO, V.R. et al. Abdominal wall defect repair with biological prosthesis in transplanted patients: single center retrospective analysis and review of the literature. **Updates Surg.**, v.65, p.191-196, 2013.

COHN, R.G.; MIRKOVICH, A.; DUNLAP, B. et al. Mycophenolic acid increases apoptosis, lysosomes and lipid droplets in human lymphoid and monocytic cell lines. **Transplantation**, v.68, p.411-418, 1999.

DEAN, P.G.; LUND, W.J.; LARSON, T.S. et al. Wound-healing complications after kidney transplantation: a prospective, randomized comparison of sirolimus and tacrolimus. **Transplantation**, v.77, p.1555-1561, 2004.

DIENER, M.K.; VOSS, S.; JENSEN, K. et al. Elective midline laparotomy closure: the INLINE systematic review and meta-analysis. **Ann. Surg.**, v.251, p.843-856, 2010.

DELBRIDGE, M.S.; SHRESTHA, B.M.; RAFTERY, A.T. et al. The effect of body temperature in a rat model of renal ischemia-injury. **Transplant. Proc.**, v.39, p.2983-2985, 2007.

DUMONT, F.J.; STARUCH, M.J.; KOPRAK, S.L. et al. Distinct mechanisms of suppression of murine T cell activation by the related macrolides FK-506 and rapamycin. **J. Immunol.**, v.144, p.251-258, 1990.

EGGER, B.; INGLIN, R.; ZEEH, J. et al. Insulin-like growth factor I and truncated keratinocyte growth factor accelerate healing of left-sided colonic anastomoses. **Br. J. Surg.**, v.88, p.90-98, 2001.

ELLIS, H.; HEDDLE, R. Does the peritoneum need to be closed at laparotomy?

Br. J. Surg., v.64, p.733-736, 1977.

ELLIS, H.; HEDDLE, R. Closure of the abdominal wound. **J. R. Soc. Med.**, v.72, p.17-18, 1979.

EHRlich, H.P.; HUNT, T.K. Collagen Organization Critical Role in Wound Contraction. **Adv. Wound Care** (New Rochelle), v.1, p.3-9, 2012.

EUGUI, E.M.; ALMQUIST, S.J.; MULLER, C.D. et al. Lymphocyte-selective cytostatic and immunosuppressive effects of mycophenolic acid in vitro: role of deoxyguanosine nucleotide depletion. **Scand. J. Immunol.**, v.33, p.161-173, 1991.

FAGNIEZ, P.L.; HAY, J.M.; LACAINE, F. et al. Abdominal midline incision closure. A multicentric randomized prospective trial of 3,135 patients, comparing continuous vs interrupted polyglycolic acid sutures. **Arch. Surg.**, v.120, p.1351-1353, 1985.

FIKATAS, P.; SCHOENING, W.; LEE J-E et al. Incidence, risks factors and management of incisional hernias in a high volume liver transplant center. **Ann. Transplant.**, v.18: p.223-230, 2013.

FINK, C.; BAUMANN, P.; WENTE, M.N. et al. Incisional hernia rate 3 years after midline laparotomy. **Br. J. Surg.**, v.101, p.51-54, 2014.

FLECHNER, S.M.; ZHOU, L.; DERWEESH, I. et al. The impact of sirolimus, mycophenolate mofetil, cyclosporine, azathioprine, and steroids on wound healing in 513 kidney-transplant recipients. **Transplantation**, v.76, p.1729-1734, 2003.

FLUM, D.R.; HORVATH, K.; KOEPESELL, T. Have outcomes of incisional hernia repair improved with time? A population-based analysis. **Ann. Surg.**, v.237, p.129-135, 2003.

FRANKLIN, T.J.; COOK, J.M. The inhibition of nucleic acid synthesis by mycophenolic acid. **Biochem. J.**, v.113, p.515-524, 1969.

FRIMAT, L.; CASSUTO-VIGUIER, E.; CHARPENTIER, B. et al. Impact of cyclosporine reduction with MMF: a randomized trial in chronic allograft dysfunction. The 'reference' study. **Am. J. Transplant.**, v.6, p.2725-2734, 2006.

FRANCO, R.F. Fisiologia da coagulação, anticoagulação e fibrinólise. **Medicina, Ribeirão Preto**, v.34, p.229-237, 2001.

FRUMAN, D.A.; KLEE, C.B.; BIERER, B.E. et al. Calcineurin phosphatase activity in T lymphocytes is inhibited by FK 506 and cyclosporin A. **Proc. Natl. Acad. Sci. USA**, v.89, p.3686-3690, 1992.

GALLUP, D.G.; NOLAN, T.E.; SMITH, R.P. Primary mass closure of midline incisions with a continuous polyglyconate monofilament absorbable suture. **Obstet. Gynecol.**, V.76, P.872-875, 1990.

GALLUP, D.G.; TALLEDO, O.E.; KING, L.A. Primary mass closure of midline incisions with a continuous running monofilament suture in gynecologic patients. **Obstet. Gynecol.**, v.73, p.675-677, 1989.

GASTON, R.S. Current and evolving immunosuppressive regimens in kidney transplantation. **Am. J. Kidney Dis.**, v.47, suppl.2, p.S3-21, 2006.

GILI-ORTIZ, E.; GONZÁLEZ-GUERRERO, R.; BÉJAR-PRADO, L. et al. Postoperative dehiscence of the abdominal wound and its impact on excess mortality, hospital stay and costs. **Cir Esp.**, 2015.

GISLASON, H.; GRONBECH, J.E.; SOREIDE, O. Burst abdomen and incisional hernia after major gastrointestinal operations - comparison of three closure techniques. **Eur. J. Surg.**, v.161, p.349-354, 1995.

GISLASON, H.; SOREIDE, O.; VISTE, A. Wound complications after major gastrointestinal operations. The surgeon as a risk factor. **Dig. Surg.**, v.16, p.512-514, 1999.

GISLASON, H.; VISTE, A. Closure of burst abdomen after major gastrointestinal operations--comparison of different surgical techniques and later development of incisional hernia. **Eur. J. Surg.**, v.165, p.958-961, 1999.

GOLDRING, J.; MCNAUGHT, W.; SCOTT, A. et al. Prophylactic oral antimicrobial agents in elective colonic surgery. A controlled trial. **Lancet**, v.2, p.997-1000, 1975.

GOMEZ, R.; HIDALGO, M.; MARQUES, E. et al. Incidence and predisposing factors for incisional hernia in patients with liver transplantation. **Hernia**, v.5, p.172-176, 2001.

GOODENOUGH, C.J.; KO, T.C.; KAO, L.S. et al. Development and validation of a risk stratification score for ventral incisional hernia after abdominal surgery: hernia expectation rates in intra-abdominal surgery (the HERNIA Project). **J. Am. Coll. Surg.**, v.220, p.405-413, 2015.

GRIM, S.A.; SLOVER, C.M.; SANKARY, H. et al. Risk factors for wound healing complications in sirolimus-treated renal transplant recipients. **Transplant. Proc.**, v.38, p.3520-3523, 2006.

HALLORAN, P.F. Immunosuppressive drugs for kidney transplantation. **N. Engl. J. Med.**, v.351, p.2715-2729, 2004.

HADDAD, E.M.; MCALISTER, V.C.; RENOUF, E. et al. Cyclosporin versus tacrolimus for liver transplanted patients. **Cochrane Database Syst. Rev.**, v.18, 2006.

HADLEY, S.; SAMORE, M.H.; LEWIS, W.D. et al. Major infectious complications after orthotopic liver transplantation and comparison of outcomes in patients receiving cyclosporine or FK506 as primary immunosuppression. **Transplantation**, v.59, p.851-859, 1995.

HAYDOCK, D.A.; HILL, G.L. Impaired wound healing in surgical patients with varying degrees of malnutrition. **J. Parenter. Enteral Nutr.**, v.10, p.550-554, 1986.

HARDINGER, K.L.; KOCH, M.J.; BRENNAN, D.C. Current and future immunosuppressive strategies in renal transplantation. **Pharmacotherapy**, v.24, p.1159-1176, 2004.

HESKETH, E.E.; CZOPEK, A.; CLAY, M. et al. Renal ischaemia reperfusion injury: a mouse model of injury and regeneration. **J. Vis. Exp.**, v.88, 2014. doi: 10.3791/51816.

HEYMAN, S.N.; ROSENBERGER, C.; ROSEN, S. Experimental ischemia-reperfusion: biases and myths – the proximal vs. distal hypoxic tubular injury debate revisited. **Kidney Int.**, v.77, p.9-16, 2010.

HODGSON, N.C.; MALTHANER, R.A.; OSTBYE, T. The search for an ideal method of abdominal fascial closure: a meta-analysis. **Ann. Surg.**, v.231, p.436-442, 2000.

HOGSTROM, H.; HAGLUND, U.; ZEDERFELDT, B. Tension leads to increased neutrophil accumulation and decreased laparotomy wound strength. **Surgery**, v.107, p.215-219, 1990.

HOLLENBEAK, C.S.; ALFREY, E.J.; SOUBA, W.W. The effect of surgical site infections on outcomes and resource utilization after liver transplantation. **Surgery**, v.130, p.388-395, 2001.

HOPF, H.W.; HUNT, T.K.; WEST, J.M. et al. Wound tissue oxygen tension predicts the risk of wound infection in surgical patients. **Arch. Surg.**, v.132, p.997-1004, 1997.

HUBBARD, T.B., JR.; REVER, W.B., JR. Retention sutures in the closure of abdominal incisions. **Am. J. Surg.**, v.124, p.378-380, 1972.

HUMAR, R.; KIEFER, F.N.; BERNS, H. et al. Hypoxia enhances vascular cell proliferation and angiogenesis in vitro via rapamycin (mTOR)-dependent signaling. **FASEB J.**, v.16, p.771-780, 2002.

HUMAR, A.; RAMCHARAN, T.; DENNY, R. et al. Are wound complications after a kidney transplant more common with modern immunosuppression? **Transplantation**, v.72, p.1920-1923, 2001.

HUNT, T.K.; HOPF, H.W. Wound healing and wound infection. What surgeons and anesthesiologists can do. **Surg. Clin. North. Am.**, v.77. p.587-606, 1997.

HUNT, T.K.; LA VAN, F.B. Enhancement of wound healing by growth factors. **N. Engl. J. Med.**, v.13, v.321, p.111-112, 1989.

HUNT, T.K.; ZEDERFELDT, B.; GOLDSTICK, T.K. Oxygen and healing. **Am. J. Surg.**, v.118, p.521-525, 1969.

INGLIN, R.A.; BAUMANN, G.; WAGNER, O.J. et al. Insulin-like growth factor I improves aspects of mycophenolate mofetil-impaired anastomotic healing in an experimental model. **Br. J. Surg.**, v.95, p.793-798, 2008.

ISRAELSSON, L.A. The surgeon as a risk factor for complications of midline incisions. **Eur. J. Surg.**, v.164, p.353-359, 1998.

ISRAELSSON, L.A.; JONSSON, T. Incisional hernia after midline laparotomy: a prospective study. **Eur. J. Surg.**, v.162, p.125-129, 1996.

ISRAELSSON, L.A.; JONSSON, T.; KNUTSSON, A. Suture technique and wound healing in midline laparotomy incisions. **Eur. J. Surg.**, v.162, p.605-6099, 1996.

ISRAELSSON, L.A.; JONSSON, T. Suture length to wound length ratio and healing of midline laparotomy incisions. **Br. J. Surg.**, v.80, p.1284-1286, 1993.

IRVIN, T.T.; STODDARD, C.J.; GREANEY, M.G. et al. Abdominal wound healing: a prospective clinical study. **Br. Med. J.**, v.2, p.351-352, 1977.

IRVIN, T.T.; VASSILAKIS, J.S.; CHATTOPADHYAY, D.K. et al. Abdominal wound healing in jaundiced patients. **Br. J. Surg.**, v.65, p.521-522, 1978.

JAMES, R.C.; MACLEOD, C.J. Induction of staphylococcal infections in mice with small inocula introduced on sutures. **Br. J. Exp. Pathol.**, v.42, p.266-277, 1961.

JANSSEN, H.; LANGE, R.; ERHARD, J. et al. Causative factors, surgical treatment and outcome of incisional hernia after liver transplantation. **Br. J. Surg.**, v.89, p.1049-1054, 2002.

JENKINS, T.P.N. Incisional hernia repair: a mechanical approach. **Br. J. Surg.**, v.63, p.873-876, 1976.

JENNY, N.S.; MANN, K.G. Coagulation cascade: an overview. In: LOSCALZO, J.; SCHAFFER, A.I. (eds.). **Thrombosis and hemorrhage**, 2nd ed, Baltimore: Williams & Wilkins, 1998, p.3-27.

JOHNSON, C.P.; KUHN, E.M.; HARIHARAN, S. et al. Pre-transplant identification of risk factors that adversely affect length of stay and charges for renal transplantation. **Clin. Transplant.**, v.13, p.168-175, 1999.

JONSSON, K.; JENSEN, J.A.; GOODSON, W.H. et al. Tissue oxygenation, anemia, and perfusion in relation to wound healing in surgical patients. **Ann. Surg.**, v.214, p.605-613, 1991.

KAPUR, M.L.; DANESWAR, A.; CHOPRA, P. Evaluation of peritoneal closure at laparotomy. **Am. J. Surg.**, v.137, p.650-652, 1979.

KAWAKAMI, T.; PARK, S.W.; KAKU, R. et al. Extracellular-regulated-kinase 5-mediated renal protection against ischemia-reperfusion injury. **Biochem. Biophys. Res. Commun.**, v.418, p.603-608, 2012.

KEILL, R.H.; KEITZER, W.F.; NICHOLS, W.K. et al. Abdominal wound dehiscence. **Arch. Surg.**, v.106, p.573-577, 1973.

KIYAMA, T.; TAJIRI, T.; TOKUNAGA, A. et al. Tacrolimus enhances colon anastomotic healing in rats. **Wound Repair Regen.**, v.10, p.308-313, 2002.

KITA, J.; OGINO, Y.; KOBAYASHI, E. et al. Effects of tacrolimus on small and large bowel anastomoses in the rat. **Transplant. Proc.**, v.31, p.2789, 1999.

KNIGHT, S.R.; RUSSELL, N.K.; BARCENA, L. et al. Mycophenolate mofetil decreases acute rejection and may improve graft survival in renal transplant recipients when compared with azathioprine: a systematic review, **Transplantation**, v.87, p.785-794, 2009.

KNOLL, G.A.; BELL, R.C. Tacrolimus versus cyclosporin for immunosuppression in renal transplantation: meta-analysis of randomised trials. **B.M.J.**, v.318, p.1104-1107, 1999.

KON, N.D.; MEREDITH, J.W.; POOLE, G.V. et al. Abdominal wound closure. A comparison of polydioxanone, polypropylene, and Teflon-coated braided Dacron sutures. **Am. Surg.**, v.50, p.549-551, 1984.

KORENKOV, M.; PAUL, A.; SAUERLAND, S. et al. Classification and surgical treatment of incisional hernia. Results of an experts' meeting. **Langenbecks Arch. Surg.**, v.386, p.65-73, 2001.

KRUKOWSKI, Z.H.; CUSICK, E.L.; ENGESET, J. et al. Polydioxanone or polypropylene for closure of midline abdominal incisions: a prospective comparative clinical trial. **Br. J. Surg.**, v.74, p.828-830, 1987.

KOHNLE, M.; LÜTKES, P.; ZIMMERMANN, U. et al. Conversion from cyclosporine to tacrolimus in renal transplant recipients with gum hyperplasia. **Transplant. Proc.**, v.31, suppl.7A, p.S44-S45, 1999.

KRÄMER, B.K.; ZÜLKE, C.; KAMMERL, M.C. et al. Cardiovascular risk factors and estimated risk for CAD in a randomized trial comparing calcineurin inhibitors in renal transplantation. **Am. J. Transplant.**, v.3, p.982-987, 2003.

KUBES, P.; HUNTER, J.; GRANGER, D.N. Effects of cyclosporin A and FK506 on ischemia/reperfusion-induced neutrophil infiltration in the cat. **Dig. Dis. Sci.**, v.36, p.1469-1472, 1991.

KURSH, E.D.; KLEIN, L.; SCHMITT, J. et al. The effect of uremia on wound tensile strength and collagen formation. **J. Surg. Res.**, v.23, p.37-42, 1977.

KYRIAKIDES, G.K.; SIMMONS, R.L.; NAJARIAN, J.S. Wound infections in renal transplant wounds: pathogenetic and prognostic factors. **Ann. Surg.**, v.182, p.770-775, 1975.

KWAK, W.; JANG H-S.; BELAY T et al. Evaluation of kidney repair capacity using ^{99m}Tc-DMSA in ischemia/reperfusion injury models. **Bioch. Biophys. Res. Commun.**, v.406, p.7-12, 2011.

LAND, W. Mycophenolate mofetil-based immunosuppressive therapy: induction, maintenance, and conversion protocols in renal transplantation. **Transplant. Proc.**, v.31, p.27S-32S, 1999.

LARSEN, J.S.; ULIN, A.W. Tensile strength advantage of the far-and-near suture technique. **Surg. Gynecol. Obstet.**, v.131, p.123-124, 1970.

LEBER, G.E.; GARB, J.L.; ALEXANDER, A.I. et al. Long-term complications associated with prosthetic repair of incisional hernias. **Arch. Surg.**, v.133, p.378-382, 1998.

LEIBOVICH, S.J.; ROSS, R. The role of the macrophage in wound repair. A study with hydrocortisone and antimacrophage serum. **Am J Pathol.**, v.78, p.71-100, 1975.

LIAKAKOS, T.; KARANIKAS, I.; PANAGIOTIDIS, H. et al. Use of Marlex mesh in the repair of recurrent incisional hernia. **Br. J. Surg.**, v.81, 248-249, 1994.

LIEBERTHAL, W.; NIGAM, S.K. Acute renal failure. II. Experimental models of acute renal failure: imperfect but indispensable. **Am. J. Physiol. Renal Physiol.**, v.278, p.f1-f12, 2000.

LIGTENBERG, G.; HENÉ, R.J.; BLANKESTIJN, P.J. et al. Cardiovascular risk factors in renal transplant patients: cyclosporin A versus tacrolimus. **J. Am. Soc. Nephrol.**, v.12, p.368-373, 2001.

LLAGUNA, O.H.; AVGERINOS, D.V.; NAGDA, P. et al. Does prophylactic biologic mesh placement protect against the development of incisional hernia in high-risk patients? **World. J. Surg.**, v.35, p.1651-1655, 2011.

LUIJENDIJK, R.W.; HOP, W.C.; VAN DEN TOL, M.P. et al. A comparison of suture repair with mesh repair for incisional hernia. **N. Engl. J. Med.**, v.343, p.392-398, 2000.

MCNEILL, P.M.; SURGEMAN, H.J. Continuous absorbable vs interrupted nonabsorbable fascial closure. A prospective, randomized comparison. **Arch. Surg.**, v.121, p.821-823, 1986.

MAKELA, J.T.; KIVINIEMI, H.; JUVONEN, T. et al. Factors influencing wound dehiscence after midline laparotomy. **Am. J. Surg.**, v.170, p.387-390, 1995.

MANTZOROS, I.; KANELLOS, I.; ANGELOPOULOS, S. et al. The effect of insulin-like growth factor I on healing of colonic anastomoses in cortisone-treated rats. **Dis. Colon Rectum.**, v.49, p.1431-1438, 2006.

MARGREITER, R. Efficacy and safety of tacrolimus compared with ciclosporin microemulsion in renal transplantation: a randomised multicentre study. **Lancet**, v.359, p.741-746, 2002.

MARTYAK, S.N.; CURTIS, L.E. Abdominal incision and closure. A systems approach. **Am. J. Surg.**, v.131, p.476-480, 1976.

MAYER, A.D.; DMITREWSKI, J.; SQUIFFLET, J.P. et al. Multicenter randomized trial comparing tacrolimus (FK506) and cyclosporine in the prevention of renal allograft rejection: a report of the European Tacrolimus Multicenter Renal Study Group. **Transplantation**, v.64, p.436-443, 1997.

MAZZUCCHI, E.; NAHAS, W.C.; ANTONOPOULOS, I. et al. Incisional hernia and its repair with polypropylene mesh in renal transplant recipients. **J. Urol.**, v.166, p.816-819, 2001.

MEHRABI, A.; FONOUNI, H.; WENTE, M. et al. Wound complications following kidney and liver transplantation. **Clin. Transplant.**, v.20, suppl.17, p.97-110, 2006.

MEIER-KRIESCHE, H.U.; FRIEDMAN, G.; JACOBS, M. et al. Infectious complications in geriatric renal transplant patients: comparison of two immunosuppressive protocols. **Transplantation**, v.68, p.1496-1502, 1999.

MERION, R.M.; TWORK, A.M.; ROSENBERG, L. et al. Obesity and renal transplantation. **Surg. Gynecol. Obstet.**, v.172, p.367-376, 1991.

MEYER, F.; SILVA, D.S.; BOMBONATTO, G.M. et al. Histological analysis and the blood flux in kidneys submitted to different periods of ischemia-reperfusion. **Acta Cir. Bras.**, v.26, p.455-455, 2011.

MEIER-KRIESCHE, H.U.; FRIEDMAN, G.; JACOBS, M. et al. Infectious complications in geriatric renal transplant patients: comparison of two immunosuppressive protocols. **Transplantation**, v. 68, p.1496-1502, 1999.

MEIER-KRIESCHE, H.U.; LI, S.; GRUENESSNER, R.W. et al. Immunosuppression: evolution in practice and trends, 1994-2004. **Am. J. Transplant.**, v.6, p.1111-1131, 2006.

MILLER, J.; MENDEZ, R.; PIRSCH, J.D. et al. Safety and efficacy of tacrolimus in combination with mycophenolate mofetil (MMF) in cadaveric renal transplant recipients. FK506/MMF Dose-Ranging Kidney Transplant Study Group. **Transplantation**, v.69, p.875-880, 2000.

MINOSSI, J.G.; LEITE, C.V.S.; NARESSE, L.E. et al. Efeito do diclofenaco de sódio na cicatrização da parede abdominal de ratos: Estudo histopatológico, da força de ruptura e do colágeno tecidual. **Acta Cir. Bras.**, v.16, p.146-154, 2001.

MUDGE, M.; HUGHES, L.E. Incisional hernia: a 10 year prospective study of incidence and attitudes. **Br. J. Surg.**, v.72, p.70-71, 1985.

NAYMAN, J. Effect of renal failure on wound healing in dogs. Response to hemodialysis following uremia induced by uranium nitrate. **Ann. Surg.**, v.164, p.227-235, 1966.

NELSON, C.A.; DENNIS, C. Wound healing; technical factors in the gain of strength in sutured abdominal wall wounds in rabbits. **Surg. Gynecol. Obstet.**, v.93, p.461-467, 1951.

NIGGEBRUGGE, A.H.; HANSEN, B.E.; TRIMBOS, J.B. et al. Mechanical factors influencing the incidence of burst abdomen. **Eur. J. Surg.**, v.161, p.665-671, 1995.

OHARA, K.; BILLINGTON, R.; JAMES, R.W. et al. Toxicologic evaluation of FK 506. **Transplant. Proc.**, v.22, p.83-86, 1990.

OSTERBERG, B.; BLOMSTEDT, B. Effect of suture materials on bacterial survival in infected wounds. An experimental study. **Acta Chir. Scand.**, v.145, p.431-434, 1979.

PARK, K.M.; CHEN, A.; BONVENTRE, J.V. Prevention of kidney ischemia/reperfusion-induced functional injury and JNK, p38, and MAPK kinase activation by remote ischemic pretreatment. **J. Biol. Chem.**, v.276, p.11870-11876, 2001.

PAUL, G.M.; TAMBARA FILHO, R.; REPKA, J.C. Qualitative analysis of the deposit of collagen in bladder suture of rats treated with tacrolimus combined with mycophenolate-mofetil. **Int. Braz. J. Urol.**, v.40, p.257-263, 2014.

PESCOVITZ, M.D.; CONTI, D.; DUNN, J. et al. Intravenous mycophenolate mofetil: safety, tolerability, and pharmacokinetics. **Clin. Transplant.**, v.14, p.179-188, 2000.

PETERSEN, T.I.; KISSMEYER-NIELSEN, P.; LAURBERG, S. et al. Impaired wound healing but unaltered colonic healing with increasing age: an experimental study in rats. **Eur. Surg. Res.**, v.27, p.250-257, 1995.

PIARDI, T.; AUDET, M.; PANARO, F. et al. Incisional hernia repair after liver transplantation: role of the mesh. **Transplant. Proc.**, v.42, p.1244-1247, 2010.

PIAZZESE, E.; MONTALTI, R.; BELTEMPO, P. et al. Incidence, predisposing factors, and results of surgical treatment of incisional hernia after orthotopic liver transplantation. **Transplant. Proc.**, v.36, p.3097-3098, 2004.

PICON, P.D.; GADELHA, M.I.P.; ALEXANDRE, R.F. (Ed.) **Protocolo clínico e diretrizes terapêuticas: imunossupressão no transplante renal**. Portaria SAS/MS nº 712, de 13 de agosto de 2014, republicada em 14 de agosto de 2014. p.317-352.

POLLACK, S.V. Systemic medications and wound healing. **Int. J. Derm.**, v.21, p.489-496, 1982.

POLLOCK, A.V.; GREENAL, M.J.; EVANS, M. Single-layer mass closure of major laparotomies by continuous suturing. **J. R. Soc. Med.**, v.72, p.889-893, 1979.

POOLE, G.V. Mechanical factors in abdominal wound closure: the prevention of fascial dehiscence. **Surgery**, v.97, p.631-640, 1985.

POOLE, G.V.; MEREDITH, J.W.; KON, N.D. et al. Suture technique and wound-bursting strength. **Am. Surg.**, v.50, p.569-572, 1984.

RAPTIS, D.; MANTZOROS, I.; PRAMATEFTAKIS, M.G. et al. The effects of tacrolimus on colonic anastomotic healing in rats. **Int J Colorectal Dis.**, v.27, p.299-308, 2012.

RAY, J.A.; DODDI, N.; REGULA, D. et al. Polydioxanone (PDS), a novel monofilament synthetic absorbable suture. **Surg. Gynecol. Obstet.**, v.153, p.497-507, 1981.

REMUZZI, G.; LESTI, M.; GOTTI, E. et al. Mycophenolate mofetil versus azathioprine for prevention of acute rejection in renal transplantation (MYSS): a randomised trial. **Lancet**, v.364, p.503-512, 2004.

RICHARDS, P.C.; BALCH, C.M.; ALDRETE, J.S. Abdominal wound closure. A randomized prospective study of 571 patients comparing continuous vs. interrupted suture techniques. **Ann. Surg.**, v.197, p.238-243, 1983.

RIOU, J.P.; COHEN, J.R.; JOHNSON, H. Factors influencing wound dehiscence. **Am. J. Surg.**, v.163, p.324-330, 1992.

ROINE, E.; BJORK, I.T.; OYEN, O. Targeting risk factors for impaired wound healing and wound complications after kidney transplantation. **Transplant. Proc.**, v.42, p.2542-2546, 2010.

ROGERS, C.C.; HANAWAY, M.; ALLOWAY, R.R. et al. Corticosteroid avoidance ameliorates lymphocele formation and wound healing complications associated with sirolimus therapy. **Transplant. Proc.**, v.37, p.795-797, 2005.

RUCINSKI, J.; MARGOLIS, M.; PANAGOPOULOS, G. et al. Closure of the abdominal midline fascia: meta-analysis delineates the optimal technique. **Am. Surg.**, v.67, p.421-426, 2001.

SAHLIN, S.; AHLBERG, J.; GRANSTROM, L. et al. Monofilament versus multifilament absorbable sutures for abdominal closure. **Br. J. Surg.**, v.80, p.322-324, 1993.

SAMANIEGO, M.; BECKER, B.N.; DJAMALI, A. Drug insight: maintenance immunosuppression in kidney transplant recipients. **Nat. Clin. Pract. Nephrol.**, v.2, p.688-699, 2006.

SAMPAIO, E.L.; PINHEIRO-MACHADO, P.G.; GARCIA, R. et al. Mycophenolate mofetil vs. sirolimus in kidney transplant recipients receiving tacrolimus-based immunosuppressive regimen. **Clin. Transplant.**, v.22, p.141-149, 2008.

SANDERS, R.J.; DICLEMENTI, D. Principles of abdominal wound closure. II. Prevention of wound dehiscence. **Arch. Surg.**, v.112, p.1188-1191, 1977.

SANDERS, R.J.; DICLEMENTI, D.; IRELAND, K. Principles of abdominal wound closure. I. Animal studies. **Arch. Surg.**, v.112, p.1184-1187, 1977.

SANTANGELO, M.; CLEMENTE, M.; SPIEZIA, S. et al. Wound complications after kidney transplantation in nondiabetic patients. **Transplant. Proc.**, v.41, p.1221-1223, 2009.

SANTANGELO, M.; DE ROSA, P.; SPIEZIA, S. et al. Healing of surgical incision in kidney transplantation: a single transplant center's experience. **Transplant. Proc.**, v.38, p.1044-1046, 2006.

SARMIENTO, J.M.; DOCKRELL, D.H.; SCHWAB, T.R. et al. Mycophenolate mofetil increases cytomegalovirus invasive organ disease in renal transplant patients. **Clin. Transplant.**, v.14, p.136-138, 2000.

SAWYER, R.G.; PELLETIER, S.J.; PRUETT, T.L. Increased early morbidity and mortality with acceptable long-term function in severely obese patients undergoing liver transplantation. **Clin. Transplant.**, v.13, p.126-130, 1999.

SCHÄFFER, M.R.; FUCHS, N.; PROKSCH, B. et al. Tacrolimus impairs wound healing: a possible role of decreased nitric oxide synthesis. **Transplantation**, v.65, p.813-818, 1998.

SCHÄFFER, M.; FUCHS, N.; VÖLKER, J. et al. Differential effect of tacrolimus on dermal and intestinal wound healing. **J. Invest. Surg.**, v.18, p.71-79, 2005.

SCHILLING, J.A. Wound healing. **Surg. Clin. North Am.**, v.56, p.859-874, 1976.

SCHOLD, J.D.; KAPLAN, B. AZA/tacrolimus is associated with similar outcomes as MMF/tacrolimus among renal transplant recipients. **Am. J. Transplant.**, v.9, p.2067-2074, 2009.

SCHREIBER, S.L.; CRABTREE, G.R. The mechanism of action of cyclosporin A and FK506. **Immunol. Today**, v.13, p.136-142, 1992.

SCHWEIZER, R.T.; KOUNTZ, S.L.; BELZER, F.O. Wound complications in recipients of renal transplants. **Ann. Surg.**, v.177, p.58-62., 1973.

SEID, M.H.; MCDANIEL-OWENS, L.M.; POOLE, G.V. et al. A randomized trial of abdominal incision suture technique and wound strength in rats. **Arch. Surg.**, v.130, p.394-397, 1995.

SENDA, M.; DELUSTRO, B.; EUGUI, E. et al. Mycophenolic acid, an inhibitor of IMP dehydrogenase that is also an immunosuppressive agent, suppresses the cytokine-induced nitric oxide production in mouse and rat vascular endothelial cells. **Transplantation**, v.60, p.1143-1148, 1995.

SHANLEY, P.F.; ROSEN, M.D.; BREZIS, M. et al. Topography of focal proximal tubular necrosis after ischemia with reflow in the rat kidney. **Am. J. Pathol.**, v.122, p.462-468, 1986.

SHI, L.W.; VERRAN, D.; RAO, A.R. et al. Incisional hernia following orthotopic liver transplantation. **Transplant. Proc.**, v.35, p.425-426, 2003.

SHINDO, K.; KOSAKI, G. Effects of chronic renal failure on wound healing in rats. I. Biomechanical study. **Jpn. J. Surg.**, v.12, p.41-45, 1982.

SIKAS, N.; IMVRIOS, G.; TAKOUDAS, D. et al. Mycophenolate mofetil impairs the integrity of colonic anastomosis. **J. Surg. Res.**, v.134, p.168-172, 2006.

SILVA, H.T.; YANG, H.C.; MEIER-KRIESCHE, H.U. et al. Long-term follow-up of a phase III clinical trial comparing tacrolimus extended-release/MMF, tacrolimus/MMF, and cyclosporine/MMF in de novo kidney transplant recipients. **Transplantation**, v.97, p.636-641, 2014.

SKRYPNYK, N.I.; HARRIS R.C.; DE CAESTECKER, M.P. Ischemia-reperfusion model of acute kidney injury and post injury fibrosis in mice. **J. Vis. Exp.**, v.78, 2015. doi: 10.3791/50495.

SONODA, T.; TAKAHARA, S.; TAKAHASHI, K. et al. Outcome of 3 years of immunosuppression with tacrolimus in more than 1,000 renal transplant recipients in Japan. **Transplantation**, v.75, p.199-204, 2003.

SPERSCHNEIDER, H.; EUROPEAN RENAL TRANSPLANTATION STUDY GROUP. A large, multicentre trial to compare the efficacy and safety of

tacrolimus with cyclosporine microemulsion following renal transplantation. **Transplant. Proc.**, v.33, p.1279-1281, 2001.

STAATZ, C.E.; TETT, S.E. Clinical pharmacokinetics and pharmacodynamics of tacrolimus in solid organ transplantation. **Clin. Pharmacokinet.**, v.43, p.623-653, 2004.

STEED, D.L. The role of growth factors in wound healing. **Surg. Clin. North Am.**, v.77, p.575-586, 1997.

STEPHENS, F.O.; HUNT, T.K. Effect of changes in inspired oxygen and carbon dioxide tensions on wound tensile strength: an experimental study. **Ann. Surg.**, v.173, p.515-519, 1971.

STEIN, A.A.; WIERSUM, J. The role of renal dysfunction in abdominal wound dehiscence. **J. Urol.**, v.82, p.271-273, 1959.

TAUBE, M., ELLIS, H. Mass closure of abdominal wounds following major laparotomy in jaundiced patients. **Ann. R. Coll. Surg. Engl.**, v.69, p.276-279, 1987.

TERA, H.; ABERG, C. Tissue strength of structures involved in musculo-aponeurotic layer sutures in laparotomy incisions. **Acta Chir. Scand.**, v.142, p.349-355, 1976.

THORNTON, F.J.; BARBUL, A. Healing in the gastrointestinal tract. **Surg. Clin. North Am.**, v. 77, p.549-573, 1997.

TOCCI, M.J.; MATKOVICH, D.A.; COLLIER, K.A. et al. The immunosuppressant FK506 selectively inhibits expression of early T cell activation genes. **J Immunol.**, v.143, p.718-726, 1989.

TOGNINI, J.R.F.; FAGUNDES, J.D.; NOVO, N.F. et al. Estudo biomecânico e morfológico da cicatrização da parede abdominal sob ação do meloxicam. **Acta Cir. Bras.**, v.15, n.3, 2000.

TOGNINI, J.R.F.; GOLDENBERG, S. Síntese da parede abdominal: sutura contínua ou com pontos separados? Revisão da literatura. **Acta Cir. Bras.**, v.13, n.2, 1998.

TOSO, C.; MEEBERG, G.A.; BIGAM D.L. et al. De novo sirolimus-based immunosuppression after liver transplantation for hepatocellular carcinoma: long-term outcomes and side effects. **Transplantation**, v.83, p.1162-1168, 2007.

TOSTES, J.M.; WATANABE, A.L.; WATANABE, L.M. Effects of Hypertension on Abdominal Wall Healing: Experimental Study in Rats. **Surg. Today.**, v.37, p.215-219, 2007.

TRIMBOS, J.B.; SMIT, I.B.; HOLM, J.P. et al. A randomized clinical trial comparing two methods of fascia closure following midline laparotomy. **Arch. Surg.**, v.127, p.1232-1234, 1992.

TROMPETER, R.; FILLER, G.; WEBB, N.J. et al. Randomized trial of tacrolimus versus cyclosporin microemulsion in renal transplantation. **Pediatr. Nephrol.**, v.17, p.141-149, 2002.

UENO, C.; HUNT, T.K.; HOPF, H.W. Using physiology to improve surgical wound outcomes. **Plast. Reconstr. Surg.**, v.117, suppl.7, p.59S-71S, 2006.

VALENTE, J.F.; HRICIK, D.; WEIGEL, K. et al. Comparison of sirolimus vs. mycophenolate mofetil on surgical complications and wound healing in adult kidney transplantation. **Am. J. Transplant.**, v.3, p.1128-1134, 2003.

VARDANIAN, A.J.; FARMER, D.J.; GHOBRIAL, R.M. et al. Incisional hernia after liver transplantation. **J. Am. Coll. Surg.**, v.203, p.421-425, 2006.

VILLARROEL, M.C.; HIDALGO, M.; JIMENO, A. Mycophenolate mofetil: An update. **Drugs Today**, v.45, p.521-532, 2009.

WADSTROM, J.; GERDIN, B. Closure of the abdominal wall; how and why? Clinical review. **Acta Chir. Scand.**, v.156, p.75-82, 1990.

WASSERBERG, N.; TZAKIS, A.G.; SANTIAGO, S.F. et al. Anastomotic healing in a small bowel transplantation model in the rat. **World J. Surg.**, v.28, p.69-73, 2004.

WATANABE, A.L.; WATANABE, L.M. Effects of tenoxicam on abdominal wall healing: experimental study in rats. **Acta Cir. Bras.**, v.20, p.140-143, 2005.

WEBSTER, A.C.; WOODROFFE, R.C.; TAYLOR, R.S. et al. Tacrolimus versus ciclosporin as primary immunosuppression for kidney transplant recipients: meta-analysis and meta-regression of randomised trial data. **Brit. Med. J.**, v.331, p.810, 2005.

WEI, Q.; DONG, Z. Mouse model of ischemic acute kidney injury: technical notes and tricks. **Am. J. Physiol. Renal Physiol.**, v.303, p.f1487-f1494, 2012.

WILLEMS, M.C.M.; VAN DER VLIET, J.A.; LOMME, R.M.L.M. et al. Tacrolimus does not affect early wound healing in a rodent model of bowel anastomosis and abdominal wall closure. **PLOS ONE**, v.8, 2013.

WISSING, J.; VAN VROONHOVEN, T.J.; SCHATTENKERK, M.E. et al. Fascia closure after midline laparotomy: results of a randomized trial. **Br. J. Surg.**, v.74, p.738-741, 1987.

WITTE, M.B.; BARBUL, A. General principles of wound healing. **Surg. Clin. North Am.**, v.77, p.509-528, 1997.

WINKLER, M.; RINGE, B.; BAUMANN, J. et al. Plasma vs whole blood for therapeutic drug monitoring of patients receiving FK 506 for immunosuppression. **Clin. Chem.**, v.40, p.2247-2253, 1994.

WONG, V.W.; YOU, F.; JANUSZYK, M. et al. Tacrolimus fails to regulate collagen expression in dermal fibroblasts. **J. Surg. Res.**, v.184, p.678-690, 2013.

WSZOLA, M.; KWIATKOWSKI, A.; OSTASZEWSKA, A. et al. Surgical site infections after kidney transplantation - where do we stand now? **Transplantation**, v.95, p.878-882, 2013.

ZEEH, J.; INGLIN, R.; BAUMANN, G. et al. Mycophenolate mofetil impairs healing of left-sided colon anastomoses. **Transplantation**, v.71, p.1429-1435, 2001.

ZIMMERMAN, B.J.; GRANGER, D.N. Mechanisms of reperfusion injury. **Am. J. Med. Sci.**, v.307, p.284-292, 1994.

ZUCKER, K.; ROSEN, A.; TSAROUCHA, A. et al. Augmentation of mycophenolate mofetil pharmacokinetics in renal transplant patients receiving Prograf and CellCept in combination therapy. **Transplant. Proc.**, v.29, p.334-336, 1997.

ANEXO 1 – PARECER DO COMITÊ DE ÉTICA



Ministério da Educação
UNIVERSIDADE FEDERAL DO PARANÁ
Setor de Ciências Biológicas
Comitê de Ética no Uso de Animais
(CEUA)



Nº 386 b

CERTIFICADO

O Comitê de Ética no Uso de Animais (CEUA) do Setor de Ciências Biológicas da Universidade Federal do Paraná, instituído pela PORTARIA Nº 787/03-BL, de 11 de junho de 2003, com base nas normas para a constituição e funcionamento do CEEA, estabelecidas pela RESOLUÇÃO Nº 01/03-BL, de 09 de maio de 2003 e considerando o contido no Regimento Interno do CEEA, **CERTIFICA** que os procedimentos utilizando animais no projeto de pesquisa abaixo especificado, estão de acordo com os princípios éticos estabelecidos pelo Colégio Brasileiro de Experimentação Animal (COBEA) e exigências estabelecidas em "Guide for the Care and Use of Experimental Animals (Canadian Council on Animal Care)".

CERTIFICATION

The Ethics Animal Experiment Committee of the Setor de Ciências Biológicas of the Federal University of Paraná, established by the DECREE Nº 787/03-BL on June 11th 2003, based upon the RESOLUTION Nº 01/03-BL from May 9th 2003, and upon the CEEA internal regiment, CERTIFIES that the procedures using animals in the research project specified below are in agreement with the ethical principals established by the Experimental Animal Brazilian Council (COBEA), and with the requirements of the "Guide for the Care and Use of Experimental Animals (Canadian Council on Animal Care)".


PROCESSO: 23075.066966/2009-88

APROVADO: 10/07/2009 – R.O. 06/2009
Aprovado alteração de procedimento
em 05/04/2011 – R.O. 03/2011

TÍTULO: Estudo experimental da cicatrização vesical em ratos submetidos à imunossupressão

AUTORES: Rogério de Fraga, Renato Tambara, Júlio Slongo, Marcelo Aranha, Eduardo Ramos, Alexandre Cavalli

DEPARTAMENTO: Anatomia


Prof. Dr. Aleksander Roberto Zampronio
Coordenador do CEUA