

MODELOS DE ENCÉFALO CONFECCIONADOS EM RESINA PARA O ESTUDO DA NEUROANATOMIA DE CÃES E GATOS

INTRODUÇÃO

Para a maioria dos alunos na medicina veterinária, o estudo da neuroanatomia ainda é complexo e um tanto abstrato. Os professores enfrentam dificuldades em obter cadáveres éticos, que possuem cada vez mais processos burocráticos. Além disso, há a questão do mau cheiro e toxicidade das substâncias utilizadas para conservar os tecidos biológicos. Ainda, há a dificuldade em ver as estruturas das peças anatômicas, as quais são pequenas e delicadas. Para contornar esses problemas, os alunos da disciplina de Métodos Alternativos ao Uso de Animais no Ensino do Curso de Medicina Veterinária da Universidade Federal do Paraná, sob orientação da professora Simone Tostes de Oliveira Stedile*, reproduziram um modelo de encéfalo em resina para complementar o método tradicional de estudo de maneira aplicável e acessível. O objetivo deste trabalho é descrever o passo-a-passo da realização do modelo.

*contato: tostesimone@gmail.com, (41)33505723

REVISÃO DE LITERATURA

Cenário atual do ensino de anatomia e alternativas no ensino

Atualmente, o ensino da anatomia dos animais domésticos ocorre por aulas teóricas seguidas de aulas práticas no laboratório. Para tais aulas práticas, o uso de peças cadavéricas é predominante, o que traz pontos positivos e negativos ao estudo (Moraes, 2016). Por se tratar de um corpo animal, sua estrutura, textura e proporção é muito fiel, porém necessita de uma conservação a base de produtos químicos, como formol e glicerina, aos quais já se provaram serem prejudiciais à saúde (Karam, 2016), além de serem irritantes aos olhos e ao sistema respiratório. Em adicional, há uma dificuldade de conseguir cadáveres éticos em

condições adequadas para o estudo, ou seja, sem alterações patogênicas, o que limita o estudo a poucas peças exclusivas do laboratório.

O uso de animais em projetos científicos relacionados ao ensino tem como justificativa o aprendizado da anatomia e fisiologia, proporcionar demonstrações científicas e treinar habilidades. Esse uso visa contribuir para a formação profissional, porém vem sendo amplamente discutida pela Bioética e pela comunidade científica (Cazarin, 2004). Segundo os princípios dos 3 Rs, do inglês Replacement, Reduction e Refinement, propostos por Russell e Burch em 1959, há uma proposta de uma pesquisa mais humanitária com o intuito de desenvolver e substituir o uso animal por métodos alternativos, diminuir a quantidade de animais utilizados e priorizar o bem-estar animal durante os procedimentos, diminuindo assim o grau de sofrimento dos mesmos (Faisal, 2005).

Neuroanatomia

O estudo da anatomia geral necessita de dedicação e empenho. Na medicina veterinária, mais ainda, por sua ampla variedade de animais. A neuroanatomia na veterinária é uma área com maiores desafios pois há um grande número de informações, com detalhes minuciosos e estruturas complexas, que exigem muito mais do aluno do que em outras especialidades da anatomia, como a osteologia.

O estudo do sistema nervoso é de extrema importância, sendo esse conhecimento aplicado na rotina da clínica e em exames de imagens, que irá possibilitar o reconhecimento e indicar anomalias nas estruturas do sistema nervoso. É a partir do estudo da neuroanatomia que se entende melhor o comportamento e fisiopatologia de doenças. O conhecimento dessa ciência possibilitará um melhor diagnóstico, prognóstico e assim uma melhor terapêutica para cada caso.

O sistema nervoso é dividido em Sistema Nervoso Central e Sistema Nervoso Periférico. O sistema nervoso central consiste em medula espinhal e encéfalo. A medula é responsável integração do

movimento reflexo e condução do impulso nervoso para o encéfalo e a partir dele. O encéfalo, foco do nosso trabalho, é o responsável pela regulação, coordenação e integração do sistema nervoso (MENESES, 2015).

Macroscopicamente o encéfalo se divide em cérebro, cerebelo e tronco do encéfalo. O cérebro divide-se em telencéfalo (ou hemisférios cerebrais esquerdo e direito) e diencefalo. Na parte mais externa dos hemisférios há o córtex, com a substância cinzenta e a substância branca subcortical. Os hemisférios estão conectados por fibras comissurais que formam o corpo caloso. A comissura do fórnix se posiciona ventralmente ao corpo caloso (MENESES, 2015).

No diencefalo há estruturas importantes, como o tálamo e hipotálamo. O tálamo consiste na maior parte do diencefalo, uma estrutura par, localizado ao lado do 3º ventrículo, sendo associado a funções sensoriais, assim como emoção, motricidade, ativação cortical, entre outras funções. O hipotálamo forma a parede e o assoalho do 3º ventrículo, e controla o Sistema Nervoso Autônomo, ajudando na homeostase do corpo (MENESES, 2015).

O tronco do encéfalo, por sua vez, se divide em mesencéfalo, metencéfalo ventral ou ponte, e mielencéfalo ou medula oblonga. O mesencéfalo contém o aqueduto mesencefálico, um canal que conecta o 3º ao 4º ventrículo. O quiasma óptico é uma estrutura em forma de X formada pela convergência dos nervos ópticos, localizados na face ventral do encéfalo (MENESES, 2015).

MATERIAIS E MÉTODOS

Para confecção dos modelos, foram utilizados os seguintes materiais:

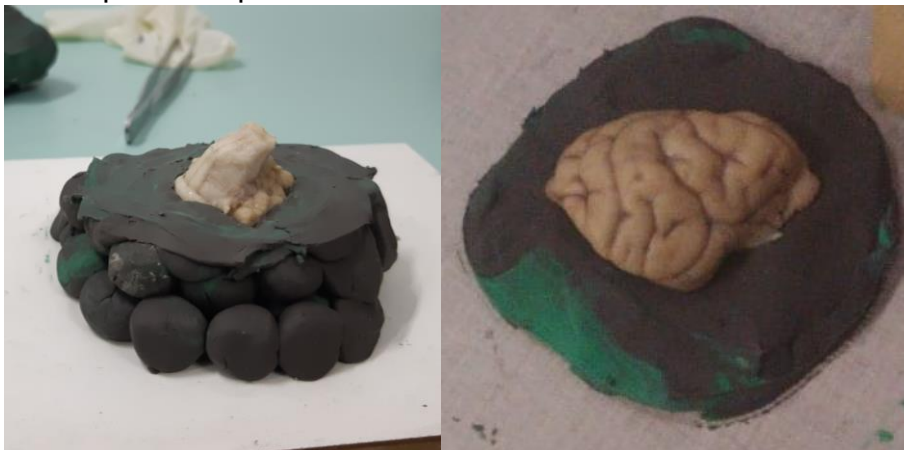- Encéfalos de cão e gato
- Borracha de Silicone Rosa com catalisador (Redelease®)
- Resina Smooth-Cast® 320
- Gesso pedra
- Canudinho
- Copo descartável PP (polipropileno)

- Palito de sorvete (madeira)
- Papelão
- Pincéis (diversos tamanhos)
- Plastilina (massinha de modelar)
- Talco
- Tintas acrílicas Acrilex® (diversas cores)
- Verniz Acrifix Brilhante Acrilex®
- Lixas (diversos tamanhos)
- Durepoxi branco Loctite®

As peças de encéfalo de cão e gato de cadáveres éticos foram obtidas com o Setor de Patologia do Hospital Veterinário da UFPR. As peças foram conservadas em solução de formol tamponada a 10% por pelo menos 24h para que a peça ganhasse maior consistência e, conseqüentemente, facilitasse a retirada do molde. Foram consultados materiais didáticos e fotos dos cortes anatômicos que possibilitaram a visualização das estruturas relevantes à aula prática de anatomia veterinária. As peças foram seccionadas seguindo essas referências.


Depois, o molde negativo de silicone das peças escolhidas foi preparado. Para confecção do molde de silicone, foi realizado o passo a passo:

- 1) Foram feitas “bolinhas” de plastilina (massinha de modelar) para formar um apoio em que a peça encaixe somente até a metade. A parte superior da plastilina foi alisada.



Exemplos de duas peças nas respectivas plastilinas, durante a confecção do molde


- 2) Papelão foi colocado ao redor do apoio de plastilina, colando-o ao apoio com cola quente.



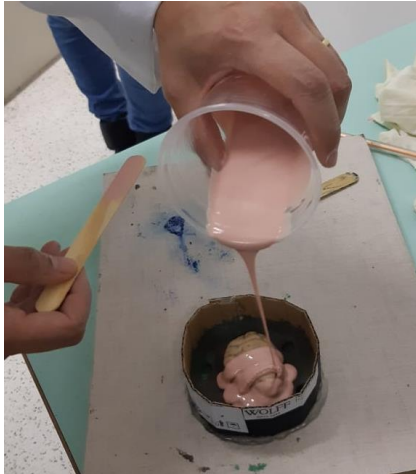- 3) Uma estrutura de encaixe (furos) para as duas partes do molde foi feita na plastilina.



- 4) No copo descartável foi colocado silicone em quantidade suficiente para cobrir o tamanho da peça a ser moldada. O silicone foi preparado conforme recomendação do fabricante (Redelease), utilizando-se 3% de catalisador (pesagem na balança).



- 5) Para colocar o silicone na peça, o copo foi virado de uma altura suficiente para que finos fios de silicone caíssem sobre o encéfalo para formar uma fina camada, sem bolhas, para que assim os detalhes da peça fossem bem representados no molde. Com um canudinho, foi soprado sobre a camada fina para retirar possíveis bolhas superficiais. O tempo de secagem desta primeira camada foi de aproximadamente 20 minutos.



- 6) Após a secagem, foi repetido os passos 4 e 5 para obter o silicone, e assim acrescentar uma camada mais grossa sobre a camada fina finalizada, que não necessita ser soprada.



- 7) Foi confeccionada uma camada fina de gesso pedra, complementar ao molde de silicone. Esse segundo material tem a função de manter o formato do molde e evitar deformações no silicone na etapa de colocação da resina — a secagem do gesso leva aproximadamente 2h.



- 8) A plastilina foi retirada, e em seguida foi passada uma camada fina de vaselina no silicone para que na próxima etapa, também com silicone, as duas partes do molde não aderissem entre si.




- 9) Os passos 4 a 7 foram repetidos para confeccionar o outro lado do molde.

- 10) Após as duas partes do molde estarem concluídas, foi feito um risco com caneta na lateral do molde (para melhor identificação dos pontos de encaixe do molde e facilitar o manuseio de suas partes). As partes foram separadas e o encéfalo foi retirado do molde;

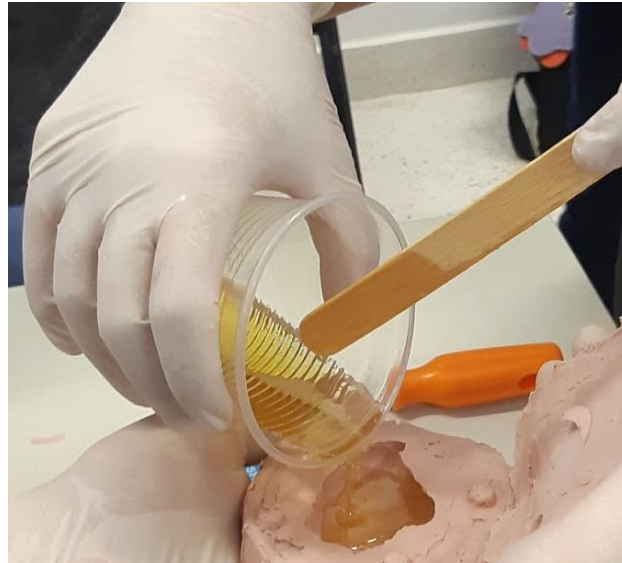


Em seguida, para obter-se as cópias alternativas em resina das peças de encéfalo dos animais, foi usado Resina Smooth-Cast® 320 seguindo o passo a passo:

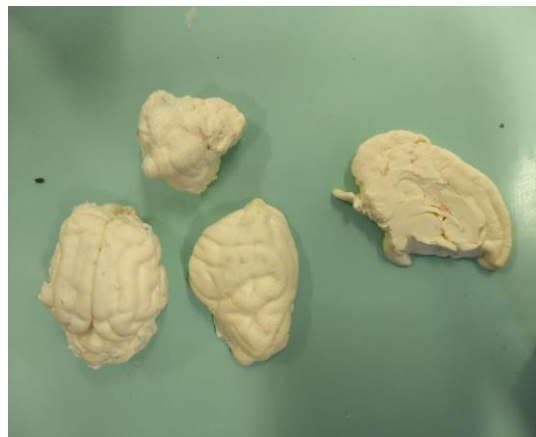
- 1) **Abertura do molde:** Uma fina camada de talco foi pulverizada dentro do molde, para evitar possível aderência da resina com o silicone do molde;
- 2) **Preparação da resina:** Em copo descartável de polipropileno (PP) foi acrescentado resina A (cor amarela) + resina B (cor azul) em proporção 1:1 volume (instruções na caixa de embalagem). A mistura foi homogeneizada e imediatamente colocada no molde. **ATENÇÃO:** A preparação da resina precisa ser feita com agilidade, seu tempo é de aproximadamente 1 minuto ou menos, pois a cura inicial é rápida.



- 3) A resina foi despejada dentro do molde (no lado que coube maior volume). Em seguida o molde foi fechado.

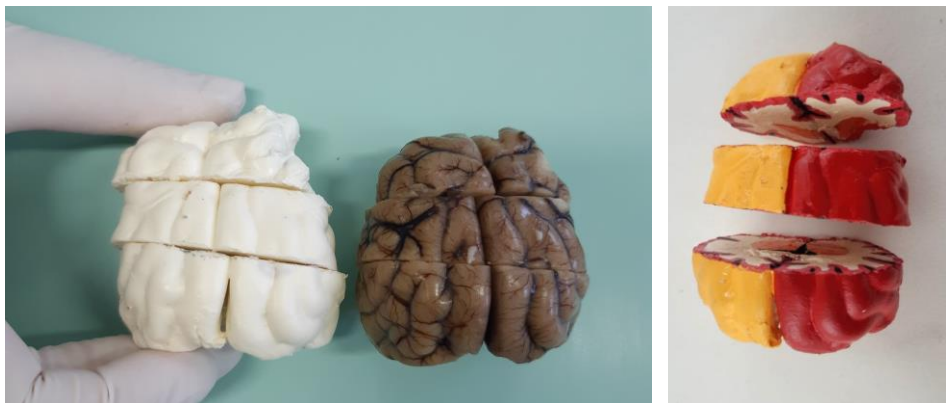

- 4) Com o molde precisamente fechado em mãos, em movimentos circulares, mexeu-se vagarosamente em todas as direções possíveis, de modo que a resina alcançasse todos os detalhes internos do molde — por aproximadamente 2 minutos (o restante da resina no copo foi usado como controle para a cura, quando o mesmo ficou branco e endureceu, a movimentação do molde pôde ser cessada). O molde foi colocado numa superfície reta e estável, com lado que possui maior detalhamento virado para baixo.
- 5) Após 15 minutos, o molde foi cuidadosamente aberto para que o modelo em resina fosse retirado.



Ferramentas, como pinça, foram utilizadas para retirar possíveis vestígios de silicone que tenham ficado presos no molde em resina. Depois da finalização do modelo em resina, foi necessário retocar pequenos defeitos. Para isso, foi usado lixa comum e Durepoxi. O durepoxi pôde ser útil também para criar estruturas tais como o quiasma óptico.

- 6) Para que as estruturas pudessem ser identificadas, foi utilizado várias cores de tinta acrílica para destacar seus detalhes. Nas figuras a seguir são observados o um modelo de encéfalo de cão em resina não finalizado ao lado do encéfalo a partir do qual foi feito o molde e, na foto da direita, o modelo final, já pintado.



Recomenda-se fazer um esquema de cores para o planejamento da pintura, bem como para orientar os estudantes para seu estudo no molde pronto. Neste modelo, foi utilizado as seguintes cores para as respectivas estruturas:

Estrutura	Cor
Hemisfério direito	Vermelho
Hemisfério esquerdo	Amarelo
Cerebelo	Azul (+branco)
Vérmis	Azul (++)branco)
Telencéfalo	Romã + Branco
Diencéfalo	Verde
Mesencéfalo	Azul Petróleo
Ponte	Marrom
Medula Oblonga (interna)	Vermelho
Tálamo	Laranja
Hipófise	Cinza
Medula Oblonga	Verde escuro
Córtex cerebral	Rosa
Quiasma Óptico	Rosa acinzentado
Hipocampo	Roxo
Ventrículo lateral	Preto

Após a pintura, as estruturas foram contornadas com caneta preta permanente 5 mm ponta fina para maior destaque e melhor visualização.

- 7) **Aplicação do verniz:** Para que a peça ganhasse uma aparência mais atraente e pudesse ser conservada por mais tempo, optou-se por três banhos de verniz em spray, com intervalos de dez minutos. É necessário esperar mais um curto período para que a peça seque completamente e esteja finalizada.

RESULTADOS

Os modelos finais são mostrados nas figuras 1 a 10.

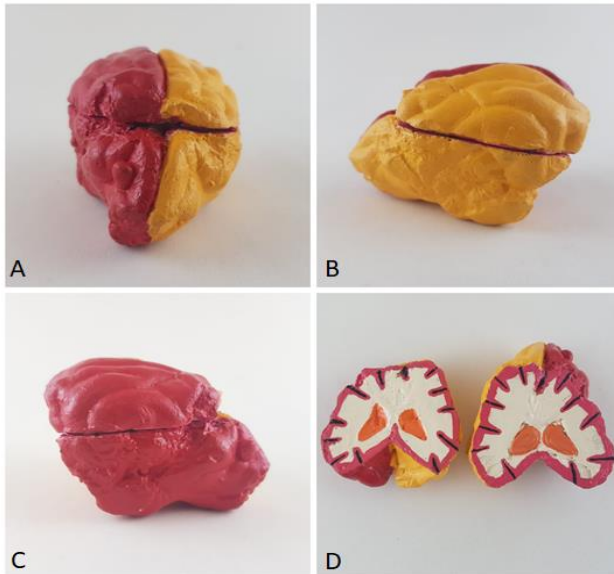


Figura 1. Modelo em resina de hemisférios cerebrais de cão em secção transversal. **A. B. e C.** Vistas rostral e laterais: hemisfério cerebral direito (vermelho), hemisfério cerebral esquerdo (amarelo). **D.** Vista das faces de corte da secção transversal. Partes evidenciadas: hemisfério cerebral direito (vermelho), hemisfério cerebral esquerdo (amarelo), tálamo (laranja), córtex cerebral (rosa).

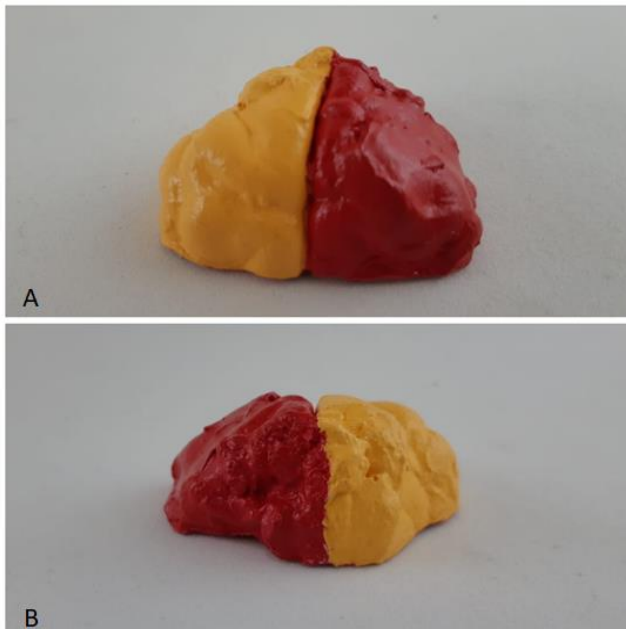


Figura 2. Modelo em resina de hemisférios cerebrais de cão em secção transversal. **A. e B.** Vistas rostral e caudal do cérebro seccionado. Partes evidenciadas: hemisfério cerebral direito (vermelho), hemisfério cerebral esquerdo (amarelo).

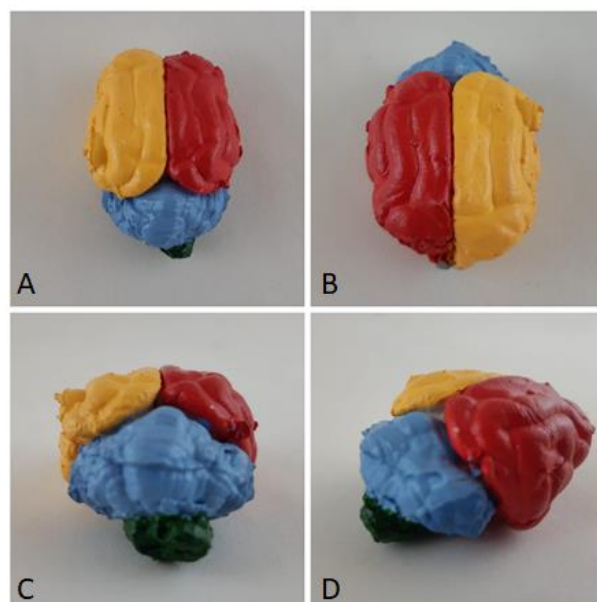


Figura 3. Modelo em resina de encéfalo de cão. **A. e B.** Vista dorsal. **C.** Vista caudal. **D.** Vista caudolateral direita. Partes evidenciadas: hemisfério cerebral direito (vermelho), hemisfério cerebral esquerdo (amarelo), cerebelo (azul) e medula oblonga (verde).

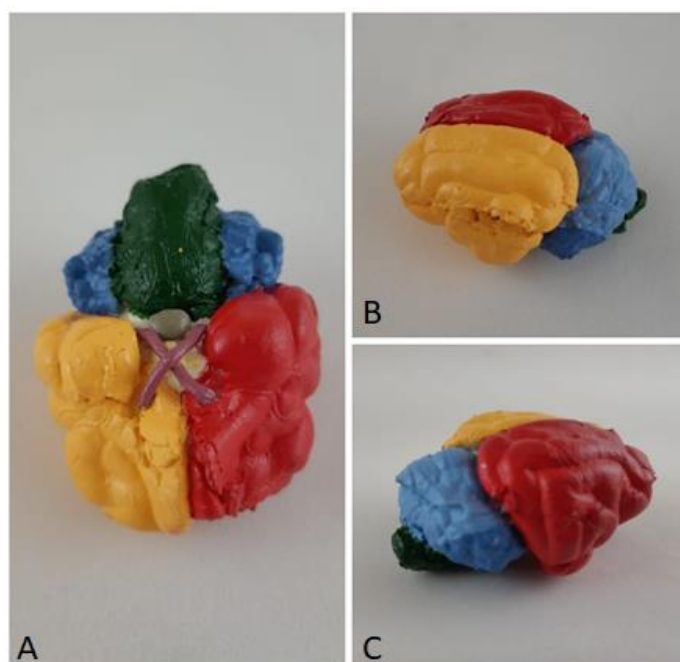


Figura 4. Modelo em resina de encéfalo. **A.** Vista ventral. **B.** Vista dosolateral esquerda. **C.** Vista caudolateral direita. Partes evidenciadas: hemisfério cerebral direito (vermelho), hemisfério cerebral esquerdo (amarelo), cerebelo (azul), verme do cerebelo (azul claro), medula oblonga (verde), quiasma óptico (rosa acinzentado), hipófise (cinza).

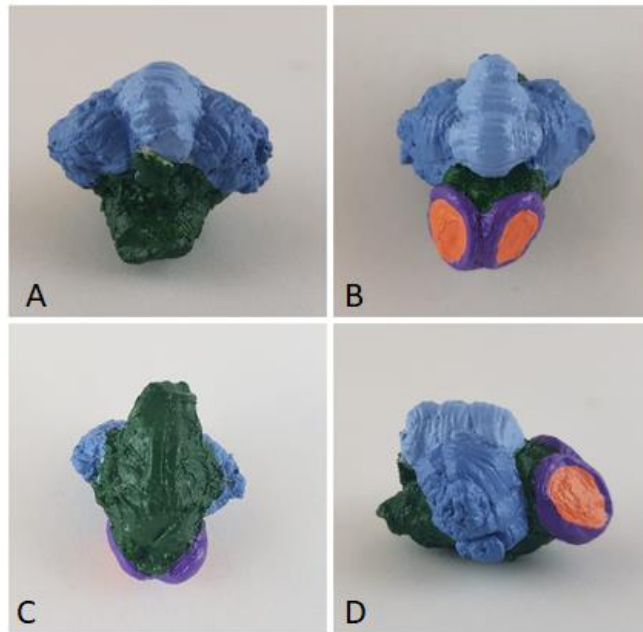


Figura 5. Modelo em resina de cerebelo, tronco do encéfalo e hipocampo de cão. **A.** Vista caudal. **B.** Vista dorsal. **C.** Vista ventral. **D.** Vista lateral direita. Partes evidenciadas: cerebelo (azul), verme do cerebelo (azul claro), medula oblonga (verde), tálamo (laranja) e hipocampo (roxo).




Figura 6. Modelo em resina de cerebelo de cão. **A.** Vista dorsal. **B.** Vista rostral. **C.** Vista lateral esquerda. Partes evidenciadas: cerebelo (azul), verme do cerebelo (azul claro) e medula oblonga (verde).

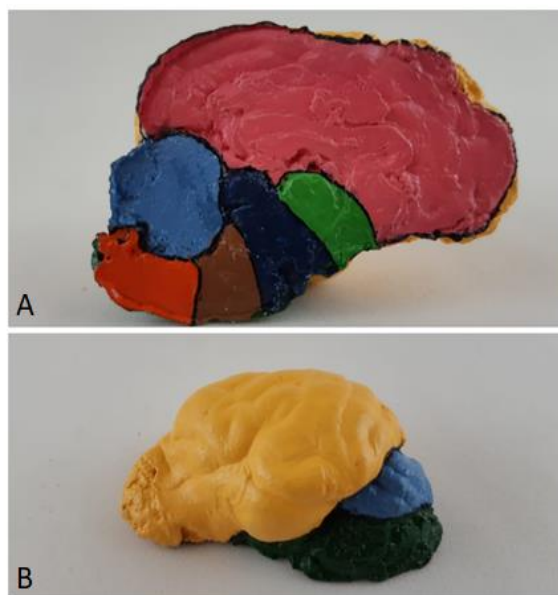


Figura 7. Modelo em resina do antímero esquerdo do encéfalo de cão em secção paramediana. **A.** Vista da face de corte. **B.** Vista ventrolateral. Partes evidenciadas: telencéfalo (rosa), diencéfalo (verde), mesencéfalo (azul petróleo), metencéfalo ventral/ponte (marrom), mielencéfalo/medula oblonga (vermelho), face lateral do hemisfério cerebral esquerdo (amarelo).

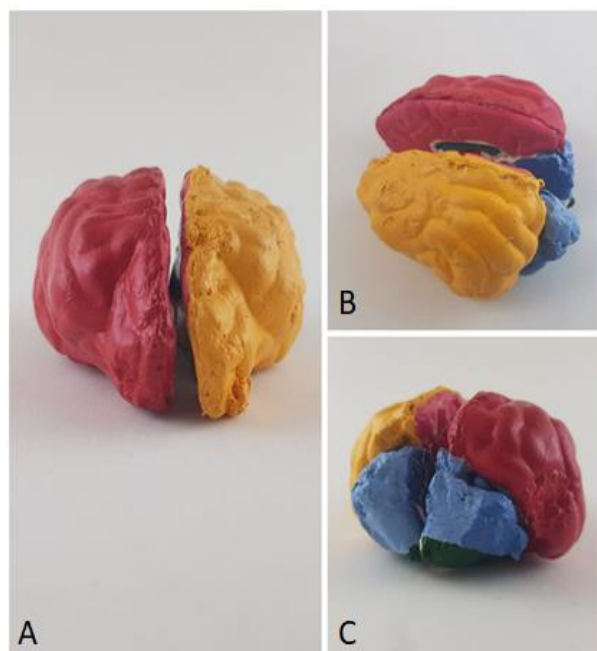


Figura 8. Modelo em resina do encéfalo de cão em secção paramediana. **A.** Vista rostral. **B** Vista dorsolateral esquerda e **C.** Vista caudolateral direita. Partes evidenciadas: Hemisfério cerebral direito (vermelho), hemisfério cerebral esquerdo (amarelo), telencéfalo (rosa), cerebelo (azul) e medula oblonga (verde).

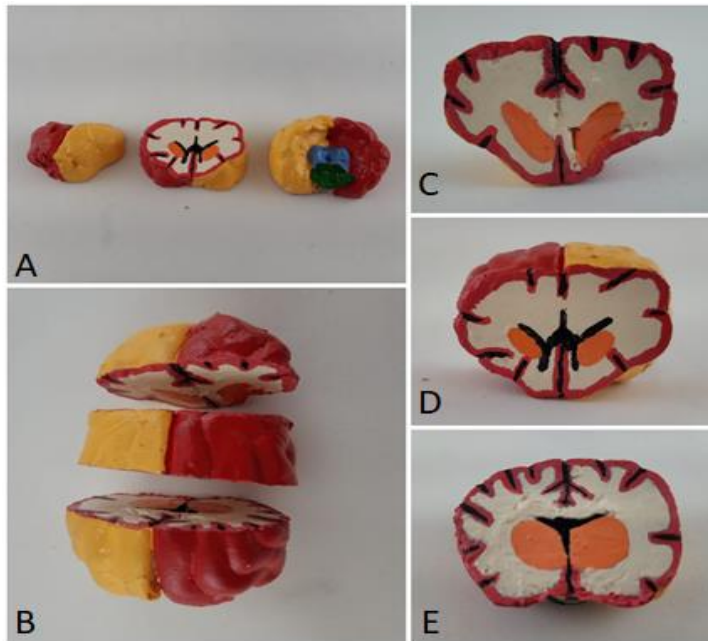


Fig 9. Modelo em resina do cérebro de cão em secções transversais. **A.** Cortes com vista rostral, intermediária e caudal. **B, C, D e E.** cortes coronais. Partes evidenciadas: Hemisfério cerebral direito (vermelho), hemisfério cerebral esquerdo (amarelo), tálamo (salmão), ventrículo lateral (preto), córtex cerebral (rosa), cerebello (azul) e medula oblonga (verde). Sulcos do cérebro e fissura longitudinal do cérebro em preto.

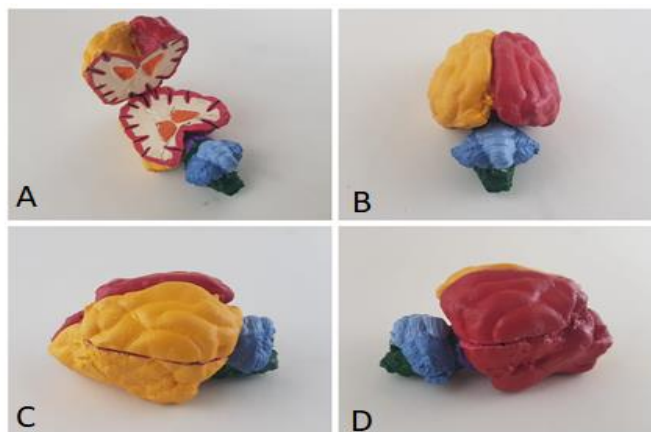


Figura 10. Modelo em resina de encéfalo de cão em secção horizontal no nível médio do telencéfalo. **A.** Vista dorsal dos dois segmentos resultantes, aproximados em posição. **B.** Vista dorsal. **C.** Vista lateral esquerda. **D.** Vista lateral direita. Partes evidenciadas: Hemisfério cerebral direito (vermelho), hemisfério cerebral esquerdo (amarelo), tálamo (salmão), córtex cerebral (rosa), cerebello (azul), verme do cerebello (azul claro) e medula oblonga (verde). Sulcos do cérebro em preto.

Ponto importante: foi constatado que o molde é delicado, conseqüentemente não pôde ser utilizado para fornecer uma quantidade muito grande de modelos em resina, pois existe a possibilidade de haver a perda estrutural do molde por destruição do silicone causada pela própria peça em resina (nos locais em que o silicone representasse estruturas muito delicadas). A partir de cada molde aqui desenvolvido, foram feitas de 3 a 5 cópias em resina.

REFERÊNCIAS

1. Cazarin, KCC; Corrêa, CL; Zambrone, FAD. Redução, refinamento e substituição do uso de animais em estudos toxicológicos: uma abordagem atual. Revista Brasileira de Ciências Farmacêuticas v. 40, n. 3, 2004. Disponível em: <<http://www.usp.br/bioterio/Artigos/Procedimentos%20experimentais/Alternativa%20toxicologia.pdf>>
2. KARAM, Rafael Garcia et al. Uso da glicerina para a substituição do formaldeído na conservação de peças anatômicas. **Pesq. Vet. Bras**, v. 36, n. 7, p. 671-675, 2016.
3. MORAES, GNB; SCHWINGEL, PA; SILVA JÚNIOR, EX. Uso de roteiros didáticos e modelos anatômicos, alternativos, no ensino-aprendizagem nas aulas práticas de anatomia humana. Revista Ibero-Americana de Estudos em Educação v. 11, n,1, 2016. Disponível em: <<https://periodicos.fclar.unesp.br/iberoamericana/article/view/7305/5709>>
4. GUHAD, Faisal. Introduction to the 3Rs (refinement, reduction and replacement). **Journal of the American Association for Laboratory Animal Science**, v. 44, n. 2, p. 58-59, 2005.
5. Meneses, M. (2011). **Neuroanatomia aplicada**. 3rd ed. Rio de Janeiro: Grupo Gen - Guanabara Koogan.