UNIVERSIDADE FEDERAL DO PARANÁ

MARIANA MATIE MENDES OKAZAKI

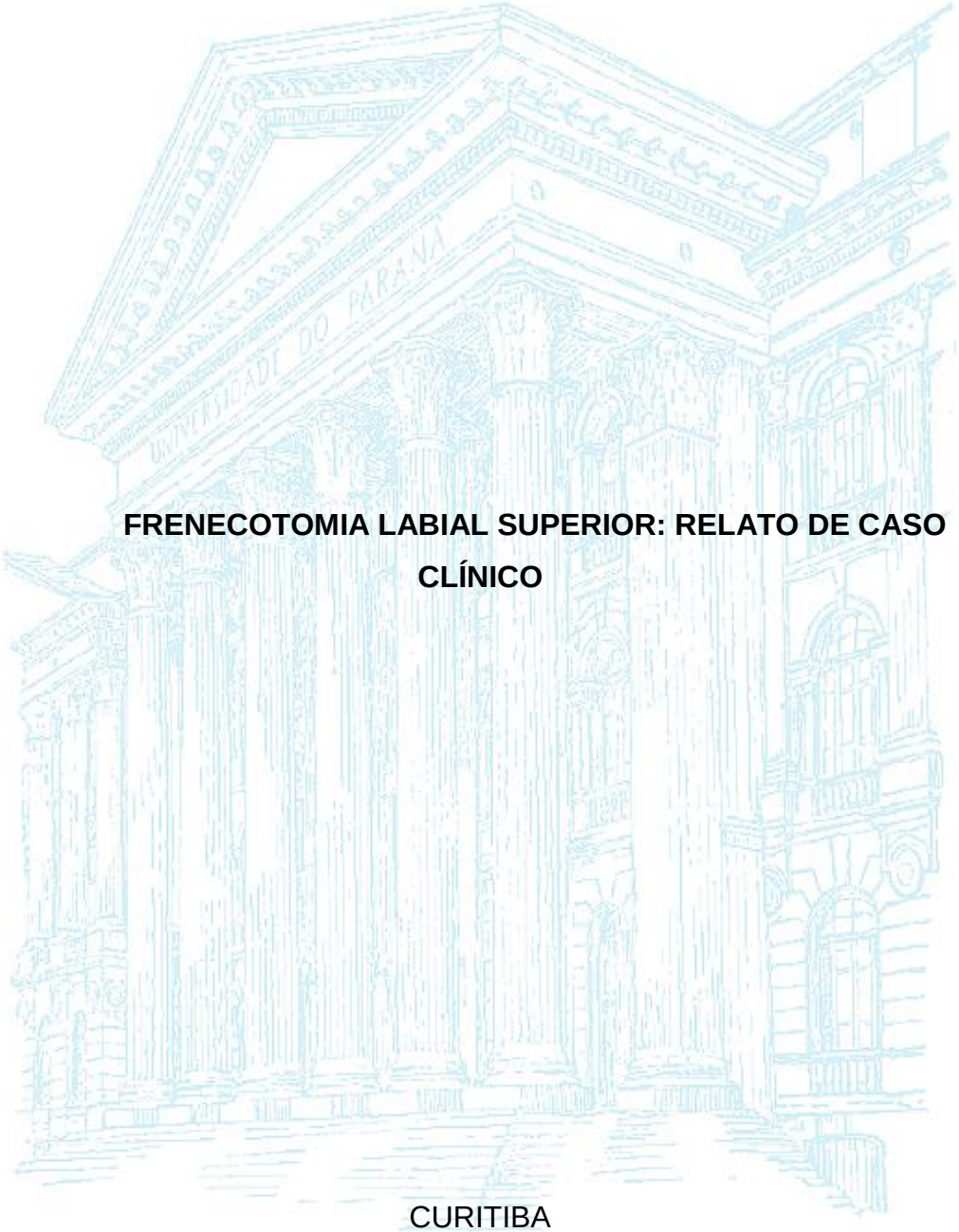

# FRENECOTOMIA LABIAL SUPERIOR: RELATO DE CASO CLÍNICO

CURITIBA

2016

MARIANA M. M. OKAZAKI

FRENECTOMIA LABIAL SUPERIOR: RELATO DE CASO CLÍNICO

2016

MARIANA MATIE MENDES OKAZAKI

# FRENECOTOMIA LABIAL SUPERIOR: RELATO DE CASO CLÍNICO

Monografia apresentada como requisito parcial para a Conclusão do Curso de Especialização em Odontopediatria, Departamento de Estomatologia, Setor de Ciências da Saúde, Universidade Federal do Paraná.

Orientador: Prof. Dr José Vitor Nogara B. de Menezes

CURITIBA

2016

## AGRADECIMENTOS

A minha família pelo amor, apoio e compreensão sempre.

Aos meus professores pela paciência, maestria e ensinamentos.

Ao meu orientador pelo incentivo e apoio.

## RESUMO

Ao nascimento, o freio labial superior é uma estrutura espessa e larga que se estende até a papila palatina. Com a erupção dos incisivos permanentes e o desenvolvimento do processo alveolar, existe uma tendência fisiológica de atrofia desta estrutura. Quando o freio permanece com a inserção na papila palatina ou na margem gengival ele é chamado de freio teto labial persistente. Esta alteração patológica poderá trazer diversas consequências clínicas e fisiológicas para o paciente, dentre elas o diastema interincisivo. Este trabalho é um relato de caso clínico de uma paciente de 6 anos de idade que foi encaminhada a clínica de especialização em odontopediatria da UFPR por apresentar diastema entre os incisivos centrais superiores. Após avaliação clínica e radiográfica a paciente foi submetida a frenectomia labial superior. Através da avaliação do resultado apresentado e baseando-se na literatura atual concluiu-se que a frenectomia labial superior apresentou-se como um alternativa viável e eficaz para a correção do freio labial persistente e suas possíveis complicações.



Palavras chaves: Freio labial superior. Frenectomia labial superior.

**ABSTRACT**

At birth, the upper labial frenum is and thick and large and it extends to the palatal papillae. After the permanent incisors' eruption and with the growth of the alveolar process, the frenum physiologically tends to shrink. If the frenum keeps inserted on the palatal papillae it is called abnormal upper labial frenum. This study presents a clinical case report of a six year old Child recommended to clinic of pediatric dentistry of UFPR due to a diastema between the central upper incisors. After a clinic and radiologic evaluation the patient was submited to a upper labial frenectomy. Due to the analysis of the result and based on the present literature we concluded that the frenectomy of the upper labial frenum is an efficient and viable method to correct the possible pathological complications of the persistent frenum.

Keywords: Upper labial frenum. Upper labial frenectomy.

**SUMÁRIO**

**1 INTRODUÇÃO ……..…..…… 06**
**2 RELATO DE CASO ……..……..…… 09**
**3 DISCUSSÃO ……..…..…….…… 13**
**4 CONSIDERAÇÕES FINAIS ……..…… 15**
**5 REFERÊNCIAS …….…….. 16**

# 1. INTRODUÇÃO

O freio labial normal é descrito como um tecido fibroso de formato triangular originado na porção média vestibular do processo alveolar e inserido cerca de 4 milímetros acima da papila entre os incisivos centrais (ARAÚJO *et al*. 1983, 20-8). Ao nascimento, a estrutura do freio labial pode estar inserida na papila palatina, porém com o desenvolvimento e concomitante crescimento vertical do processo alveolar e dos dentes para baixo e para frente, a sua posição pode variar, podendo atrofiar-se e assumir posição mais elevada (freio labial normal) ou manter-se inserida na papila palatina, aumentando o tamanho desta (freio labial hipertrófico (MACEDO *et al*. 2012, 332-335) ou freio teto labial persistente (PURICELLI, 2011, 16-20).

No exame clínico, o aspecto anatômico do freio, seu volume, elasticidade, nível de fixação gengival, extensão do diastema, hiperplasia inflamatória, presença de bolsa periodontal, idade do paciente e a imagem radiográfica da sutura intermaxilar devem ser avaliados. O diagnóstico do diastema interincisivos deve ser relacionado com a presença de dentes supranumerários, maus hábitos bucais, mal oclusão e desproporcionalidade ósseo dentaria (KIRAN *et al.* 2007, 23-26)

Clinicamente, o freio teto labial persistente apresenta-se como uma estrutura mais larga e volumosa, caracterizada pela presença de diastema interincisivos e pelo aparecimento de isquemia da papila palatina quando tracionado. Na radiografia periapical aos incisivos centrais superiores observa-se um “W” entre os incisivos centrais (ALMEIDA *et al*. 2004, 137-156) e é importante observar a ausência de qualquer corpo estranho.

Segundo Haddad & Fonoff (2000) o freio labial anormal é caracterizado por três sinais clínicos: inserção baixa da margem gengival ou papila palatina, isquemia da papila palatina quando o freio é tracionado, e o diastema interincisal mediano.

A presença de um freio labial hipertrófico poderá acarretar diversas alterações clínicas e fisiológicas para o paciente. Entre elas: alterações periodontais, dificuldades na adaptação de prótese dentária, compromisso das funções labiais, prejuízo estético, afetar a fonação de algumas letras, induzir a hábitos viciosos e interferir na escovação dentária (KIRAN *et al.* 2007, 23-36,

CAVALCANTE *et al*. 2009, 290-4). Além disso, a presença de diastema entre incisivos superiores é um fator que pode reduzir a auto estima, além da elegância facial, afetando assim o bem-estar social do paciente (SEIBT *et al*. 1994, 215-8).

A avaliação sobre o tratamento do freio labial anormal deve ser tomada depois de uma cuidadosa avaliação, a fim de determinar qual o método que obterá melhor resultado no caso da condição persistir.

Há muitas controvérsias entre os autores em relação ao momento ideal de intervenção para a resolução do freio labial hipertrófico, que depende muito da época que o paciente está e quando procura atendimento odontológico[(2).] Alguns autores preconizam a intervenção cirúrgica após a erupção dos caninos permanentes, sendo esta uma fase em que se tem uma maior estabilidade das forças eruptivas, aumentando assim as probabilidades de sucesso (ALMEIDA *et al.* 2004, 137-156)

No entanto, após a erupção dos incisivos centrais superiores, caso haja ausência de espaço para erupção dos incisivos laterais associado a freio labial hipertrófico a intervenção cirúrgica é sugerida (MACEDO *et al*. 2012, 332-335). A intervenção cirúrgica não está recomendada durante a fase da dentição decídua.

Além do tratamento cirúrgico, a complementação através de tratamento ortodôntico e fonoaudiológico muitas vezes é necessária para restabelecer a fisiologia normal (oclusão, mastigação, deglutição e fonação) do sistema estomatognático (SILVIA *et al*. 2009, 363-9)

A literatura relata diferentes técnicas para a frenectomia: a exérese (quando se faz a remoção total da porção anatômica visível macroscopicamente do freio) e a do reposicionamento (mudança da posição anatômica do freio, alterando suas características morfofuncionais) (LEAL *et al.* 2010). Estas técnicas podem ser realizadas de modo convencional com material cirúrgico como bisturi e pinça ou com laser de tecidos moles. A aprovação da utilização do laser em cirurgias odontológicas em tecido mole foi em 1990 pela FDA (Food and Drug Administration) (SANTOS *et al.* 2007)

A utilização do laser de alta intensidade de potência para cirurgias apresenta diversos benefícios, por suas características e versatilidade: corta, vaporiza, coagula e esteriliza; destaca-se a facilidade de sua utilização e a redução do tempo cirúrgico; reduzido trauma durante a intervenção cirúrgica;

promovendo hemostasia, bloqueando e coagulando pequenos vasos na linha de incisão, resultando em sítio cirúrgico mais limpo. Além disso há redução da sintomatologia pós-operatória (com uso associado ao laser de baixa potência); grande aceitação por parte do paciente, bem como redução da apreensão. Outras características desse procedimento são: esterilização do sítio cirúrgico; suturas não necessárias, com a redução da possibilidade de infecção trans e pós-operatória; redução do edema, trauma e cicatrizes pós-operatórias. (SILVIA *et al*. 2009, 363-9)

## 2. RELATO DE CASO

Uma criança de 6 anos foi encaminhada a clínica de especialização em odontopediatria da UFPR por apresentar diastema entre os incisivos centrais superiores. A queixa principal da responsável e da paciente era o diastema interincisivo. Após avaliação clínica (inserção baixa da margem gengival ou papila palatina, isquemia da papila palatina quando o freio é tracionado, e o diastema interincisal mediano) e radiográfica (sutura maxilar em forma de V) observou-se que a paciente necessitava da cirurgia (figura 1 e 2)

Figura 1

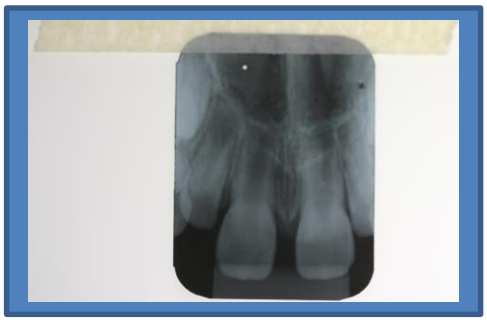

Figura 2: (RX)

Previamente foram realizados todos os procedimentos preventivos e curativos: exodontias, orientação de higiene, aplicação de flúor gel, e selantes nos dentes 16, 26, 36 e 46.

A primeira etapa da cirurgia foi a aplicação do anestésico tópico EMLA no fundo de vestíbulo dos incisivos centrais superiores por três minutos (fig 3) e então a anestesia infiltrativa com mepivacaína 2% para bloqueio do nervo alveolar superior anterior bilateral, além disso complementação por palatino (fig. 4). Com um porta agulha foi demarcado o local da nova inserção do freio (fig. 5) e com uma lâmina 15 fez-se uma incisão até atingir o periósteo de onde deve-

se remover todas as fibras de tecido conjuntivo até o limite da inserção palatina em forma de cunha (fig. 6 e 7). Foi realizado o debridamento com gaze cirúrgica estéril (fig. 8), lavagem com soro fisiológico e então a sutura e colocação de cimento cirúrgico (fig. 9 e 10).

FIGURA: 3

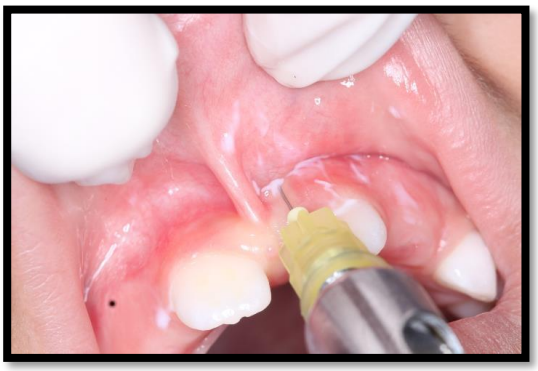

FIGURA: 4

FIGURA: 5

FIGURA: 6

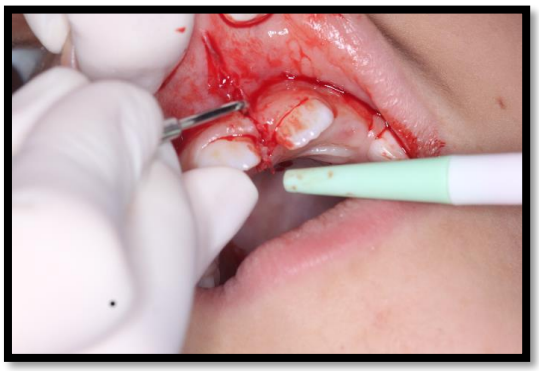

FIGURA: 7

FIGURA: 8

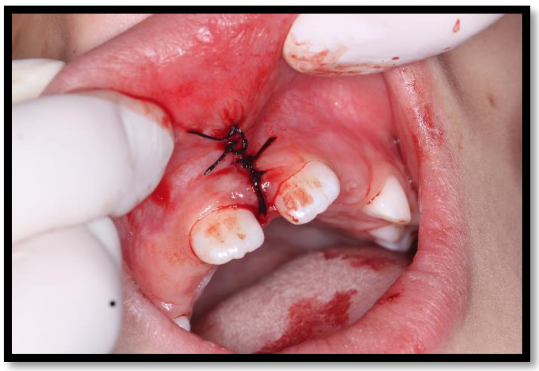

FIGURA: 9

FIGURA: 10

A remoção da sutura foi realizada 15 dias depois (fig. 11) A paciente retornou para controle 03 meses (fig 12) e 9 meses (fig 13) após a cirurgia.

FIGURA: 11

FIGURA: 12

FIGURA 13

## 3. DISCUSSÃO

Para diagnosticar-se corretamente um freio labial hipertrófico é necessário um exame clínico e radiográfico minucioso, destacando-se as seguintes características: diastema presente, inserção baixa, isquemia da papila palatina ao tracionar o freio, presença de um “W” entre os incisivos centrais na radiografia periapical (ALMEIDA *et al.* 2004, 137-156) e a inclinação dos longos eixos dos dentes deve ser divergente no sentido oclusal, diferenciando-se assim de um diastema congênito, onde existe um paralelismo entre os incisivos e a frenectomia é contra indicada.

Não há um consenso entre os autores em relação ao momento ideal da intervenção cirúrgica. Alguns autores a recomendam somente após a erupção dos caninos permanentes pela maior estabilidade das forças, o que aumentaria a taxa de sucesso (SILVIA *et al*. 2009, 363-9). No entanto, sugere-se a frenectomia na dentadura mista, após a erupção dos incisivos centrais superiores caso haja ausência de espaço para a erupção dos incisivos laterais associados a freio labial hipertrófico e diastema interincisal (MACEDO *et al*. 2012, 332-335). Além disso, a inserção anormal do freio pode dificultar os movimentos labiais, causar um efeito desarmônico na estética dentária, afetar a fonação de algumas letras e interferir na higiene. Para Casarin a permanência desse freio pode ainda induzir a criança a adquirir hábitos viciosos, causando impactação alimentar e retração gengival (CASARIN *et al*. 2009)

O maior problema do tratamento ortodôntico dos diastemas interincisivos consiste na estabilidade pós tratamento quando a frenectomia não é realizada. Isso é explicado pelo fato de que, quando os incisivos são movimentados ortodonticamente o tecido que estava entre eles fica acumulado. As fibras colágenas e elásticas são então comprimidas e ocorre uma força de reação que pode resultar em recidiva do diastema (MACEDO *et al*. 2012, 332-335).

A frenectomia pode ser efetuada de modo convencional, com material cirúrgico, ou com um laser de tecidos moles, que é um recurso terapêutico promissor que pode ser instituído na cavidade bucal para diferentes necessidades. Normalmente após a frenectomia a laser, os sintomas pós operatórios e de recidiva estão ausentes (ORLANDO *et al.* 2014, 21-25). Um criterioso diagnóstico deve ser realizado afim de estabelecer sempre o

tratamento mais adequado para cada paciente, levando em conta dos conhecimentos sólidos sobre o desenvolvimento da oclusão e sobre a etiologia das más oclusões, permitindo assim distinguir o diastema fisiológico do não fisiológico ou patológico.

## 4. CONSIDERAÇÕES FINAIS

O diagnóstico precoce e correto da presença de um freio labial hipertrófico pode trazer diversos benefícios ao paciente, evitando as alterações clínicas, fisiológicas e sociais que este problema pode acarretar. No caso apresentado a intervenção mostrou-se eficaz devido à melhora do diastema interincisivo acompanhada da erupção do incisivo lateral esquerdo. A escolha do método mais adequado e do momento ideal de intervenção ainda gera alguma discussão entre autores, necessitando-se de novos estudos comparativos. A utilização do Laser de alta densidade como método cirúrgico mostra-se promissora devido aos diversos benefícios trans e pós-operatórios porém a baixa acessibilidade do método ainda limita novas conclusões.

## 5. REFERÊNCIAS

Araujo LG, bologneseam. Diastema interincisal x freio labial anormal. **Revista Brasileira de Odontologia**, 1983;40(5):20-

Macedo PM, castro BS, Penido SMMO, Penido CVSR, Frenectomia labial superior em Paciente portador de aparelho ortodôntico: relato de caso clínico. **RFO**, Passo Fundo, v. 17, n. 3, p. 332-335, set.-dez. 2012

Puricelli E Frenectomia labial superior: uma variação de técnica cirúrgica. **R. Fac. Odontol**., Porto Alegre, v.42, n.1, p. 16 – 20 jul.2011

Kiran K, Muthu MS, Rathna PV. Spontaneous closure of medline diastema follow frenectomy**. J Indian Soc Ped Prev Dent**. 2007 23-26

Cavalcante JA, Xavier P, Moura ACVM, Alencar CJF, Imprato JCP Diagnóstico e tratamento cirúrgico do freio teto labial persistente em pacientes no período intertransitório da dentição mista – relato de caso. **Rev. Inst. Cienc. Saúde**; 2009;27(3): 290-4).

Leal RAS, Frenectomia lingual e labial em Odontopediatria. Faculdade de Medicina dentária da Universidade de Porto, jun, 2010

Almeida RR, Garib DG, Almeida-Pedrin RR, Almeida RM, Pinza a, Junqueira MHZ. Diastemas interincisivos centrais superiores: quando e como intervir? **Rev Dental Press Ortodon Ortop Facial Maringá**. 2004; 9(3): 137-56.

Seibt GB, régio RA, Chiapinotto GA. Frenectomia: uma revisão e caso clínico. **RGO (Porto Alegre)**. 199;42(1): 215-8

Santos ESR, Imparato JCP, Moreira CA, Pedron IG. Frenectomia a laser (Nd:Yap) em Odontopediatria. **Rev. Odonto**; ano 15, n 29, jan. jul. 2007

Silvia MC, Costa ML, Nemr K. Marchesan IQ. Frênulo de língua açterado e intervenção na mastigação. Ver CE-FAC, 2009:11(3):363-9

Casarin RJ. Freio Labial Superior: Diagnóstico e Tratamento Cirúrgico. Uningá – Unidade de Ensiono Superior Ingá. Passo Fundo, RS.2009.

Orlando IN, Molero CV, Goulart RM. Frenectomia: Revisão de literatura. **Rev UNINGÁ**, Vol. 18, n. 3, pp 21-25 2014 Abril-Jun