

**FERNANDO BLEY VICENTE DE CASTRO FILHO**

DESCRIÇÃO DE NOVA TÉCNICA INSIDE-OUT PARA SUTURA  
MENISCAL

Trabalho apresentado para conclusão  
Do Curso de Especialização em  
Traumatologia Esportiva e Artroscopia  
Orientador Edmar Stieven Filho

2014

## DESCRIÇÃO DE NOVA TÉCNICA INSIDE-OUT PARA SUTURA MENISCAL

### INTRODUÇÃO

Lesões meniscais são muito comuns, com uma incidência anual estimada de 60 a 70 por 100000 pessoas nos Estados Unidos.(1) (2)

Sintomas vão desde dor de pequeno grau até bloqueio articular. Pacientes com pouca sintomatologia podem ser tratados com repouso, medicação anti-inflamatória e várias outras modalidades, mas intervenção cirúrgica é comum.

Cirurgias para tratar lesão meniscal estão entre os mais frequentes procedimentos feitos pelos ortopedistas e em alguns centros 10 a 20 % de todas as cirurgias são para lesão meniscal. (1)(2)

Opções de tratamento cirúrgico para lesão meniscal incluem excisão, sutura e transplante.

A primeira sutura meniscal artroscópica é reportada a Ikeuchi em 1979 quando apareceu o novo interesse neste procedimento. (1)(2)(5)

O conhecimento das funções meniscais crescia e era revelada a importância do menisco na transmissão de carga tibio-femoral, absorção de choque, lubrificação da articulação e estabilização passiva do joelho. (2)(6)(7)

Desde 1949 Fairbank já demonstrava em estudo radiológico que osteoartrose era desenvolvida após meniscectomia total.(8)

Alterações degenerativas também foram descritas após meniscectomia parcial.(9)(10) . Meniscectomia parcial tem sido associada com risco aumentado de osteoartrite em 10 a 20 anos de seguimento se comparado com controles normais em alguns estudos. (3) (4)

Por estas razões é que o princípio hoje é preservar o menisco sempre que possível.

### INDICAÇÕES DE SUTURA MENISCAL

A cronicidade, localização, tipo e comprimento da lesão contribuem para o sucesso da sutura. (11)

Baseado nos estudos vasculares de Arnoczky e Warren, o sucesso do reparo meniscal diminui quando a distância da junção meniscosinovial aumenta. A distância da lesão até a periferia do menisco é o mais importante critério para o sucesso da sutura meniscal.(12)

Lesões dentro de 3 mm da junção meniscosinovial tem alta taxa de sucesso de cicatrização devido a vascularização ocorrer da periferia para o centro do menisco. Lesões de 3 a 5 mm também tem boa taxa de cicatrização mas lesões

com distância maior que 5 mm são consideradas avasculares e com chance de cicatrização menor ou ausente.

Entretanto Rubman et al recentemente reportou sucesso em suturas dentro da zona avascular.(13)

De qualquer modo estas distancias devem ser consideradas como parametros e cada lesão deve ser avaliada individualmente.

A extensão e tempo de lesão também determinam o potencial para o sucesso da sutura. Lesões crônicas e degenerativas tem menos chance de cura que lesões mais agudas. Lesões menores que 8 mm e incompletas tem boa chance de cicatrizar espontaneamente e comumente não requerem reparo.(11)

Lesões longitudinais são mais indicadas para sutura que lesões radiais ou complexas.(11)

As técnicas atuais de sutura meniscal permitem o reparo de lesões com componente vertical paralelo as fibras circunferenciais do menisco: lesões longitudinais, alça de balde e alguns flaps grandes. Lesões radiais e lesões complexas são mais difíceis de reparar e geralmente não cicatrizam.(19)

Embora trabalhos tenham indicado grande sucesso com sutura meniscal em pacientes jovens não existe idade maxima para o reparo.(14)(15)

Fatores extrinsecos também tem impacto na cicatrização das lesões. Keene et al verificou o relativo insucesso na sutura meniscal de pacientes com lesão do ligamento cruzado anterior que não foram reconstruídos concomitantemente comparados com aqueles que foram reconstruídos. (16)

Existem várias publicações que estabelecem altas taxas de cicatrização quando o ligamento cruzado anterior é reconstruído no mesmo tempo cirúrgico.(17)(18)

Com a tendência de se preservar o menisco sempre que possível a sutura meniscal está cada vez mais empregada e isso cria a necessidade de técnicas que sejam de fácil aplicabilidade, com menor tempo cirúrgico e também com baixo custo.

## PRINCÍPIOS CIRÚRGICOS E OBJETIVO

Abordagem artroscópica padrão anterior, acesso a lesão meniscal, revitalização das margens da lesão da membrana sinovial perimeniscal, trefinação da base do menisco para induzir sangramento, adaptação das margens da lesão e sutura das lesões longitudinais com ajuda de instrumentos especiais que podem ser

outside-in”, inside-out” ou all inside”.(22) Após a descrição das vantagens e desvantagens de cada técnica descreveremos uma nova técnica inside-out com um instrumento especial e mostraremos suas vantagens com relação aos procedimentos padrão.

#### TÉCNICAS PARA SUTURA MENISCAL: VANTAGENS E DESVANTAGENS

Existem várias técnicas para a sutura meniscal. As opções artroscópicas atuais disponíveis são outside-in, inside-out e all-inside.

#### TÉCNICA INSIDE-OUT

A Técnica Inside-out é considerada a padrão ouro para sutura meniscal. Ela permite uma fixação sólida nas partes do corpo e corno posterior dos meniscos.(20,21)

Para a sutura de lesão meniscal medial é necessário fazer uma incisão posteromedial logo posterior ao ligamento colateral medial, afastar os tendões flexores, visualizar a cabeça medial do gastrocnêmio e proteger o nervo safeno posteriormente. É passado uma canula pelo portal anteromedial e uma agulha longa através deste fixada a um fio de sutura não absorvível que atravessa o menisco e sai pela incisão posteromedial. O procedimento é repetido com uma segunda agulha fixada com a outra ponta do fio de sutura completando a sutura.(23)

Para a sutura de lesão meniscal lateral o procedimento é similar sendo a incisão posterolateral posterior ao ligamento colateral lateral e o intervalo é entre a banda iliotibial e o tendão do biceps dissecando-se a cabeça lateral do gastrocnêmio da cápsula posterior e afasta-se o tendão protegendo-se as estruturas neurovasculares localizadas posteriormente e medialmente.(23)

Vantagens da técnica inside-out:(23)

- Passagem rápida de várias suturas com as agulhas como tutor.
- Proteção das estruturas neurovasculares para lesões no corno posterior.
- Visualização direta da agulha fazendo a passagem pelo menisco.

Desvantagens da técnica inside-out:(23)

- Requer uma incisão grande acessória para a saída das agulhas pela capsula posterior e existe dificuldade em localizar a saída da agulha se esta for pequena.
- Tempo maior de cirurgia.

- Requer assistentes com habilidade.
- Deve-se passar as agulhas pela canula para evitar prender a sutura em partes moles na região anterior do joelho.

#### TÉCNICA OUTSIDE-IN

Permite sutura nas regiões anterior e do corpo do menisco. A agulha é introduzida através da pele e através do menisco e passa-se o fio de sutura saindo pelo portal. Passa-se outra agulha e puxa-se a outra ponta do fio de sutura pelo menisco saindo pela pele adjacente. Faz-se uma incisão na pele entre os dois fios com cuidado para não cortar o fio e puxa-se as duas pontas posteriores à capsula realizando a sutura.(24)

Vantagens da técnica outside-in:(24)

- Relativamente rápida.
- Fácil acesso aos dois terços anteriores do menisco.
- Fácil colocação das suturas em qualquer direção desejada.
- Instrumental de fácil obtenção e baixo custo.

Desvantagens da técnica outside-in: (24)

- Facilitada pelo uso de material especial que aumenta o custo.
- Não pode ser usada para lesões mais posteriores
- Dificuldade de passar os fios de sutura sem o instrumental de transporte
- Devido a perfuração do menisco de maneira retrograda não é possível ter visualização direta do local da passagem da agulha ocorrendo perfurações do menisco desnecessárias por tentativas.

#### TÉCNICA ALL-INSIDE

A técnica all-inside está em constante aperfeiçoamento e consiste em instrumentos especiais para fixação das bordas da lesão.

A primeira geração consistia no uso de ganchos fixados ao fio de sutura passados através de portais posteriores.(25)

A segunda geração consiste num fio de sutura fixado a uma ancora de polietileno que é fixada na parte periférica do menisco ou cápsula através de uma agulha tutora.(25)

A terceira geração consiste no desenvolvimento de reparo meniscal bioabsorvível incluindo flechas, parafusos, dardos e grampos.(25)

A quarta geração consiste nos instrumentos mais novos que com apenas um instrumental faz-se a sutura com duas ancoras ou botões.(25)

Vantagens da técnica all-inside:

- Fácil manuseio do aparelho
- Rapidez na fixação da sutura quando técnica é feita corretamente.
- Possibilidade de sutura nas regiões posteriores dos meniscos.

Desvantagens da técnica all-inside:

- Alto custo
- Dificuldade em colocar o aparelho na região posterior e pode ocorrer quebra do instrumento, saída da ancora pelo menisco e a sutura ficar intrincada.

## NOVA TÉCNICA INSIDE-OUT

### DESCRIÇÃO DA TÉCNICA

Inicia-se a cirurgia com a inspeção artroscópica dos três compartimentos do joelho. Ao localizar a lesão observar se esta se enquadra no tipo ideal para realização da sutura: lesão longitudinal vertical maior que 10 mm localizada na area vermelha-vermelha ou branca-vermelha e de preferência lesão aguda.

É feito o debridamento das bordas da lesão para ocorrer sangramento e aumentar o potencial de cicatrização. Este procedimento não é necessário em lesões mais agudas.

Inicia-se o procedimento com a introdução do instrumento utilizado para a nova técnica de sutura inside-out: pinça para sutura de lesão do manguito em cirurgia artroscópica de ombro. Foi utilizada para a descrição a pinça que habitualmente usamos nas cirurgias com indicação de sutura meniscal. Descrição da pinça: Suture Leader Mitek – Straight 20 up – 214608 – TAG medical products. Figuras 1, 2, 3 e 4

Figura1

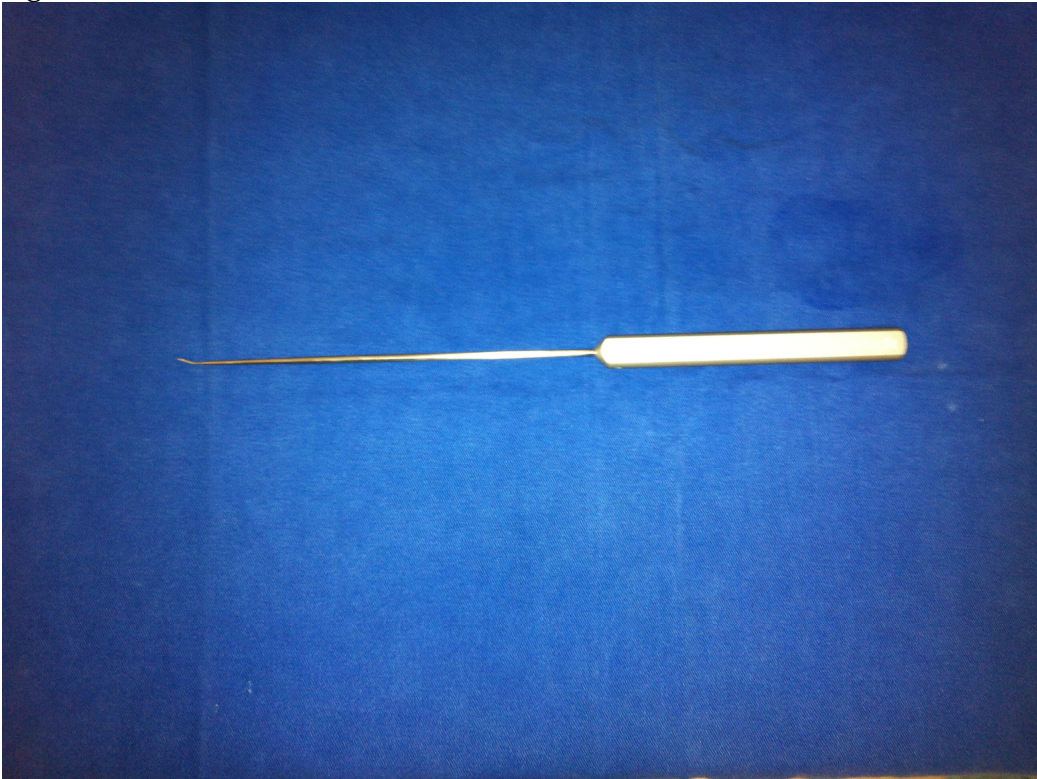

Figura2

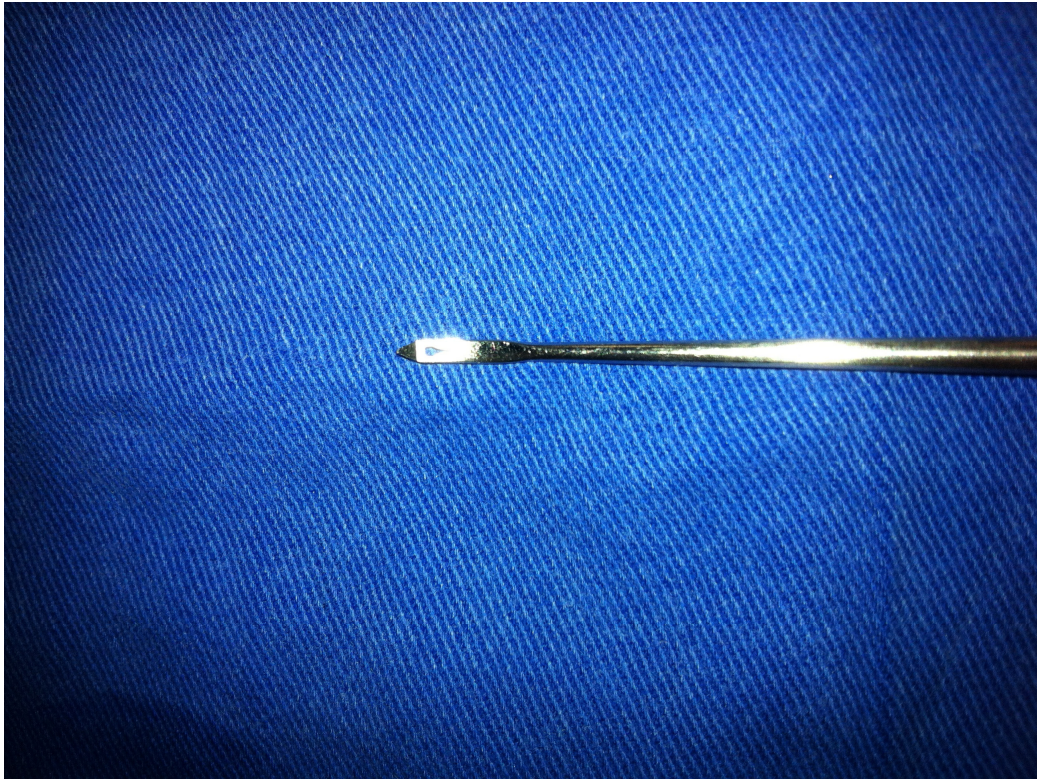

Figura3

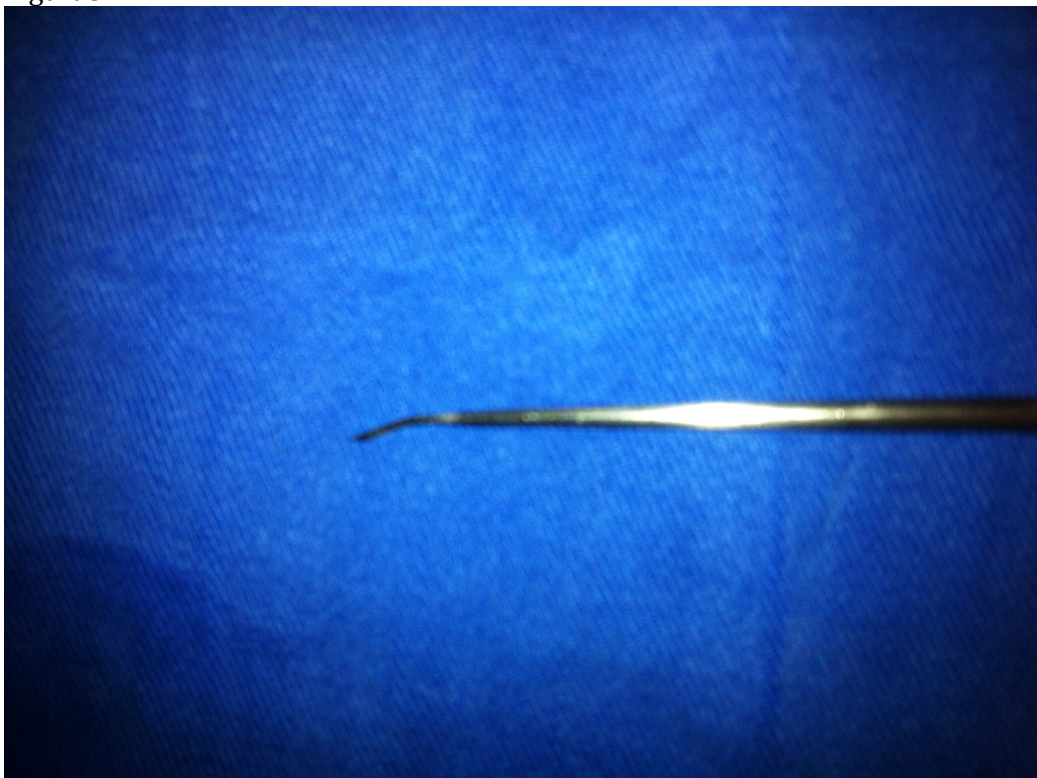
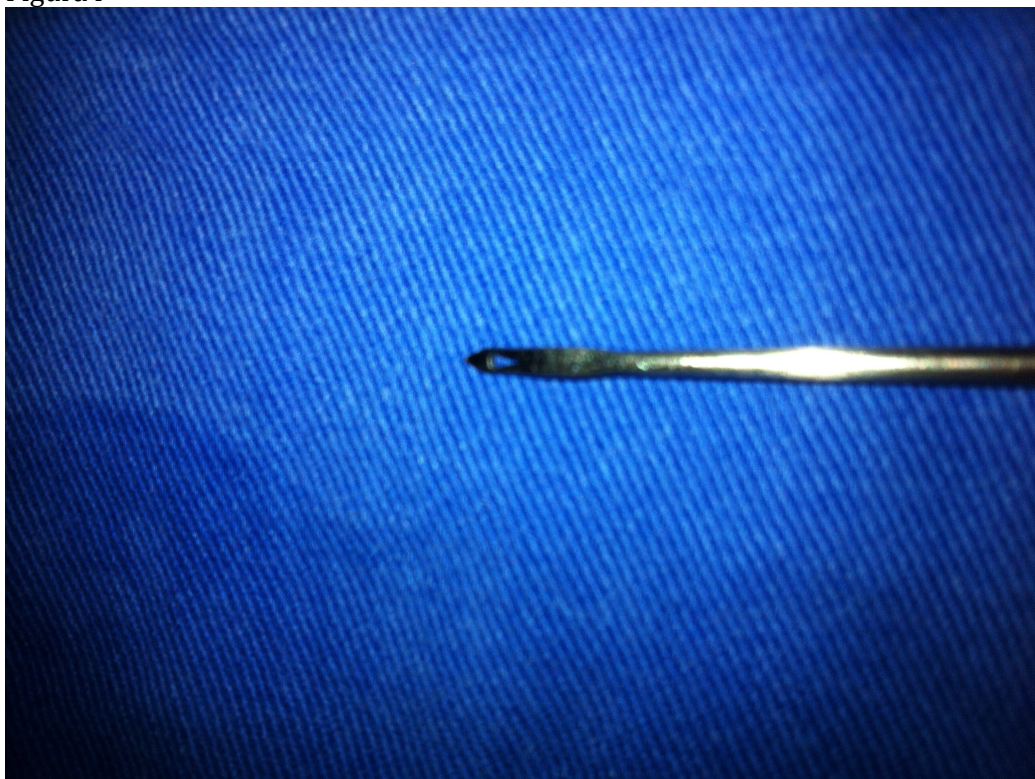
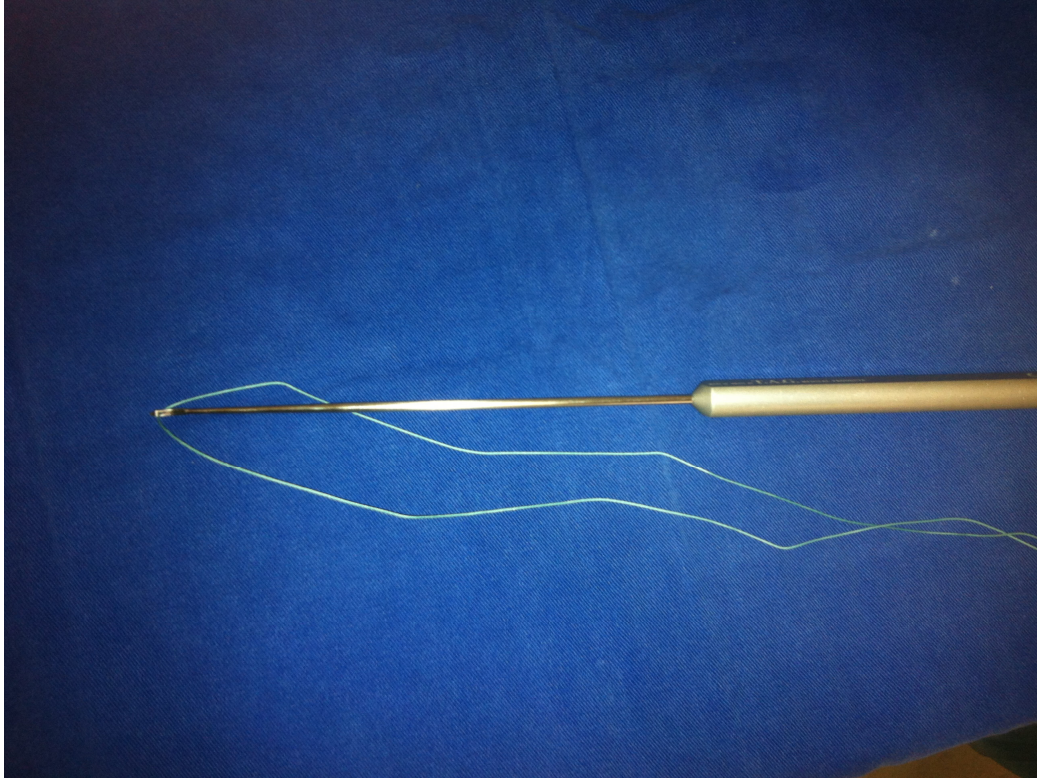

Figura4



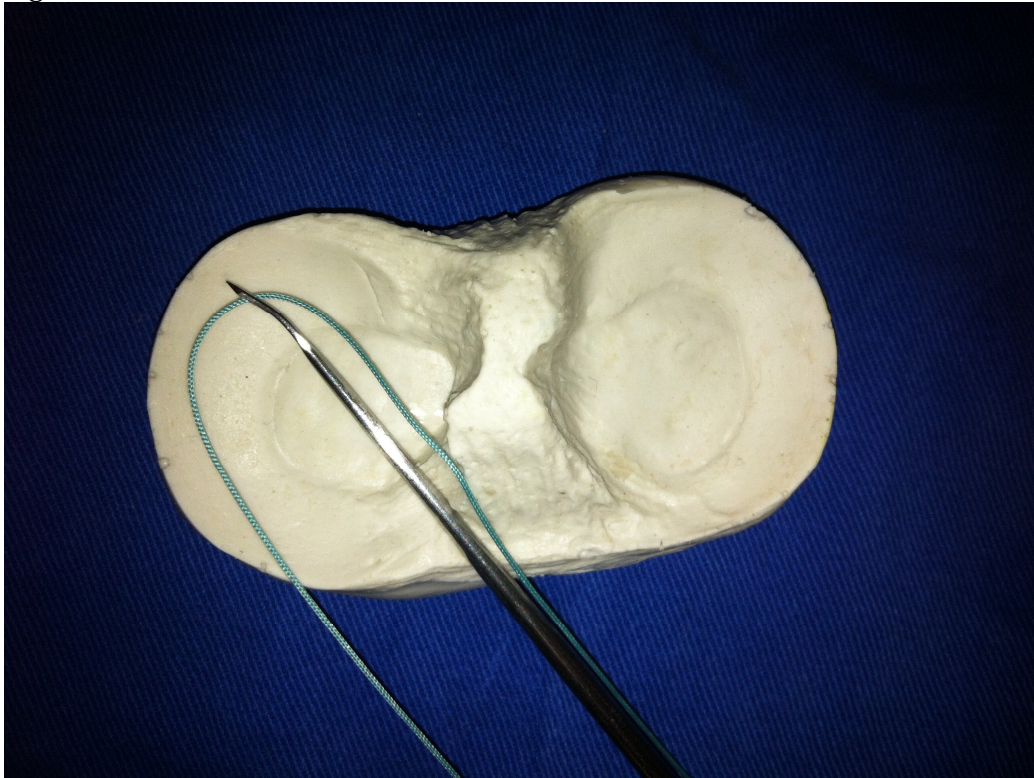
Antes de introduzir a pinça pelo portal artroscópico coloca-se o fio de ethibond numero 2 pelo furo localizado na ponta do instrumento. Figura 5

Figura5



Coloca-se o aparelho pelo portal artroscópico do compartimento contra-lateral a lesão e com o fio passado pelo furo. Figura 6

Figura6



Fura-se o menisco com o aparelho logo abaixo a lesão atravessando a capsula posteromedial do joelho até fazer um abaulamento na pele localizando o local da saída da ponta do instrumento. Figuras 7 e 8.

Neste local realiza-se uma incisão na região posteromedial do joelho dissecando-se até a capsula identificando-se a ponta do aparelho.

Figura7

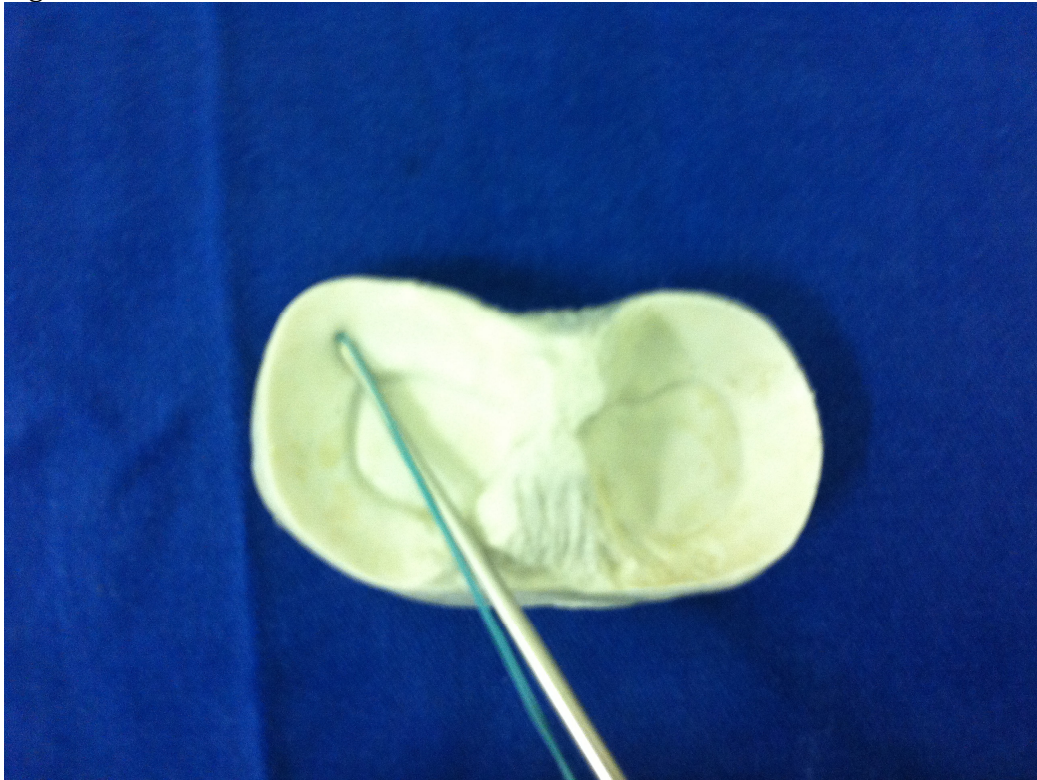
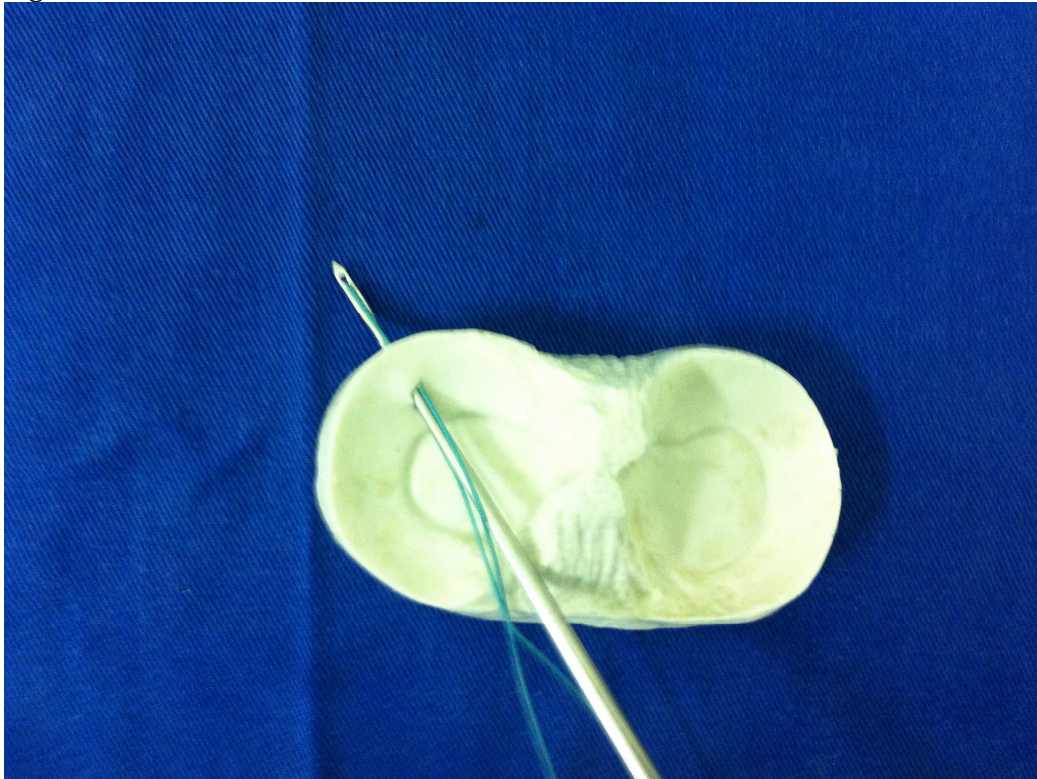
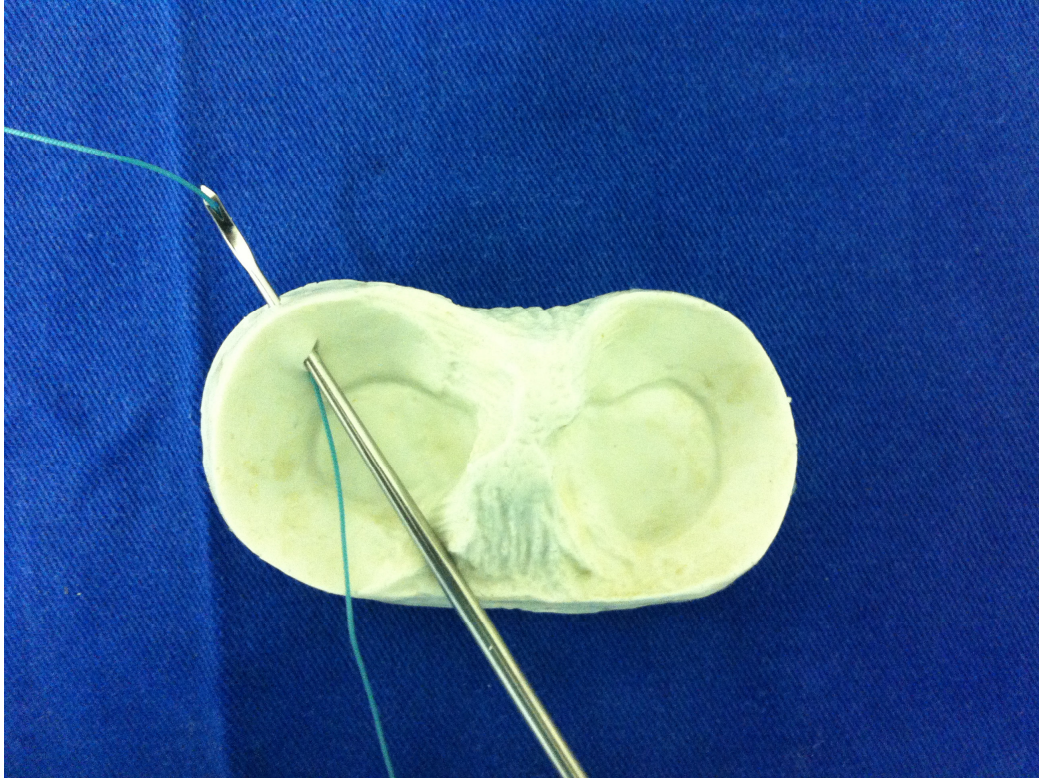


Figura8



Puxa-se uma das pontas do fio para fora da cápsula posterior. Figura 9.

Figura9



Retrocede-se o aparelho até a ponta retornar para dentro do joelho e realiza-se o outro furo no menisco também distalmente à lesão. Figuras 10 e 11.

Figura10

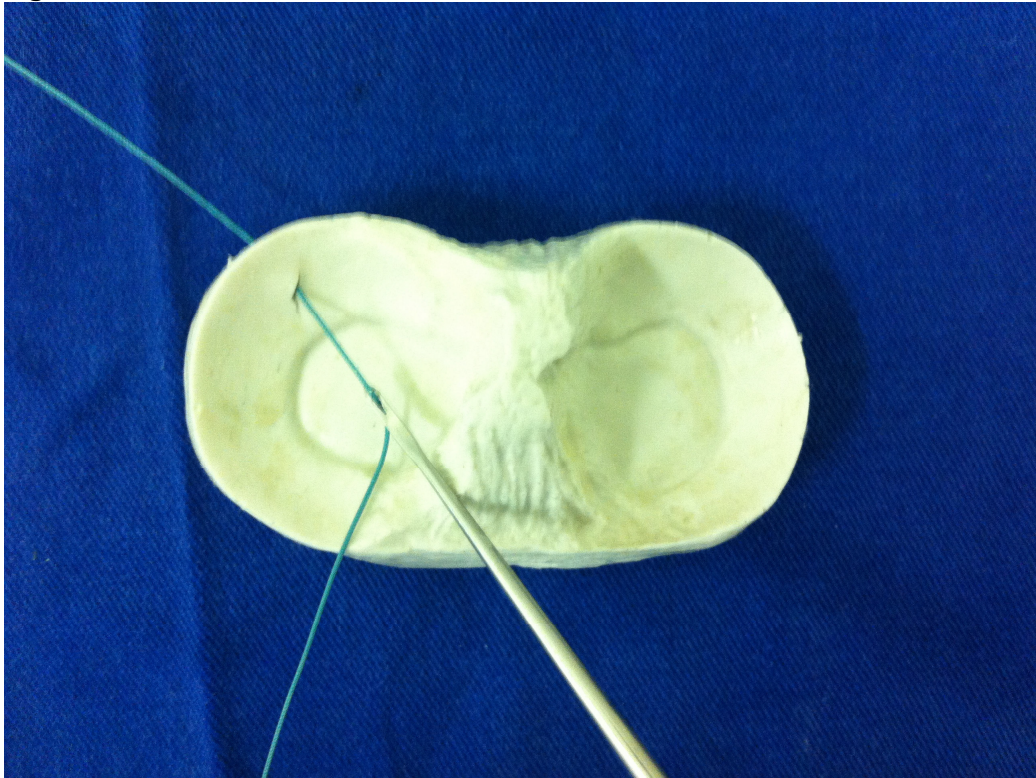
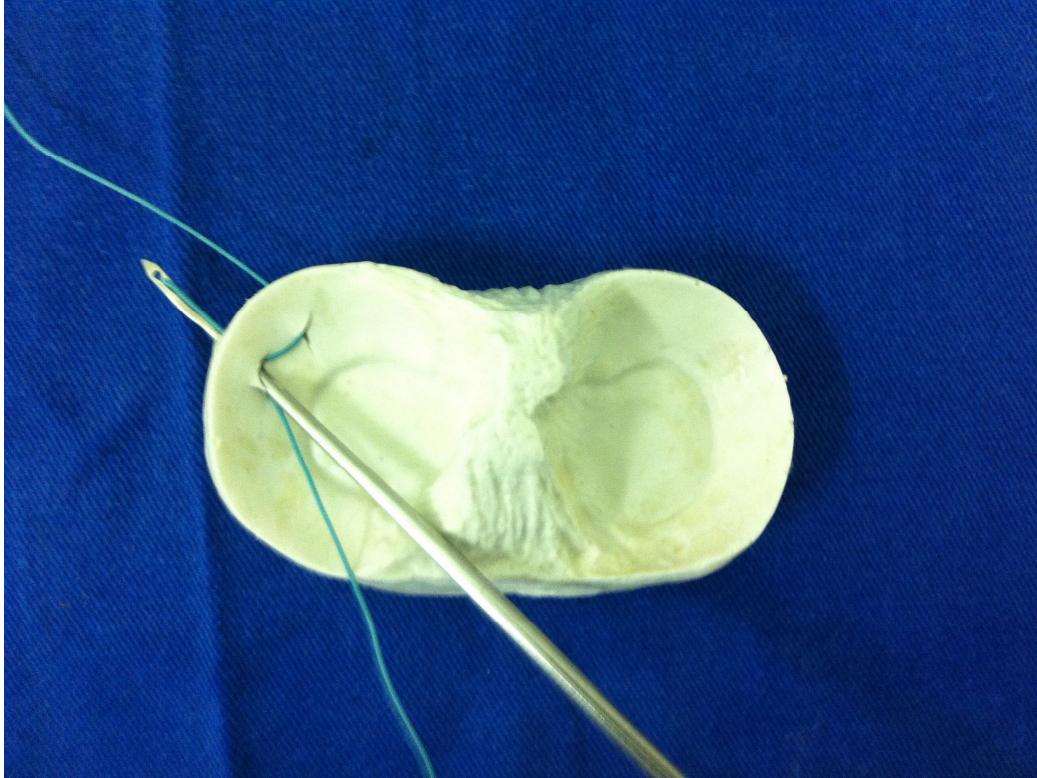


Figura11



Puxa-se então a outra ponta do fio para fora do joelho pela cápsula posterior e retira-se o fio da ponta do instrumento. Figuras 12 e 13.

Figura12

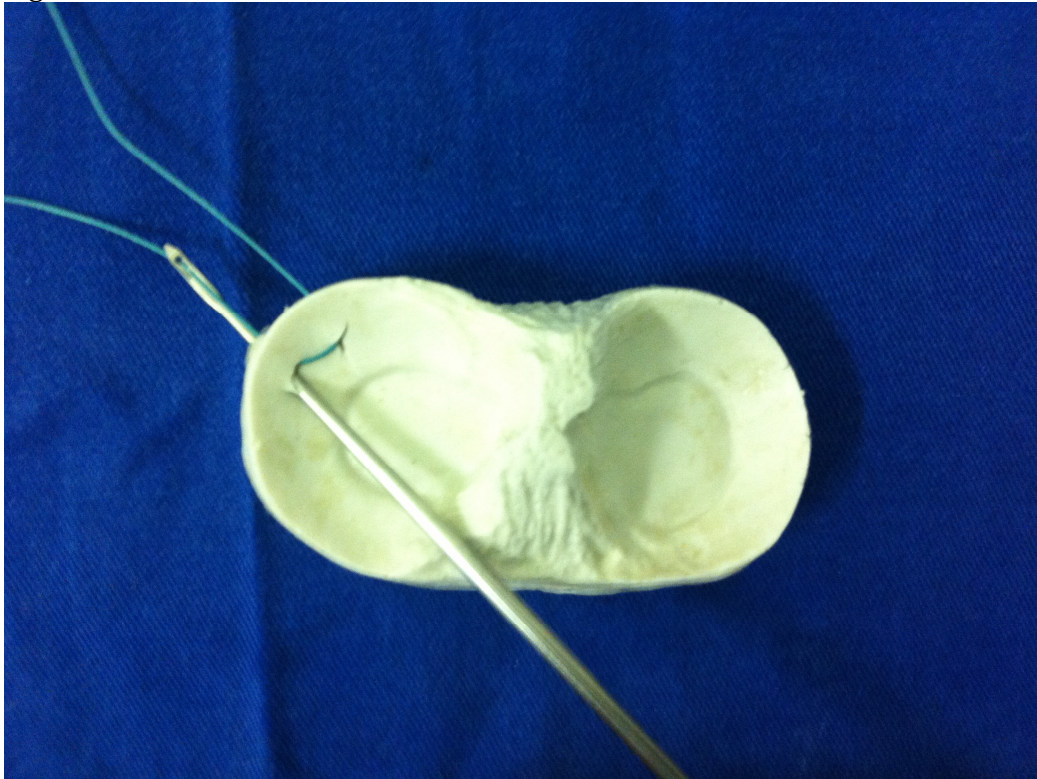
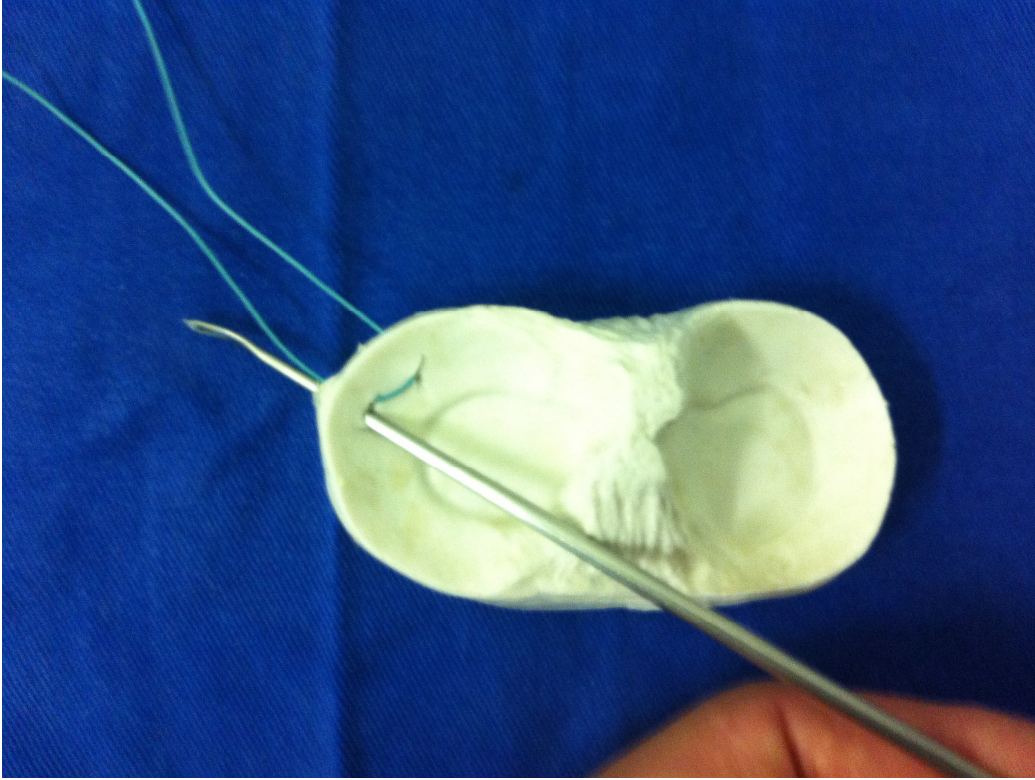
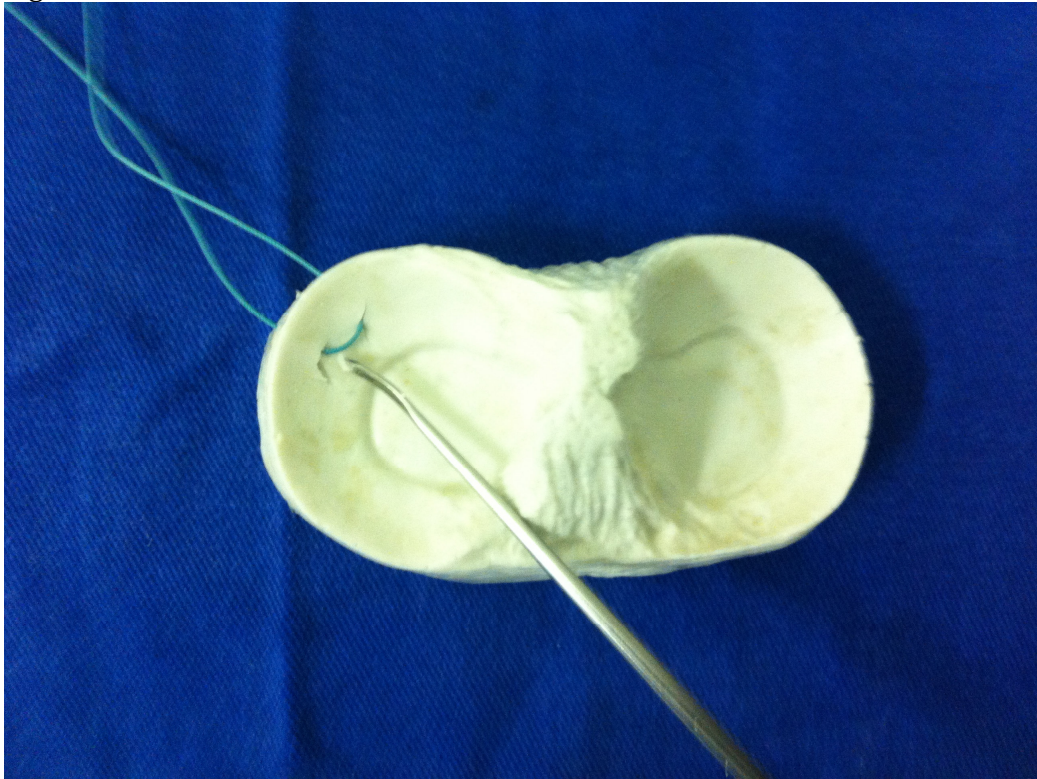


Figura13



Retrocede-se o aparelho agora não mais conectado ao fio para fora do joelho pelo portal artroscopico contra-lateral. Figura 14.

Figura14



Na incisão realizada externamente na região posteromedial faz-se dissecção de partes moles e identifica-se o nervo safeno. Faz-se o nó da sutura de forma que não prenda o nervo identificado e finaliza-se a sutura. Figuras 15, 16 e 17.

Figura15

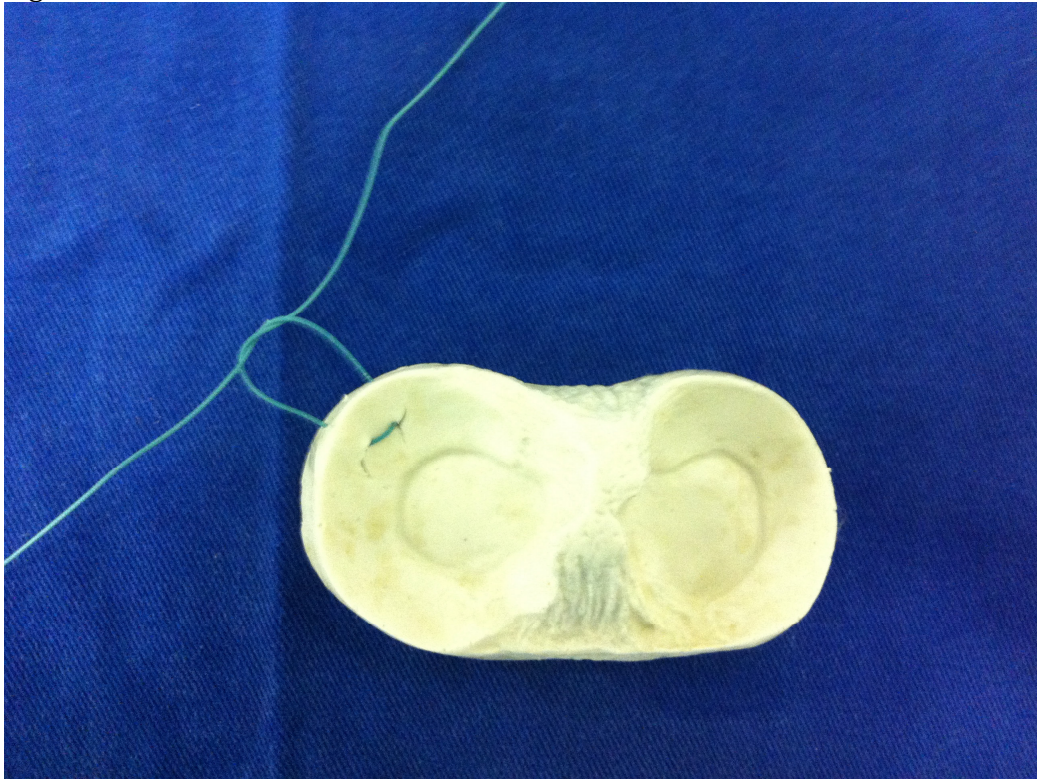


Figura16

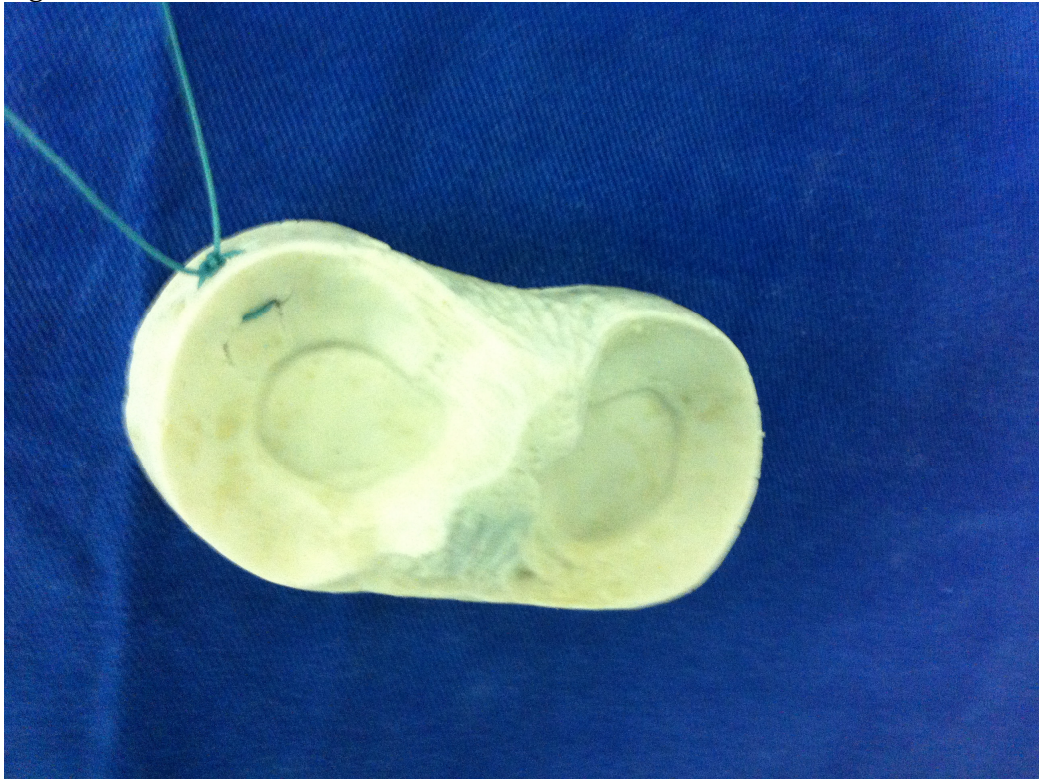
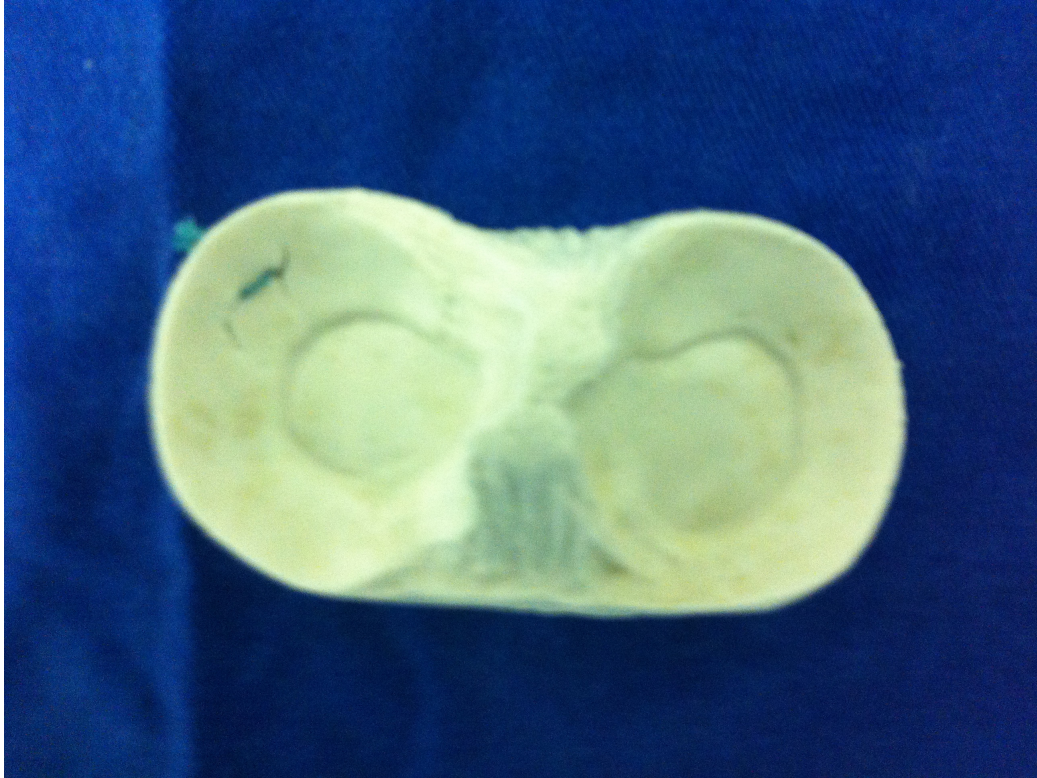

Figura17



#### VANTAGENS DA NOVA TÉCNICA INSIDE-OUT

- Possibilidade de realizar várias suturas com o mesmo aparelho.
- Possibilidade de realizar suturas na região posterior dos meniscos com o aparelho com a ponta angulada.
- Visualização direta da entrada do aparelho no menisco.
- Não requer uma incisão grande acessória.
- Localização precisa do local da incisão posteromedial ou posterolateral.
- Menor tempo de cirurgia.
- Fácil colocação das suturas em qualquer direção desejada.
- Instrumental de fácil obtenção e baixo custo.

## CONCLUSÃO

Considerando-se as vantagens e desvantagens de cada técnica consideramos esta nova técnica de sutura inside-out a de melhor aplicação e utilizamos de rotina em nosso serviço.

## REFERENCIAS BIBLIOGRAFICAS

1. Greis PE, Bardana DD, Holmstrom MC, et al. Meniscal injury: I. Basic science and evaluation. *J AM Acad Orthop Surg.* 2002;10:168-176
2. Jonhson D, Weiss B. Meniscal Repair Using the Inside-Out Suture Technique. *Sports Med Arthrosc Rev* Volume 20, Number 2, June 2012
3. Englund M, Roos EM, Lohmander LS: Impact of type of meniscal tear on radiographic and symptomatic knee osteoarthritis: a sixteen-year followup of meniscectomy with matched controls. *Arthritis Rheum.* 48:2178-2187 2003
4. Hulet CH, Locker BG, Schiltz D, et al.: Arthroscopic medial meniscectomy on stable knees. *J Bone Joint Surg Br.* 83:29-32 2001
5. Ikeuchi H. Meniscus surgery using the Watanabe arthroscope. *Orthop Clin North Am.* 1979;10:629-642.
6. Newman AP, Daniels AU, Burks RT. Principles and decision making in meniscal surgery. *Arthroscopy.* 1993;9:33-51.
7. Walker PS, Erkman MJ. The role of the menisci in force transmission across the knee. *Clin Orthop Relat Res.* 1975;109: 184-192.
8. Fairbanks TJ. Knee joint changes after meniscectomy. *J Bone Joint Surg Br* 1949;30:664-70.
9. Rockborn P, Gillquist J. Results of open meniscus repair. Long term follow up study with a matched uninjured control. *J Bone Joint Surg Br* 2000;82:494-8.
10. Veth RPH. Clinical significance of knee joint changes after meniscectomy. *Clin Orthop* 1985;198:56-60.
11. Bottoni, C, Arciero R. Conventional Meniscal Repair Techniques. *Operative techniques in Orthopaedics.* Vol10. N 3(July)2000; pp194-208
12. Arnoczky SP, Warren RF: Microvasculature of the human meniscus. *Am J Sports Med* 10:90-95,1982
13. Rubman MH, Noyes FR, Barber-Westin SD: Arthroscopic repair of meniscal tears that extend into the avascular zone. A review of 198 single and complex tears. *Am J Sports Med* 26:87-95,1998

14. Mintzer CM, Richmond JC, Taylor J; Meniscal repair in the young athlete. *Am J Sports Med* 26:630-633,1998
15. DeHaven KE: Meniscus repair. *AM J Sports Med* 27:242-250, 1999
16. Keene GC, Bickerstaff D, Rae PJ, et al: The natural history of meniscal tears in anterior cruciate ligament insufficiency. *Am J sports Med* 21:672-679,1993
17. Buseck MS, Noyes FR: Arthroscopic evaluation of meniscal repairs after anterior cruciate ligament reconstruction and immediate motion. *Am J Sports Med* 19:489-494,1991
18. Orfaly RM, McConkey JP, Regan WD: The fate of meniscal tears after anterior cruciate ligament reconstruction. *Clin J Sport Med* 8:102-105, 1998
19. Heckmann TP, Barber-Westin SD, Noyes FR: Meniscal repair and transplantation: indications, techniques, rehabilitation, and clinical outcome. *J Orthop Sports Phys Ther.* 36:795-814 2006
20. Cannon WD Jr, Morgan CD: Meniscal repair: arthroscopic repair techniques. *Instr Course Lect.* 43:77-96 1994
21. Warren RF: Arthroscopic meniscus repair. *Arthroscopy.* 1:170-172 1985
22. Petersen W, Zantop T: Arthroscopic Meniscal Suture. *Oper Orthop Traumatol* 2006. No 5/6
23. Johnson D, Weiss B: Meniscal Repair Using the Inside-Out Suture Technique. *Sports Med Arthrosc Rev*, vol 20, No 2, June 2012
24. Cohen D, Wickiewicz T: The outside-in technique for arthroscopic meniscal repair. *Operative Techniques in Sports Medicine*, vol 11, No 2 (April), 2003: pp91-103
25. Turman KA, Diduch DR, Miller MD: All-Inside Meniscal Repair: *Sports Health: A Multidisciplinary Approach* 2009 1:438

