

UNIVERSIDADE FEDERAL DO PARANÁ
BETÂNIA DRUMOND DUARTE TEIXEIRA

**A INFLUÊNCIA DA SUBSTÂNCIA QUÍMICA AUXILIAR E DA MEDICAÇÃO
INTRACANAL HIDRÓXIDO DE CÁLCIO NO PREENCHIMENTO DOS CANAIS
LATERAIS**

CURITIBA
2011

BETÂNIA DRUMOND DUARTE TEIXEIRA

**A INFLUÊNCIA DA SUBSTÂNCIA QUÍMICA AUXILIAR E DA MEDICAÇÃO
INTRACANAL HIDRÓXIDO DE CÁLCIO NO PREENCHIMENTO DOS CANAIS
LATERAIS**

Monografia apresentada para obtenção do título de Especialista em Endodontia no Curso de Pós-graduação em Odontologia, Setor de Ciências da Saúde da Universidade Federal do Paraná.

Orientadora: Prof. Marili D.A. Deonizio

CURITIBA

2011

RESUMO

Considerando a importância da remoção completa do curativo de demora e a necessidade de selamento do sistema de canais radiculares, este estudo teve por objetivo avaliar a influência da substância química auxiliar e da medicação intracanal hidróxido de cálcio no preenchimento dos canais laterais artificiais. Foram selecionados 40 pré-molares inferiores, que após exploração e esvaziamento confeccionou-se 6 canais laterais, localizados no terço cervical, médio e apical, na face mesial e distal da raiz. Para isto, um dispositivo rotatório foi criado a partir de um adaptador para contra-ângulo com uma lima K #10 seccionada. Os dentes foram divididos em 4 grupos de acordo com a substância química e a medicação intracanal utilizada. Grupo I clorexidina 2% com Ca(OH)_2 , grupo II clorexidina 2% sem Ca(OH)_2 , grupo III hipoclorito de sódio 1% sem Ca(OH)_2 , grupo IV hipoclorito de sódio 1% com Ca(OH)_2 . A pasta de Ca(OH)_2 dificultou a obturação de canais laterais, independente do terço analisado ou da substância química utilizada. Houve diferença significativa $p < 0,05$ entre o grupo I para os grupos II, III e IV nos terços analisados, com exceção do terço apical.

Palavras-chave: canal lateral, hidróxido de cálcio, clorexidina, hipoclorito de sódio, obturação.

ABSTRACT

Considering the importance of complete removal of the intracanal dressing and the need for sealing the root canal system, this study aimed to evaluate the influence of auxiliary chemical substance and calcium hydroxide intracanal medication in the filling of lateral canals. We selected 40 pre-molars, after holding that it was made and dissection 6 lateral canals in each tooth, located in the cervical, medium and apical root. In this context, a rotating device was created from an adapter for contra-angle and a file K # 10 seccionated. The teeth were divided into four groups according to the chemical and intracanal medication used. In group chlorhexidine with $\text{Ca}(\text{OH})_2$, group II 2% chlorhexidine without $\text{Ca}(\text{OH})_2$, Group III sodium hypochlorite 1% without $\text{Ca}(\text{OH})_2$, Group IV sodium hypochlorite 1% with $\text{Ca}(\text{OH})_2$. The $\text{Ca}(\text{OH})_2$ hindered the filling of lateral canals, regardless of the third analysis of the chemical or used. Significant difference $p < 0.05$ was observed between groups I to II, III and IV, in three thirds, except on apical third.

Keywords: lateral canal, calcium hydroxide, chlorhexidine, sodium hypochlorite.

SUMÁRIO

| | |
|---|-----------|
| 1. INTRODUÇÃO..... | 06 |
| 2. PROPOSIÇÃO..... | 08 |
| 3. REVISÃO DA LITERATURA..... | 09 |
| 3.1 CANAIS LATERAIS..... | 09 |
| 3.2 IRRIGAÇÃO..... | 11 |
| 3.3 SMEAR-LAYER..... | 14 |
| 3.4 MEDICAÇÃO INTRACANAL - HIDRÓXIDO DE CÁLCIO..... | 15 |
| 3.5 REMOÇÃO DO HIDRÓXIDO DE CÁLCIO..... | 19 |
| 3.6 OBTURAÇÃO..... | 21 |
| 4. MATERIAL E MÉTODOS..... | 27 |
| 4.1 PREPARO DOS ESPÉCIMES..... | 27 |
| 4.1.1 Seleção dos espécimes, acesso coronário | 27 |
| 4.1.2 Confeção dos alvéolos artificiais..... | 27 |
| 4.1.3 Confeção dos canais laterais..... | 27 |
| 4.1.4 Instrumentação dos canais radiculares | 28 |
| 4.2 OBTURAÇÃO DOS ESPÉCIMES..... | 29 |
| 4.3 ANÁLISE ESTATÍSTICA..... | 29 |
| 5. RESULTADOS..... | 30 |
| 6. DISCUSSÃO..... | 32 |
| 7. CONCLUSÃO..... | 35 |
| ANEXO | 36 |
| REFERÊNCIAS..... | 44 |

1. INTRODUÇÃO

A presença de um sistema de canais radiculares, constituído de um conduto principal, ramificações apicais, além de canais acessórios e secundários é hoje conhecimento consolidado. Tais ramificações constituem uma via para passagem de bactérias e produtos de degradação do tecido, entre o espaço do canal radicular e espaço periodontal (DE DEUS, 1992).

Vários estudos têm associado o fracasso do tratamento endodôntico à negligência a estas estruturas, os quais podem não ser sanificados, nem preenchidos com material obturador (XU *et al.*, 1984).

A eliminação de bactérias presentes no canal é normalmente realizada por instrumentação mecânica suportada por diferentes soluções irrigadoras e agentes antimicrobianos (BYSTROM *et al.*, 1985).

O uso de soluções irrigadoras é essencial na remoção de raspas de dentina, lubrificando as paredes dentinárias e auxiliando a desinfecção do sistema de canais radiculares. Das soluções capazes de dissolver tecido necrótico a mais utilizada é o hipoclorito de sódio. Entre as alternativas ao hipoclorito de sódio está o gluconato de clorexidina que tem se mostrado um agente antimicrobiano efetivo, com potencial para ser empregado como irrigante (MICHELOTTO *et al.*, 2008).

Após o preparo químico-mecânico de canais radiculares infectados impõe-se o emprego de um medicamento intracanal visando maximizar a eliminação de microorganismos. Todavia, é essencial que se remova *smear layer* com o objetivo de desobstruir o acesso às ramificações e aos túbulos dentinários, e com isso facilitar a difusão e atuação do medicamento (LOPES & SIQUEIRA JR 2010).

A utilização de hidróxido de cálcio como medicação intracanal é eficiente na eliminação de bactérias que podem sobreviver ao preparo biomecânico do canal radicular (SJOGREN *et al.*, 1991). Pesquisas sobre as propriedades desse medicamento, como histocompatibilidade, potencial antimicrobiano, aspectos físico-químicos dão credibilidade a esta escolha em várias situações clínicas nas quais o uso da medicação intracanal é exigida. (ESTRELA & HOLLAND, 2003).

No entanto, estudos revelam que esta medicação não é totalmente removida das paredes do canal deixando vestígios principalmente no terço apical (LAMBRIANIDIS *et al.*, 1999).

Considerando a importância da medicação intracanal e a necessidade de selamento do sistema de canais radiculares, este estudo teve por objetivo avaliar a influência da substância química auxiliar e da medicação intracanal hidróxido de cálcio no preenchimento dos canais laterais artificiais.

2. PROPOSIÇÃO

O objetivo deste trabalho foi avaliar a influência da substância química auxiliar e da medicação intracanal hidróxido de cálcio no preenchimento dos canais laterais artificiais.

3. REVISÃO DA LITERATURA

3.1 CANAIS LATERAIS

Com o propósito de investigar a frequência, localização e direção dos canais laterais secundários e acessórios em dentes humanos, De Deus (1992) descalcificou 1140 dentes, tornando-os transparentes e preenchendo o sistema de canais radiculares com tinta nanquim, observou que os pré-molares e molares apresentaram maior variedade de ramificações. Dos 1140 dentes estudados, 313 (27,4%) demonstraram canais laterais, secundários e acessórios. A maior frequência destas ramificações localizava-se em 17% no terço apical 8,8% no terço médio e 1,6% no terço cervical. Os canais laterais foram encontrados em 10,4% dos dentes estudados.

Lindhe *et al.* (2003) verificaram que lesões inflamatórias podem desenvolver-se na direção lateral da raiz, provenientes de uma infecção no canal radicular e em certas instâncias, podem ser induzidas e mantidas por produtos bacterianos que alcançam o periodonto através de canais laterais.

Estrela & Holland (2003) afirmaram que há consenso na literatura sobre algumas diferenças de métodos estudados os canais acessórios estão presentes em dentes uni e multirradiculares, constituindo-se peça decisiva e importante para o desencadeamento de lesões endoperiodontais.

Souza *et al.* (1995) avaliaram a inter-relação entre a doença periodontal e a polpa, via canais acessórios especialmente quando a polpa encontra-se necrosada. Concluíram que o envolvimento dos tecidos periodontais pode ser consequência de uma infecção a partir da polpa necrosada, onde microorganismos da microbiota oral encontram condições que favoreçam seu crescimento.

Venturi *et al.* (2005) examinaram canais laterais em dentes extraídos para propor uma nova técnica para produzir canais laterais artificiais e comparar 2 técnicas de obturação. Para isso utilizaram a técnica de Schilder e a da condensação vertical da guta-percha. Considerando o elevado número de técnicas

in vitro proposto ao longo dos anos, um modelo padronizado, com canais principais e vários laterais, fornecendo homogeneidade aos espécimes. O preparo dos dentes naturais para análise dos canais laterais foi realizado em 120 dentes inferiores e 102 dentes superiores, instrumentados por único operador e pela técnica step-back. A irrigação foi realizada com RC Prep e hipoclorito de sódio a 5%. Os canais foram obturados com cimento Pulp Canal Sealer, Touch'n heat com técnica de condensação vertical a quente. Após obturados os espécimes foram desmineralizados e examinados por 2 observadores independentes, através de microscópio estereoscópico, contaram e mediram o diâmetro interno e externo, considerando a localização (cervical, médio e apical) e discriminando a forma (cilíndrica ou cônica). Para preparação de canais laterais artificiais foram utilizados 30 dentes, 60 canais, selecionados, preparados, instrumentados e desmineralizados. Uma lima K #06 teve sua extremidade seccionada de 5 a 8 mm e utilizada na confecção dos canais laterais. O instrumento foi cuidadosamente inserido perpendicular à superfície do espécime desmineralizado até alcançar o canal principal. Canais laterais foram criados a 1, 2, 3,4, 5 e 6 mm do ápice. Uma porção do instrumento de 2 a 4 mm foi deixado de fora da superfície radicular com a finalidade de facilitar sua remoção. Foram preparados 600 canais laterais. As amostras foram imersas em salicilato de metila para retornar a consistência inicial. A patência dos canais laterais foi testada com instrumento K #06. Os espécimes foram divididos aleatoriamente em 2 grupos de 30 raízes. O Grupo A (controle), foi utilizado Obtura II, cimento AH-Plus, e a obturação realizada através da técnica de Schilder. O Grupo B (teste), foi utilizado cimento AH-Plus, cones de guta-percha, e a técnica selecionada foi a condensação vertical com preenchimento apical. O estudo revelou a presença de canais laterais em grande número de dentes naturais, a maioria deles localizados na região apical da raiz, com formato cilíndrico prevalente e diâmetro inferior a 100µm. Os autores concluíram que ambas as técnicas demonstraram significativamente menor probabilidade de atingir plenamente o preenchimento das ramificações localizadas a 1 e 2mm do ápice do que aqueles localizados a 3,4,5 e 6mm. A técnica da condensação vertical com preenchimento apical produziu um excelente preenchimento

tridimensional especialmente em canais laterais localizados a mais de 3 mm do ápice.

Weine (1984) questionou a importância do canal lateral na endodontia. E afirmou que:

- a) Os canais laterais são apresentados em casos endodônticos com frequência bem menor do que sua real existência.
- b) Os pré-molares inferiores parecem apresentar uma maior porcentagem de canais laterais do que outros grupos dentários.
- c) O preparo cuidadoso dos canais pode aumentar o número de revelações de canais laterais. Técnicas de preparo que enfatizam o alargamento do orifício e do corpo principal do canal somado ao uso de hipoclorito de sódio como irrigante, permitem que os canais radiculares sejam limpos de forma mais perfeita e desse modo, que haja melhores chances de limpeza dos canais laterais.
- d) Um maior número de dentes com polpa necrosada revelará mais canais laterais, porque o hipoclorito dissolve e limpa de maneira mais eficaz, onde não há vitalidade.
- e) A limpeza e obturação dos canais laterais são de grande importância e aumentam o índice de sucesso no tratamento endodôntico.

Xu *et al.* (1984), através de dois casos clínicos relatou a importância patológica e o significado clínico dos canais laterais e o quanto eles podem influenciar o sucesso em longo prazo do tratamento endodôntico. Os autores concluíram que lesões endodônticas laterais à raiz são lembranças vivas da complexidade do canal radicular e são unânimes em afirmar que o selamento do sistema de canais radiculares aumenta consideravelmente o índice de sucesso do tratamento endodôntico.

3.2 IRRIGAÇÃO

Câmara *et al.* (2010) analisaram algumas soluções irrigadoras utilizadas na Endodontia para o preparo biomecânico do sistema de canais radiculares. Os autores concluíram que o hipoclorito de sódio 1%, com pH próximo a 11, ainda é a

solução irrigadora de eleição na Endodontia. Possui propriedade antimicrobiana, solvente de matéria orgânica e baixa tensão superficial. A clorexidina a 2% é utilizada por apresentar atividade antimicrobiana e em casos de alergia ao hipoclorito. Uma solução de EDTA a 17% deve ser utilizada como coadjuvante do preparo biomecânico, para remoção do smear-layer superficial por possuir ação quelante.

Michelotto *et al.* (2008) por meio de revisão de literatura analisaram o emprego da clorexidina no tratamento endodôntico e concluíram que esta tem demonstrado eficiente atividade antimicrobiana, especialmente na concentração 2%. Em gel, mostrou ser menos tóxica, em todas as concentrações do que a forma líquida. Apresenta a propriedade de substantividade (atuação prolongada), amplificando a sua capacidade antimicrobiana, por isso pode ser utilizada como irrigante final, mas faltam evidências científicas que comprovem a segurança de sua utilização.

Mohammadi & Abbott (2009) avaliaram as propriedades e aplicações da clorexidina na endodontia e concluíram que:

- a) A clorexidina apresenta estrutura catiônica, responsável pela propriedade de substantividade;
- b) O efeito da clorexidina sobre biofilmes microbianos é significativamente inferior ao hipoclorito de sódio. Tem pouca ou nenhuma capacidade de dissolver tecidos orgânicos;
- c) Há formação de um precipitado quando a clorexidina é utilizada combinada ao hipoclorito de sódio interferindo no selamento da obturação;
- d) Apresenta biocompatibilidade aceitável;
- e) Em casos raros pode causar reações alérgicas.

Tasman *et al.* (2000) avaliaram os valores da tensão superficial de irrigantes endodônticos, utilizando o método do anel em tensiômetro Dunoy a uma temperatura padrão. Um agente de baixa tensão superficial deve penetrar melhor nos túbulos dentinários. Os resultados mostraram que solução de Ringer, soro fisiológico e água destilada apresentaram maiores valores de tensão

superficial, enquanto as de hipoclorito de sódio 2,5% e 5% e EDTA 17% foram relativamente baixos.

Lopes & Siqueira (2010) relatam que a tensão superficial é uma propriedade característica de cada líquido, variando com a temperatura e com o tipo de superfície contatada. Quanto menor a tensão superficial de uma substância maior será sua capacidade de umectação e penetração, aumentando a efetividade da limpeza das paredes do canal radicular.

Basrani *et al.* (2007) concluíram que o hipoclorito de sódio deve ser removido do canal radicular antes da colocação da clorexidina, pois o uso destas substâncias associadas há a presença da para-cloroanilina, com efeito tóxico, a qual deve se evitada.

Goldberg *et al.* (2001), avaliaram a interferência do EDTA a 15% e do hipoclorito de sódio a 5%, no preenchimento de canais laterais e acessórios. Sessenta e seis dentes extraídos unirradiculares foram divididos aleatoriamente em 3 grupos. No Grupo A, os canais foram irrigados com água destilada e EDTA 15% durante 5 minutos. No Grupo B, os canais foram irrigados com hipoclorito de sódio 5% e irrigação final com água destilada. No Grupo controle os canais foram irrigados com água destilada. Todos os canais foram obturados pelo mesmo operador através da técnica da condensação lateral. Radiografias foram utilizadas para contar o preenchimento dos canais laterais. Os resultados indicaram que a irrigação do canal radicular com EDTA aumenta o preenchimento de canais laterais e acessórios.

Silva & Moraes (2005) avaliaram a influência de alguns agentes auxiliares do preparo biomecânico do canal radicular, na obturação de canais laterais artificiais em dentes humanos extraídos. Foram utilizados oitenta dentes unirradiculados nos quais, previamente, foram confeccionados três canais laterais artificiais em uma das paredes proximais, nos terços cervical, médio e apical e um canal na parede vestibular. Os canais principais foram preparados com instrumentação rotatória, instrumentos Profile 0.4, pela técnica rotatória coroa-ápice e irrigados com a substância irrigadora estudada, sendo no grupo A – hipoclorito de sódio a 1% e irrigação final com EDTA trissódico por 5 minutos;

grupo B – Endogel (gel de clorexidina a 2%); grupo C - Endo PTC e solução de Dakin e irrigação final com tergentol-furacin segundo a técnica de Paiva e Antoniazzi e no grupo D – File Eze. Os canais foram obturados pela técnica híbrida de Tagger e, então, radiografados para a análise das extensões de penetração dos materiais obturadores nos canais laterais. Após a análise dos resultados, conclui-se que não houve diferença estatística significativa ($p < 0.05$) entre as substâncias irrigadoras utilizadas quando comparadas entre si e nem entre os posicionamentos (terços e faces) dos canais laterais artificiais.

3.3 SMEAR-LAYER

Fachin *et al.* (2009) avaliaram a influência da remoção de smear-layer na obturação de canais laterais, secundários e deltas apicais, em dentes preparados com ou sem EDTA como irrigante final. Utilizaram oitenta caninos, que foram divididos aleatoriamente em dois grupos, de acordo com a irrigação. Ambos os grupos foram irrigados com NaOCl a 1% durante o preparo do canal, mas apenas os dentes do Grupo II receberam uma irrigação final com EDTA a 17%. Os canais radiculares foram obturados com guta-percha e cimento AH-Plus pela técnica da condensação lateral. Os autores aconselharam com base nos resultados que, não se deve atribuir ao EDTA a capacidade de aumentar o número de preenchimento de ramificações do canal radicular, durante a obturação.

Violich & Chandler (2010) através de uma revisão de literatura analisaram a camada de smear-layer, destacando sua relevância na endodontia. Os autores concluíram que a instrumentação de canais radiculares produz uma camada de material orgânico e inorgânico (*smear-layer*) a qual pode impedir a penetração de medicação intracanal no interior dos túbulos dentinários e interferir na adaptação do material obturador às paredes do canal. Os dados apresentados indicam a necessidade de remoção desta camada, para maior desinfecção do sistema de canais radiculares e melhorar a adaptação dos materiais às paredes do canal. Afirmaram ainda que, os métodos atuais para remoção da smear-layer são: químicos, técnicas de ultrassom e laser, porém nenhum destes é totalmente eficaz

em todo comprimento dos canais ou são utilizados universalmente. O método de escolha ainda é o uso alternado de solução de hipoclorito de sódio e EDTA.

Kokkas *et al.* (2004) analisaram *in vitro*, o efeito da camada de smear-layer sobre a profundidade de penetração de 3 cimentos diferentes nos túbulos dentinários. Foram utilizados 64 dentes unirradiculares divididos aleatoriamente em 2 grupos. O Grupo controle foi representado por 4 dentes, 2 de cada grupo. No grupo A, a camada de smear-layer permaneceu intacta. No grupo B a sua remoção completa foi alcançada após a irrigação com 3 ml de EDTA a 17% por 3 minutos, seguidos de 3 ml de hipoclorito de sódio a 1%. Os cimentos selecionados para este estudo foram: AH-Plus, Apexit, Roth 811. Cada grupo teve 10 raízes obturadas com cada cimento. A técnica utilizada foi a condensação lateral associada à guta-percha. Os cimentos foram aplicados com espiral de lentulo. As raízes foram armazenadas por 15 dias a 37°C e umidade 100%. Os resultados mostraram que o Grupo A apresentou túbulos dentinários obstruídos nas paredes do canal devido à presença de smear-layer. Não foi observado cimento nos túbulos dentinários. No Grupo B houve remoção completa de smear-layer das paredes do canal promovida por sucessivas irrigações de EDTA 17% e hipoclorito de sódio 1%. Os autores concluíram que a camada de smear-layer impediu a penetração dos cimentos nos túbulos dentinários e quando houve remoção desta os cimentos penetraram nos túbulos dentinários em várias profundidades.

3.4 MEDICAÇÃO INTRACANAL - HIDRÓXIDO DE CÁLCIO

Goldberg *et al.* (2002) analisaram a influência que o curativo com hidróxido de cálcio pode ter na obturação de canais laterais. Foram utilizados 20 dentes unirradiculares humanos. Após a ampliação dos canais radiculares, os dentes foram divididos aleatoriamente em dois grupos de 10. No grupo A, a obturação foi realizada usando Ultrafil. No grupo B, os canais radiculares foram preenchidos com hidróxido de cálcio e incubados por sete dias, previamente a obturação com Ultrafil. Os resultados apontam para interferência do hidróxido de cálcio como

curativo, bloqueando as aberturas dos canais laterais, reduzindo ou impedindo a penetração de cimento ou guta-percha.

Sjogren *et al.* (1991) estudaram o efeito antimicrobiano do hidróxido de cálcio como medicação intracanal, através da aplicação do medicamento por 10 minutos ou 7 dias em canais radiculares de dentes com lesões periapicais. Os autores concluíram que em 7 dias eliminaram bactérias, enquanto que em 10 minutos se mostrou ineficaz. Portanto, resultados confiáveis e previsíveis podem ser alcançados com preparo biomecânico, mais hidróxido de cálcio, como medicação intracanal por 7 dias.

Estrela *et al.* (2005) estudaram a tensão superficial do hidróxido de cálcio associado a diferentes substâncias, entre elas o digluconato de clorexidina 2%, usando tensiômetro, a uma temperatura ambiente de 25 graus. Para uma substância endodôntica desenvolver adequadamente seu mecanismo de ação, ela precisa primeiro chegar ao local adequado. Por conseguinte, é essencial conhecer a tensão superficial de diversas substâncias de uso endodôntico, a fim de selecioná-las com base na sua capacidade de penetrar na dentina. Considerando a metodologia aplicada os autores concluíram que a clorexidina 2% associada ao hidróxido de cálcio apresenta alta tensão superficial 58,00 dinas/cm. O hipoclorito de sódio, mostrou alto valor de tensão superficial 75 dinas/cm. A clorexidina 2% apresentou tensão superficial de 55,5 dinas/cm.

Çalt & Serper (1999) estudaram penetração dos cimentos endodônticos nos túbulos dentinários, após a utilização de curativo com hidróxido de cálcio. Foram utilizados 42 dentes unirradiculares e instrumentados até #60. Destes, 6 serviram como grupo de controle, e os dentes restantes foram divididos em dois grupos. Os canais radiculares do primeiro grupo foram preenchidos com o $\text{Ca}(\text{OH})_2$ - 1g de pó mais 1ml de soro fisiológico - o segundo grupo foi preenchido com TempCanal, e todos foram armazenados durante 7 dias em estufa a 37° C em 100% de umidade relativa. As amostras foram irrigadas apenas com NaOCl 5% ou com EDTA 17% seguido de NaOCl 5%. Todos os dentes foram obturados com CRCS, AH26, e Ketac Endo utilizando-se a técnica da condensação lateral. Os autores concluíram que os dentes do grupo controle apresentaram penetração dos cimentos

endodônticos nos túbulos dentinários. Os resultados indicaram que quando foram irrigados apenas com NaOCl 5 %, o Ca (OH)₂ não foi completamente removido dos canais radiculares. Devido a esse bloqueio, a penetração de cimentos endodônticos não foi observada. Por outro lado, quando foram irrigados com EDTA 17%, seguido por NaOCl 5%, observou-se que as partículas Ca (OH)₂ foram completamente removidas das paredes do canal radicular e houve penetração de cimento nos túbulos dentinários.

Estrela & Holland (2003) através da retrospectiva da literatura, confirmaram as características biológicas e antimicrobianas do hidróxido de cálcio, e concluíram que o hidróxido de cálcio como medicação intracanal, entre sessões, promove melhores resultados no processo de reparação periapical do que o tratamento em sessão única.

Bystrom *et al.* (1985) avaliaram a eficácia bactericida do hidróxido de cálcio, do paramonoclorofenol canforado e fenol canforado como curativo intracanal. Foram estudados clinicamente, quando os canais radiculares de 65 dentes unirradiculares com necrose pulpar foram tratados. Os resultados indicaram que a pasta de hidróxido de cálcio teve um maior efeito antibacteriano no canal radicular do que o fenol canforado ou paramonofenol canforado. Os autores concluíram que canais radiculares infectados cuidadosamente preparados e irrigados, somado a medicação intracanal (hidróxido de cálcio) eliminam bactérias de forma tão eficaz que pode ser concluído em 2 sessões.

Sevimay *et al.* (2004) com a finalidade de verificar influência sobre a infiltração coronária compararam canais medicados com e sem a pasta de hidróxido de cálcio. A obturação foi realizada com cimento e guta-percha pela técnica da condensação lateral. Os resultados mostraram que a pasta de hidróxido de cálcio não foi completamente removida de todos os níveis dos canais, quando foram irrigados com hipoclorito de sódio 5% e soro fisiológico. No entanto, o uso do EDTA 17% promoveu completa remoção da pasta nos terços cervical e médio do canal radicular. Os autores concluíram que o hidróxido de cálcio quando utilizado como medicação intracanal não teve efeito sobre a redução significativa da infiltração coronária.

Porkaew *et al.* (1990) avaliaram o efeito de diferentes pastas de hidróxido de cálcio USP, Calasept e Vitapex no selamento apical, após obturação pela técnica da condensação lateral. Os resultados mostraram que a infiltração apresentada entre os grupos experimentais não foi significativamente diferente, porém menor que o grupo controle. Os autores concluíram que houve diminuição significativa de infiltração em dentes medicados com hidróxido de cálcio.

Tatsuta *et al.* (1999) observaram o efeito de quatro substâncias químicas auxiliares com e sem a colocação de hidróxido de cálcio intracanal em canais radiculares instrumentados ou não na superfície radicular. Foram selecionados 40 pré-molares onde as coroas foram removidas, divididos em 4 grupos experimentais e com 2 grupos controle, positivo e negativo. No Grupo 1 utilizaram água destilada, no Grupo 2 EDTA 15%, no Grupo 3, hipoclorito de sódio 5,25%, no Grupo 4, hipoclorito de sódio 5,25% e EDTA 15%. Os dentes foram preparados até lima #50 pela técnica step back. A irrigação foi realizada com agulha calibre 27 o mais profundamente possível sem entrar em contato com as paredes do canal.

Em cada grupo, 3 ml de cada irrigante foram usados após a extirpação da polpa e após cada instrumento endodôntico utilizado. No grupo 4 foi utilizado 1,5 ml de EDTA e 1,5 ml de hipoclorito de sódio 5,25%. Os dentes receberam pasta de hidróxido de cálcio em base de glicol (Calasept) e bolinha de algodão. Posteriormente foram armazenados em estufa 37°C e 100% de umidade durante 7 dias. A remoção do hidróxido de cálcio foi realizada com instrumentos #40, #45, #50 e 3 ml do irrigante selecionado para cada grupo. Irrigação final com 5 ml de água destilada. Tempo de remoção do hidróxido de cálcio foi de 2,5 a 3 min. Cada canal foi irrigado com total de 44 ml de irrigantes, sendo 30 ml durante a instrumentação e 14 ml para remoção do hidróxido de cálcio. Os resultados mostraram por microscopia eletrônica de varredura, que a camada de smear-layer estava ausente, em canais instrumentados e irrigados com hipoclorito de sódio 5,25% e EDTA 15%. O uso do hidróxido de cálcio não alterou a superfície dos espécimes irrigados com água, EDTA ou hipoclorito, mas apareceu erosão na dentina intertubular em espécimes irrigados com hipoclorito de sódio e EDTA.

Todos os irrigantes pareceram ser eficazes na remoção da maior parte de hidróxido de cálcio.

3.5 REMOÇÃO DO HIDRÓXIDO DE CÁLCIO

Kuga *et al.* (2010) avaliaram a eficácia de 2 tipos de instrumentos rotatórios em associação a irrigação com hipoclorito de sódio ou EDTA na remoção de resíduos de $\text{Ca}(\text{OH})_2$ das paredes do canal radicular. Os dentes foram divididos em 4 grupos ($n=10$) e 2 utilizados como controle negativo. Grupo 1: 25.06 (K3) e EDTA 17%; Grupo 2: F1 (Protaper) e EDTA 17%; Grupo 3: 25.06 (K3) NaOCl 2.5% Grupo 4: F1 (Protaper) NaOCl 2.5%. Como medicação intracanal foi utilizado $\text{Ca}(\text{OH})_2$ com propilenoglicol na proporção 1:1. Os autores concluíram que nenhuma das técnicas removeu o $\text{Ca}(\text{OH})_2$ completamente e não houve diferença entre soluções irrigadoras. O instrumento F1(Protaper) foi mais eficiente que o instrumento #25 .06 (K3), na remoção da pasta de $\text{Ca}(\text{OH})_2$.

Lambrianidis *et al.* (1999) investigaram se as diferenças na composição de hidróxido de cálcio influenciam a eficiência de remoção das soluções irrigadoras. Três preparações foram utilizadas: Calxyl, Pulpdent e quimicamente pura, $\text{Ca}(\text{OH})_2$ misturado com água destilada. O calxyl e pulpdent são produtos disponíveis comercialmente. A concentração do hidróxido de cálcio quimicamente puro é de 95% e a do calxyl é de 42%. Os resultados mostraram que, independentemente do tratamento realizado, uma quantidade considerável de hidróxido de cálcio, variando de 25 a 45% permaneceram aderidas as paredes do canal e que, a concentração de hidróxido de cálcio, não influencia a eficiência de remoção das paredes do canal radicular.

Kenee *et al.* (2006) avaliaram a quantidade de hidróxido de cálcio remanescente no canal após a remoção por várias técnicas, incluindo combinações de hipoclorito de sódio com irrigação de EDTA, instrumentação manual, rotatória ou ultrassom. Doze raízes foram escolhidas aleatoriamente, seccionadas e colocadas em recipiente lacrado e armazenado em temperatura ambiente por pelo menos um dia. A pré mistura de hidróxido de cálcio (Calasept)

foi injetada em cada canal, conforme recomendado pelo fabricante. O hidróxido de cálcio foi retirado do interior dos canais por uma das quatro técnicas. Grupo 1, irrigação com 5 ml de hipoclorito de sódio 5,25%; Grupo 2, irrigação com 5 ml de hipoclorito de sódio 5,25% mais 2,5 ml de EDTA 17%; Grupo 3, irrigação com 5 ml de hipoclorito de sódio 5,25% e instrumento.04 em rotação contínua; Grupo 5, irrigação com 5ml de hipoclorito de sódio 5,25% utilizando ultrassom. Depois de cada técnica os canais foram irrigados com 5 ml de hipoclorito de sódio 5,25% e em seguida foram secados com pontas de papel absorvente. O controle positivo o hidróxido de cálcio não foi removido, objetivando assegurar que houve preenchimento uniforme em todo comprimento do canal. O controle negativo, não receberam hidróxido de cálcio, para garantir que a análise da limpeza de canais não produziu falsos positivos. Não foram observadas diferenças significativas entre os grupos 1 e 2 ou entre os grupos 2 e 3. Porém, há uma tendência de hidróxido de cálcio permanecer no terço apical para todos os grupos.

Lambrianidis *et al.* (2006) compararam a eficiência da remoção do hidróxido de cálcio com clorexidina gel, com solução salina, com clorexidina solução e com uso de instrumentação e irrigação com hipoclorito de sódio 1% e EDTA17%. Foram utilizados neste estudo, 64 dentes unirradiculares recém extraídos, divididos aleatoriamente em 3 grupos de 21 dentes cada. O restante serviram como controle negativo. Grupo A foi preenchido com hidróxido de cálcio P.A e solução salina; Grupo B hidróxido de cálcio com clorexidina 0.2% gel; Grupo C hidróxido de cálcio com clorexidina 0.2% solução. Todos os medicamentos foram misturados em placa de vidro até obter consistência de creme e levados ao canal com espiral de lentulo #35 até que o medicamento fosse visível no forame apical.

As cavidades foram seladas com bolinha de algodão e Cavit. Os dentes foram armazenados a 37°C e umidade 100%. Um dente de cada grupo serviu como controle positivo e os 20 restantes foram divididos em 2 subgrupos contendo 10 dentes cada. Nos subgrupos Ap,Bp,Cp a remoção do medicamento foi realizada através de instrumentação manual com ação de limagem mais irrigação com 5 ml de hipoclorito de sódio 1% seguido de 5ml de EDTA 17% e irrigação final com hipoclorito de sódio 1%. Foi obtido patência foraminal, utilizando-se lima tipo

H#10 até quando visível no forame apical por várias vezes, durante o procedimento. Os canais foram secos com cones de papel absorventes. Nos subgrupos Ao, Bo, Co, os dentes foram tratados da mesma forma, mas não foi feita patência. Os dentes foram divididos em 2 metades e um sistema de pontuação foi definido para avaliar a quantidade de resíduo nas paredes do canal. Os resultados mostraram que independente de fazer patência ou não, foram encontrados vestígios da medicação intracanal em todos os dentes.

O uso de patência resultou em menos medicação intracanal remanescente no terço apical. Nenhum dos medicamentos foi totalmente removido das paredes do canal deixando resíduos, principalmente na região apical. Os autores concluíram que nenhuma das técnicas testadas removeu a medicação intracanal, de forma eficaz.

Sluis *et al.* (2007) avaliaram a capacidade de remoção de hidróxido de cálcio, durante a remoção passiva com irrigação ultrassônica utilizando hipoclorito de sódio a 2% ou água, comparado a irrigação de hipoclorito de sódio 2%, utilizando seringa. Os resultados indicam que a irrigação ultrassônica com hipoclorito de sódio 2% foi mais eficaz do que com água ou mesmo, com hipoclorito por meio de seringa.

3.6 OBTURAÇÃO

Morgental *et al.* (2008) compararam a obturação de canais laterais e secundários artificiais, utilizando três técnicas obturadoras e dois cimentos endodônticos. A amostra foi composta por 60 dentes humanos monorradiculares, divididos aleatoriamente em seis grupos experimentais: condensação lateral e Endofill (I); condensação lateral e Sealer 26 (II); técnica híbrida e Endofill (III); técnica híbrida e Sealer 26 (IV); sistema Thermafil e Endofill (V); sistema Thermafil e Sealer 26 (VI). Análise dos resultados demonstrou ausência de diferença estatística significativa entre os grupos experimentais. Apesar disso o grupo I apresentou os piores resultados e os grupos (IV) e (VI) maiores escores de preenchimento.

Barroso *et al.* (2005) avaliaram *in vitro* o percentual de preenchimento de canais laterais artificiais em dentes obturados com cones de guta-percha TP medium e standardizados. Vinte caninos inferiores humanos foram preparados com os instrumentos LA Axxess (SybronEndo) e o sistema rotatório K3 Endo (SybronEndo) até a lima #50, de acordo com a técnica *Free Tip Preparation*. Foram confeccionados 6 canais laterais artificiais, no terço apical de cada dente de 2 em 2 mm. Os dentes foram então divididos em dois grupos (n=10): Grupo 1 foram obturados com cones de guta-percha principais TP médium (Dentsply, Mailleffer) calibrados com régua calibradora #50. No Grupo 2 foram obturados com cones de guta-percha principais standardizados #50 (Dentsply, Mailleffer). Os autores concluíram que a utilização de cones de guta-percha principais com maior conicidade resultou em obturação mais efetiva dos canais laterais artificiais, quando comparada ao emprego de cones de guta-percha standardizados.

Ferreira *et al.* (2011) estudaram a capacidade de preenchimento de canais radiculares com guta-percha por meio de três diferentes técnicas de obturação endodôntica. Os autores utilizaram 60 dentes unirradiculados, os quais foram limpos, modelados e divididos aleatoriamente em três grupos. Recorreu-se a três técnicas distintas de obturação para cada grupo de estudo: grupo I – condensação lateral; grupo II – compressão hidráulica; grupo III – híbrida de Tagger. A análise dos resultados evidenciou que a técnica híbrida de Tagger (95,1%) foi superior às demais na capacidade de preenchimento do canal radicular com guta-percha, seguida das técnicas da compressão hidráulica (89,1%) e da condensação lateral (70,6%). Os autores concluíram que das técnicas de obturação de canais radiculares testadas, a híbrida de Tagger possui a maior capacidade de preenchimento do sistema de canais radiculares com guta-percha. Depois vêm as técnicas da compressão hidráulica e da condensação lateral.

Wolcott *et al.* (1997) avaliaram a obturação de canais laterais e do canal principal através da técnica de condensação lateral a frio e Thermafil. Foram utilizados trinta blocos em resina, com cinco canais laterais colocados em diferentes ângulos ao canal principal, divididos aleatoriamente em dois grupos. Os canais do Grupo 1 foram obturados com a técnica da condensação lateral, e o

Grupo 2 com Thermafil. Os resultados mostraram que o Thermafil preenche mais canais laterais com guta-percha e a técnica da condensação lateral preenche mais com cimento. Na metodologia escolhida, tanto o Thermafil quanto a técnica da condensação lateral foram igualmente eficazes no preenchimento de canais laterais. No entanto, o Thermafil foi mais eficaz no preenchimento do canal principal.

Dulac *et al.* (1999) analisaram *in vitro*, seis técnicas de obturação na capacidade de obturar canais laterais: condensação lateral (LC), onda contínua de condensação (CW), condensação vertical quente (WV), guta-percha termoplastificada (CB), a condensação lateral a quente (WL), e condensação vertical em alta temperatura (HT). Um sistema de canais radiculares, com canais laterais nos terços cervical, médio e apical, foi preparado em blocos de resina. Cada bloco foi obturado (n = 30, 15 cada, com e sem cimento) com cada técnica. O comprimento da guta-percha e cimento em cada canal lateral foi medidos com microscópica e comparados estatisticamente. Os autores concluíram que todas as técnicas obturaram todos os três níveis de canais laterais com cimento. As técnicas WV, CB, e PT foram mais capazes de preencher canais laterais, com guta-percha, quando cimento endodôntico, foi utilizado.

Goldberg *et al.* (2001) avaliaram a capacidade *in vitro* de condensação lateral de guta-percha mais cinco técnicas de obturação termoplastificada para obturar canais laterais. Foram utilizados 60 dentes unirradiculares (humanos), instrumentados no comprimento de trabalho até # 35, antes de criar três canais laterais artificiais nas faces mesial e distal da raiz, um em cada terço, usando um alargador motor #15. Posteriormente, instrumentados até #45. Os dentes foram divididos aleatoriamente em seis grupos e todos obturados com cimento AH26. Grupo A: Condensação lateral; Grupo B: técnica híbrida; Grupo C: Ultrafil; Grupo D: Obtura II; Grupo E: Sistem B + Obtura II; Grupo F: Thermafil. Os resultados mostraram que o Grupo C apresentou maior número de canais laterais preenchidos, seguidos em ordem decrescente, pelos grupos F, E, B, D e A. As técnicas de obturação termoplastificada tiveram maior frequência de canais laterais preenchidos em comparação com a técnica de condensação lateral.

Poiate *et al.* (2005) analisaram a capacidade de penetração de guta-percha e cimento nos canais laterais simulados. Em blocos de resina acrílica foram confeccionados canais laterais com microbroca cilíndrica de 0,2 mm de diâmetro com máquina fresadora, nos terços apical, médio e cervical, distando 3, 6, 10 mm do ápice radicular. Os 60 blocos foram divididos em 2 grupos, cada um obturado por técnica de termoplastificação distinta. As técnicas eleitas foram: a técnica de compactação vertical de Schilder modificada, utilizando o Sistema Obtura II e a técnica híbrida de Tagger. O cimento utilizado para todas as técnicas foi o Endofill. O resultado mostrou que todos os canais laterais foram preenchidos por cimento e/ou guta-percha. O Sistema Obtura II apresentou maior preenchimento de guta-percha nos 3 terços (1/3 apical menor preenchimento). A técnica híbrida de Tagger apresentou maior concentração de cimento nos 3 terços. Os autores concluíram que a técnica de compactação vertical (Obtura II) apresentou resultado mais significativo quanto a quantidade de material obturador sólido nos canais laterais simulados.

Michelotto *et al.* (2010), compararam *in vitro*, a qualidade e o fluxo de guta-percha TP e convencional, utilizados em conjunto com a Técnica de Mc Spadden, variando o uso do compactador. Utilizaram cinquenta canais radiculares simulados, sendo seis canais laterais colocados dois em cada um dos terços: cervical, médio e apical da raiz, divididos em 5 grupos. Grupo A: Técnica McSpadden com guta-percha convencional, realizada com tempo suficiente para o preenchimento do canal, Grupo B: Técnica McSpadden com guta-percha convencional, realizado em média o dobro do tempo utilizado no Grupo A, Grupo C: Técnica McSpadden com guta-percha TP, realizada com tempo suficiente para o preenchimento do canal, Grupo D: Técnica McSpadden com guta-percha TP, realizado em média o dobro do tempo utilizado no Grupo C, Grupo E: Técnica de condensação lateral. Os autores concluíram que a guta-percha TP apresentou maior plasticidade do que a guta-percha convencional. O maior tempo gasto para compactação promoveu uma maior penetração do material obturador no interior dos canais radiculares, no entanto, também resultando em mais falhas.

Hammad *et al.* (2009) avaliaram e mediram a porcentagem de espaço vazio e lacunas em canais obturados com diferentes materiais de preenchimento utilizando micro tomografia computadorizada. O estudo mostrou que nenhum dos materiais testados (guta-percha e Tubli Seal, Endorez, RealSeal, gutapercha e gutapercha flow) preencheu o canal radicular sem lacunas ou vazio .A gutapercha usado com TubliSeal exibiram menos espaços vazios e lacunas do que os outros materiais testados.

Schilder (1967) analisou o preenchimento dos canais radiculares e concluiu que a limpeza dos canais deve remover detritos orgânicos, oferecer um bom acesso ao forame e conseqüentemente facilitar o preenchimento tridimensional do canal radicular. A forma mais desejável de tornar inócuo o canal radicular é limpar e modelar, para eliminar bactérias e restos orgânicos, em seguida eliminá-los por meio de um preenchimento bastante denso e tridimensional. A obturação tridimensional do sistema de canais radiculares é amplamente aceito como fator chave para o sucesso da terapia endodôntica.

Timpawat *et al.* (2001) avaliaram a eficácia do selamento coronário, com três tipos de cimento endodôntico. Os cimentos selecionados foram: Apexit, AH-Plus, Ketac- Endo. O cimento AH-Plus mostrou ser mais adaptável as paredes do canal radicular e permitiu menor infiltração coronária.

Sydney *et al.* (2009) avaliaram o perfil de escoamento de seis cimentos obturadores endodônticos, por meio do teste de escoamento vertical. Os cimentos estudados foram: Intrafill, Óxido de zinco e eugenol, Endofill, N-Rickert, AH-Plus e Endorez. Segundo a especificação n 57 ADA, um cimento endodôntico apresenta bom escoamento quando alcança taxa maior ou igual a 25mm.Os resultados mostraram que o cimento Endofill apresentou a maior taxa de escoamento seguidos pelo N-Rickert e AH-Plus.O cimento AH-Plus apresentou 29.3 mm de escoamento.

Leduc & Fishelberg (2003) revisaram estudos relatados na literatura sobre as técnicas de condensação vertical e condensação lateral a quente e frio. Critérios como solubilidade, infiltração, duplicação da morfologia do canal e a capacidade de obturar canais laterais foram comparados. A técnica de

condensação lateral é a mais ensinada na Escola Americana e também é frequentemente escolhida como padrão comparativo em estudos de obturação.

Os autores concluíram que as duas técnicas apresentam propriedades semelhantes. Porém, a maioria dos estudos mostra, claramente, que a técnica de condensação vertical é superior a técnica de condensação lateral a frio no selamento do sistema de canais radiculares. Desde a introdução de técnicas de aquecimento, esforços são feitos para melhorar a obturação de canais radiculares utilizando técnicas de guta-percha termoplastificada.

4. MATERIAL E MÉTODOS

4.1 PREPARO DOS ESPÉCIMES

4.1.1 Seleção dos espécimes e acesso coronário

Para este estudo foram selecionados 40 dentes pré-molares inferiores, humanos, extraídos, unirradiculares oriundos do Banco de dentes da Universidade Federal do Paraná e após aprovação pelo comitê de ética sob nº 0098.09.000-09. Todos os dentes foram radiografados no sentido méso-distal, para verificar a presença de canal radicular único e raiz completamente formada. Foram excluídos dentes que apresentaram mais de um canal, mineralizações, tratamento endodôntico prévio ou qualquer alteração anatômica. Em todos os espécimes realizou-se acesso à câmara pulpar por meio de ponta diamantada esférica 1014 (KG Sorensen) em alta rotação e desgaste compensatório com ponta diamantada 3205 (KG Sorensen).

4.1.2 Confecção dos alvéolos artificiais

Foi selecionado um tubo em acrílico (Imepla, Brasil) e conforme orientações do fabricante, o material de impressão Zetalabor (Zhermack SpA, Itália) foi manipulado e inserido ao tubo até preenchê-lo completamente (Fig. 7). O dente foi inserido até a junção cimento esmalte nesta massa para simular o alvéolo dentário (Fig. 8).

4.1.3 Confecção dos canais laterais

Um dispositivo foi fabricado com uma lima tipo K #10 (Dentsply- Maillefer, Suíça) e um adaptador para contra-ângulo (Fig. 1). Esta lima foi inserida no diâmetro 20 da régua milimetrada (Dentsply- Maillefer, Suíça) e seccionada, para obter a ponta com diâmetro de 0,20 mm (Fig. 2).

Seccionou-se o intermediário, o cabo da lima foi removido e a porção remanescente foi fixada ao adaptador para contra-ângulo (Microdont) com resina autopolimerizável (Duralay – USA). (Fig. 3, 4)

Os canais laterais foram confeccionados utilizando-se o dispositivo em micromotor a 10.000 r.p.m., em pontos equidistantes do ápice radicular em direção a coroa dentária nas faces mesial e distal. A broca LN(Dentsply- Maillefer, Suíça), acionada a motor, foi utilizada previamente, para confecção de um guia para penetração do dispositivo.(Fig. 5)

Radiografias digitais foram realizadas, confirmando a presença de 6 canais laterais conforme descrito acima.

4.1.4 Instrumentação dos canais radiculares

O comprimento de trabalho foi determinado ao subtrair 1mm do comprimento total do canal radicular, após este ter sido explorado com instrumento #10 (Dentsply-Maillefer, Suíça) e a lima visualizada no forame apical. Para o preparo dos canais radiculares utilizou-se a técnica Batista e Sydney (2000) até o instrumento #50. A substância química auxiliar utilizada foi clorexidina gel 2% (Grupo I e II) e hipoclorito de sódio 1% (Grupo III e IV). Após o preparo dos canais radiculares todos os dentes tiveram os canais preenchidos com EDTA 17% por 3 minutos e posteriormente foi realizada a irrigação final com soro fisiológico (Grupo I e II) e hipoclorito de sódio 1 % (Grupo III e IV).

Após a fase de preparo, os grupos I e IV receberam medicação intracanal. Pó de hidróxido de cálcio P. A. (Biodinâmica) foi adicionado ao soro fisiológico, em quantidade suficiente para se obter uma pasta em consistência de creme, a qual foi inserida no interior dos canais, através de Lentulo, acionado a motor com 10.000 r.p.m (Fig. 10,11). A pasta foi compactada com calcadores tipo Paiva e bolinha de algodão.

Independente do grupo, as cavidades foram seladas com coltosol (Vigodent) e os espécimes permaneceram por 7 dias em estufa a 37^o C, em umidade relativa a 100% (Fig.12,13).

Após este período, a pasta de hidróxido de cálcio foi removida dos canais radiculares por meio de lima manual tipo K # 45 e #50 (Dentsply-Maillefer, Suíça) e irrigação com 5 ml de soro fisiológico (grupo I e II) e 5ml de hipoclorito de sódio (grupo III e IV). Para irrigação final utilizou-se EDTA 17% durante 3 minutos e 5 ml de soro fisiológico (grupo I e II) e 5 ml de hipoclorito de sódio 1% (grupos III e IV).

4.2 OBTURAÇÃO DOS ESPÉCIMES

Antes da obturação, os cones principais foram selecionados e adaptados ao batente apical. Os canais foram secos através de aspiração com Capillary Tips (Ultradent) e pontas de papel absorvente # 45 (Dentsply – Maillefer, Suíça). O cimento AH-PLUS (Dentsply) foi preparado conforme as orientações do fabricante, pincelado as paredes do canal com o cone principal. A obturação foi realizada pela técnica da condensação lateral ativa, com auxílio de espaçador digital #30 (Dentsply-Maillefer, Suíça). A obturação foi considerada concluída quando o espaçador digital não penetrava além do terço cervical. Após, foi realizado o corte da obturação com calcadores Paiva aquecido ao nível da junção amelo-cementária.

4.3 ANÁLISE ESTATÍSTICA

Foi realizada através do teste Kruskall Wallis $p(<0,05)$ para verificar a diferença mínima entre os grupos, nos terços cervical, médio e apical.

5. RESULTADOS

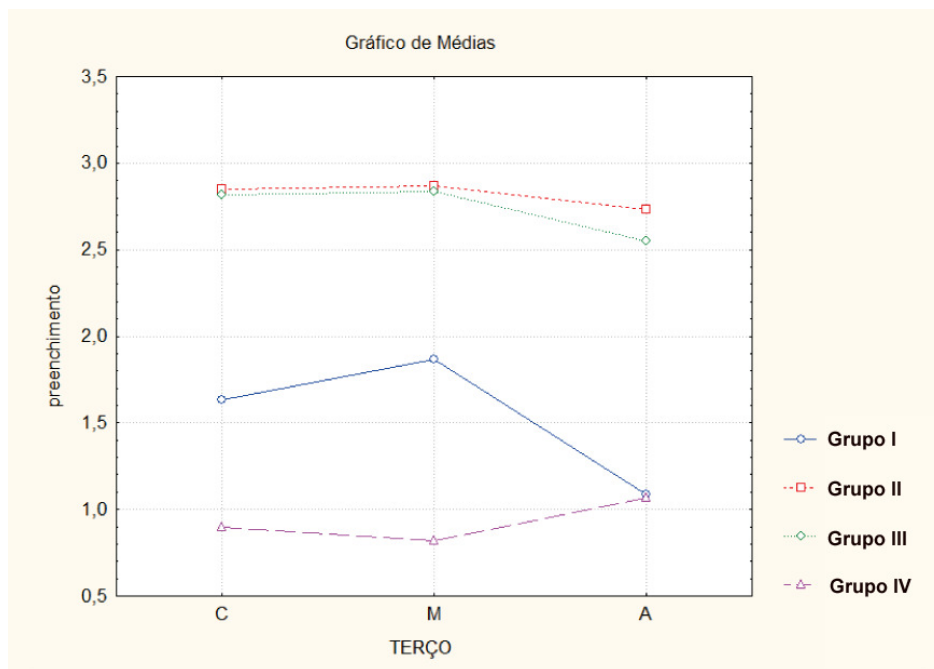
Tabelas 1 – Médias do preenchimento de canais laterais artificiais nos terços cervical, médio e apical, de acordo com os tratamentos realizados.

| Terços | Grupo I | Grupo II | Grupo III | Grupo IV |
|----------|---------|----------|-----------|----------|
| Cervical | 1,6333 | 2,8500 | 2,8167 | 0,90000 |
| Médio | 1,8667 | 2,8667 | 2,8333 | 0,81667 |
| Apical | 1,0833 | 2,7333 | 2,5500 | 1,0667 |

No terço cervical e médio houve diferença estatística $p < 0,05$ do Grupo I para os Grupos II,III,IV. Não houve diferença significativa $p > 0,05$ entre os grupos II e III.

No terço apical houve diferença estatística $p < 0,05$ do Grupo I para os Grupos II,III. Não houve diferença significativa $p > 0,05$ entre os grupos I para o Grupo IV.

Gráfico 1 – Representação das médias (escores) de canais laterais artificiais obturados nos terços cervical, médio e apical, de acordo com os tratamentos realizados



6. DISCUSSÃO

Durante o preparo de canais radiculares, instrumentos endodônticos associados à substância química auxiliar promovem limpeza e redução de microorganismos. Dentre as substâncias químicas, o hipoclorito de sódio a 1% é a solução mais utilizada, devido a sua atividade antimicrobiana e capacidade de dissolução de matéria orgânica. Entre as alternativas ao hipoclorito de sódio está a clorexidina (CÂMARA *et al.*,2010; MICHELOTTO *et al.*,2008).

No entanto, para maximizar a eliminação de microorganismos, impõe-se o emprego de um medicamento intracanal (LOPES & SIQUEIRA JR, 2010).

O presente estudo *in vitro*, foram realizadas observações em quatro grupos experimentais para avaliar a influência da substância química auxiliar (hipoclorito 1% e clorexidina gel 2%) e da medicação intracanal hidróxido de cálcio na obturação dos canais laterais.

Mesmo que, os blocos de resina tenham sido utilizados em diversos trabalhos, os quais analisaram e compararam o comportamento de diferentes materiais obturadores, dentro da complexidade anatômica do sistema de canais radiculares, o emprego de dentes naturais parece ser a metodologia mais utilizada pela maioria dos autores. Condições cada vez mais próximas à realidade fazem deste modelo experimental uma excelente alternativa, que possibilita também o estudo da anatomia dos canais radiculares de uma forma mais detalhada.

Nos modelos que empregam dentes humanos, as ramificações naturais podem ser reproduzidas com a confecção de canais laterais artificiais nos diferentes terços radiculares (GOLDBERG *et al.* 2001,2002 ; SILVA & MORAES,2005 ; MORGENTAL *et al.* 2008). Entretanto, grande parte destes modelos apresentam canais com diâmetros maiores que os encontrados nos diversos tipos de ramificações naturais do sistema de canais radiculares. O estudo de Venturi *et al.* 2005, mostra a presença de canais laterais em grande número de dentes naturais , a maioria deles localizados na região apical da raiz, com formato cilíndrico prevalente e diâmetro inferior a 0,1mm. Considerando as diversas técnicas *in vitro* propostas por muitos autores, verifica-se a existência de

canais laterais artificiais com diâmetros de 0,1 mm (MORGENTAL *et al.*,2008) 0,15 mm (GOLDBERG *et al.*, 2001) e 0,2 mm (DULAC *et al.*, 1999). No presente estudo, as ramificações laterais foram confeccionadas em dentes humanos, com limas #10 seccionadas, para se obter diâmetro de 0,2 mm. As perfurações realizadas foram feitas nas faces proximais dos dentes (GOLDBERG *et al.*,2001 e 2002; MORGENTAL *et al.*,2008;BARROSO *et al.*,2005) e nos locais de maior incidência de ramificações naturais, terço cervical, médio e apical (DE DEUS, 1992). Essa localização foi escolhida para simular a anatomia dos dentes humanos.

As imagens foram analisadas por três avaliadores independentes, através de escores pré-determinados variando de 0 a 3. Esta padronização metodológica reproduzível, possibilitou quantificar os canais laterais obturados nos terços cervical, médio e apical dos diferentes grupos.

A tabela 1 mostra que os grupos I, II e III tiveram no terço médio, maior preenchimento de canais laterais artificiais, do que no terço cervical. Ainda, no terço apical desses grupos ocorreu menor preenchimento. Valores diferentes foram encontrados no grupo IV, onde o terço médio aparece com menor preenchimento seguido do terço cervical e do terço apical.

Foi possível observar que a medicação intracanal interferiu na obturação dos canais laterais artificiais, independente do terço analisado, dados concordantes com os achados de GOLDBERG *et al.*, 2002. Houve variação de preenchimento nos diferentes terços analisados, no grupo I o menor preenchimento foi encontrado no terço apical, possivelmente, devido a maior dificuldade de remoção da pasta nesta região, conforme (KENEE *et al.*, 2006; GOLDBERG *et al.*, 2002 ; LAMBRIANIDIS, 1999; SLUIS, 2006), quando a medicação intracanal não é removida completamente compromete o selamento adequado do sistema de canais radiculares (PORKAEW,1990).

A influência da substância química pode ser verificada através do gráfico 1 e Tabela 1. O maior preenchimento de canais laterais artificiais foi verificado nos grupos onde a clorexidina gel 2% foi utilizada (Grupo I e II), quando comparado aos grupos do hipoclorito de sódio 1% (Grupo III e IV).

O resultado deste estudo mostra a influência das soluções irrigadoras durante o preparo de canais radiculares, na obturação de canais laterais artificiais. Resultados semelhantes foram encontrados por Silva & Moraes (2005), porém esses autores não encontraram diferença estatística significativa entre as substâncias irrigadoras por eles utilizadas (clorexidina e hipoclorito de sódio), quando comparadas ente si e entre os terços dos canais laterais artificiais. Dados discordantes ao nosso estudo, onde houve diferença estatística $p < 0,05$ entre o Grupo I onde foi utilizada clorexidina a 2% em relação aos demais grupos.

A clorexidina apresenta menor tensão superficial (55,5 dynas/cm) do que o hipoclorito 1% (75dynas/cm). Poucos estudos mostram o efeito da tensão superficial de soluções irrigadoras no tratamento endodôntico (TASMAN, 2000). No entanto, para uma substância endodôntica desenvolver adequadamente seu mecanismo de ação ela precisa primeiro chegar ao local adequado (ESTRELA; HOLLAND, 2003). Quanto menor a tensão superficial de uma substância, maior será sua capacidade de umectação e penetração, aumentando a efetividade da limpeza das paredes do canal (LOPES & SIQUEIRA JR, 2010).

7. CONCLUSÃO

1. A pasta de hidróxido de cálcio dificultou a obturação de canais laterais, independente do terço analisado ou da substância química utilizada.
2. Houve diferença significativa $p < 0,05$ entre o grupo I para os grupos II, III e IV nos terços analisados, com exceção do terço apical.

ANEXOS

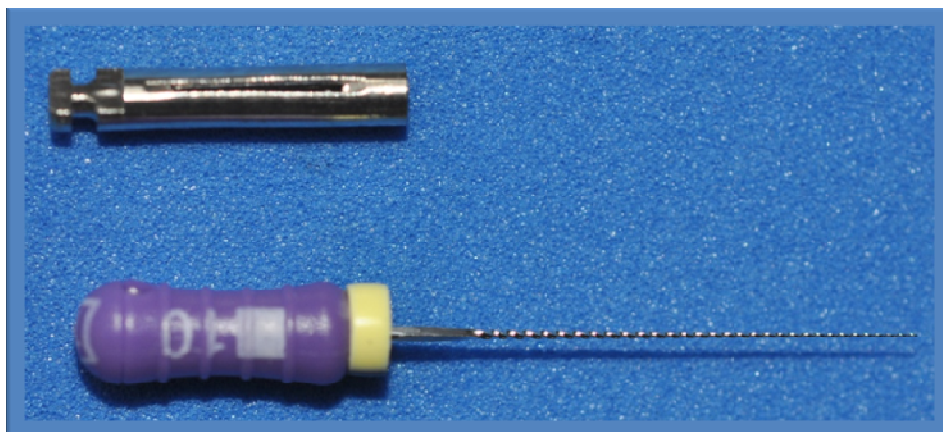


Figura 1. Adaptador para contra-ângulo e lima tipo K #10

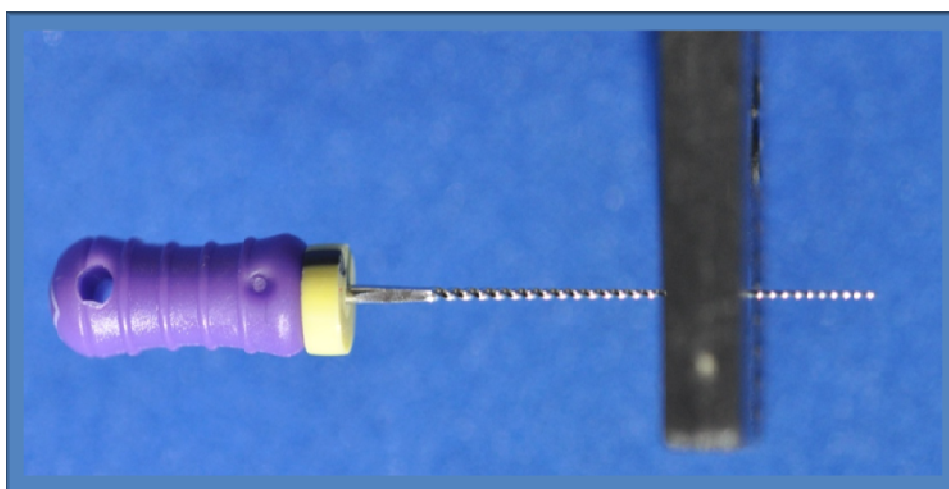


Figura 2. Lima K #10 antes da secção, para confecção do dispositivo

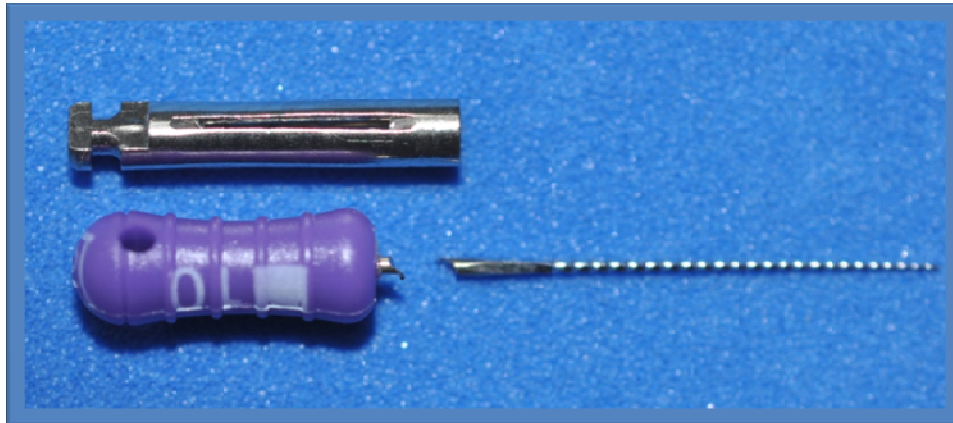


Figura 3. Adaptador para contra-ângulo e lima tipo K #10 com intermediário seccionado




Figura 4. Dispositivo para confecção dos canais laterais

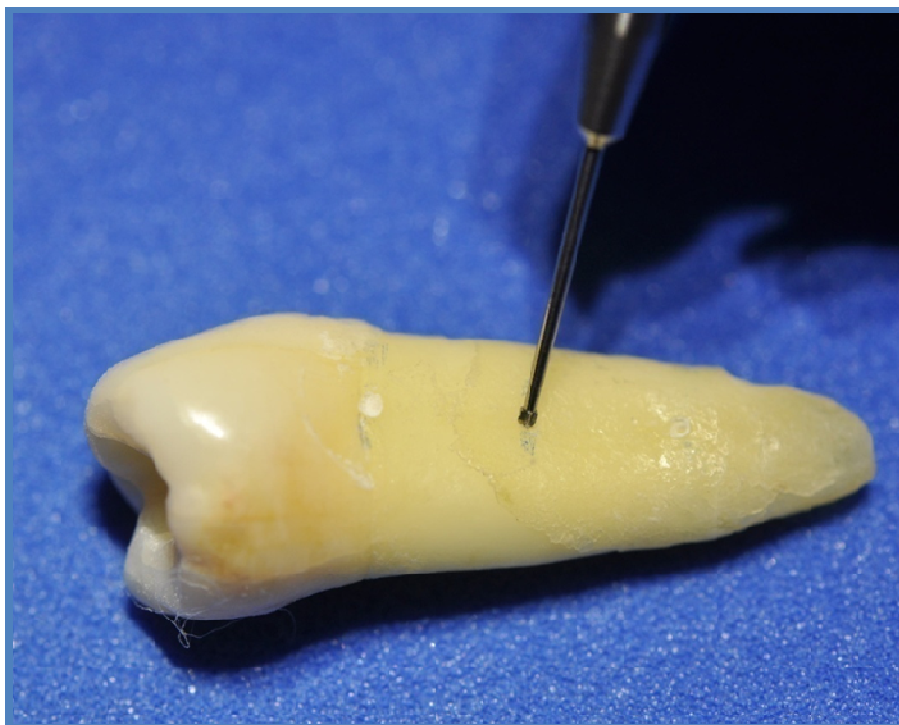


Figura 5. Broca LN iniciando a confecção do canal lateral

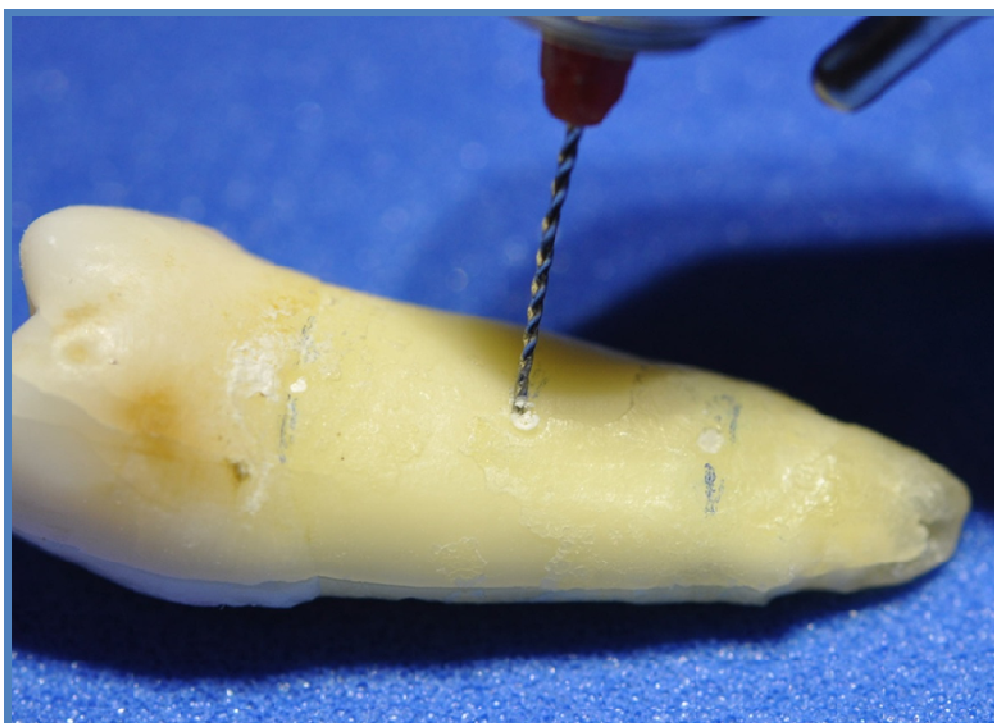


Figura 6. Dispositivo e a confecção do canal lateral

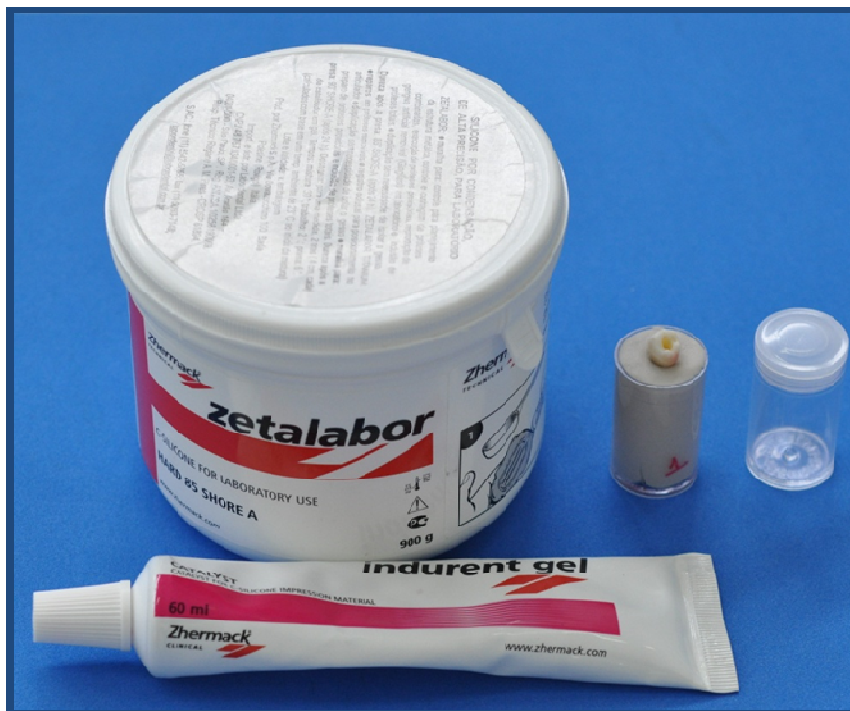

Figura 7. Materiais utilizados para confecção dos alvéolos artificiais



Figura 8. Alvéolos artificiais



Figura 9. Substâncias químicas auxiliares utilizadas durante o preparo de canais radiculares

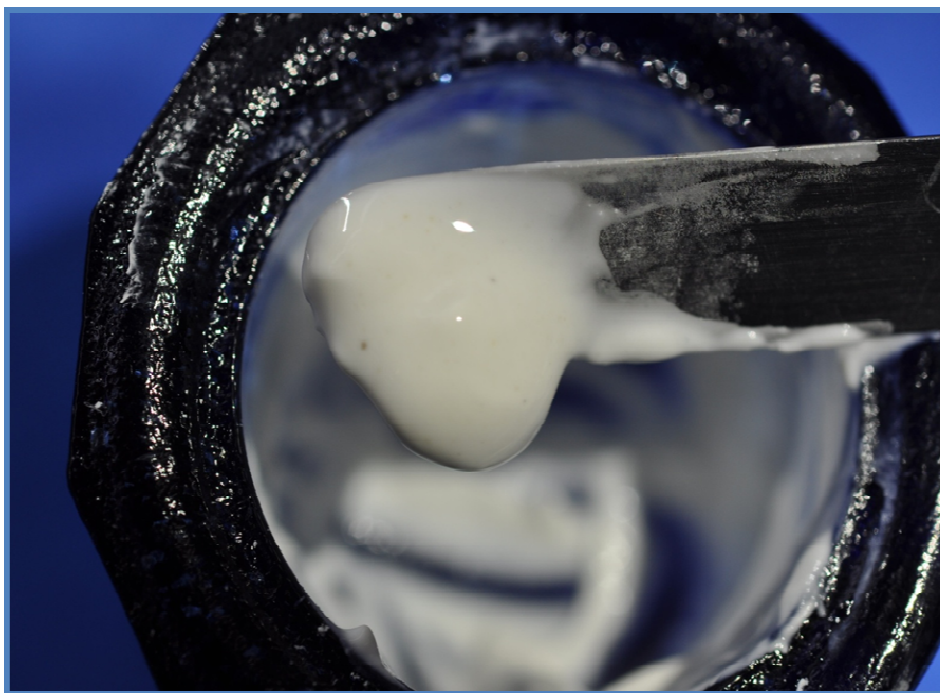


Figura 10. Pasta de hidróxido de cálcio



Figura 11. Pasta de hidróxido de cálcio inserida através de Lentulo



Figura 12.

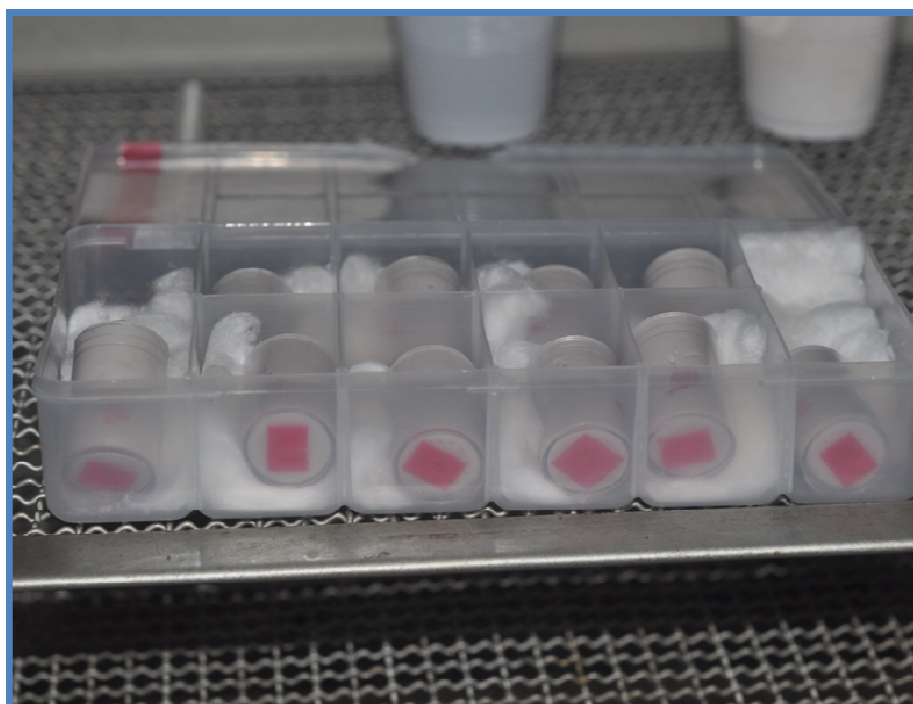


Figura 13.

Figura 12 e 13. Estufa utilizada para simular as condições de temperatura (37° C)

REFERÊNCIAS

BASRANI, B. R. *et al.* Interaction between sodium hypochlorite and chlorhexidine gluconate. **J Endod**, v. 33, n. 8, p. 966-969, Aug. 2007.

BARROSO, J. M. *et al.* Influence of gutta-percha points on the filling of simulated lateral canals. **J Appl Oral Sci**, v. 13, n. 2, p. 176-179, 2005.

BYSTROM, A.; CLAEISSON, R.; SUNDQVIST, G. The antibacterial effect of camphorated paramonochlorophenol, camphorated phenol and calcium hydroxide in the treatment of infected root canals. **Endod Dent Traumatol**, v. 1, p. 170-175, 1985.

ÇALT, S.; SERPER, A. Dentinal tubule penetration of root canal sealers after root canal dressing with calcium hydroxide. **J Endod**, v. 25, n. 6, p. 431-433, Jun. 1999.

CÂMARA, A. C.; ALBUQUERQUE, M. M. de.; AGUIAR, C. M. Soluções irrigadoras utilizadas para o preparo biomecânico de canais radiculares. **Pesq Bras Odontoped Clin Integr**, v. 10, n. 1, p. 127-133, jan./abr. 2010.

DE DEUS. Q.D. Frequency, location, and direction of the lateral, secondary and accessory canals. **J Endod**, v. 1, n. 11, p. 361-366, Nov. 1975.

DULAC, K. A. *et al.* Comparison of the Obturation of Lateral Canals By Six Techniques. **J Endod**, v. 25, n. 5, p. 376-380, May. 1999.

ESTRELA, C.; HOLLAND, R. Calcium hydroxide : study based on scientific evidences. **J Appl Oral Sci**, v. 11, n. 4, p. 269-282, 2003.

ESTRELA, C.; FIGUEIREDO, J. A. **Endodontia princípios biológicos e mecânicos**. São Paulo: Artes Médicas, 1999. p. 257.

ESTRELA, C. *et al.* Surface tension of calcium hydroxide associated with different substances. **J Appl Oral Sci**, v. 13, n. 2, p. 152-156, apr./jun 2005.

FACHIN, E. V. F.; SCARPARO, R. K.; MASSONI, L. I. S. Influence of smear layer removal on the obturation of root canal ramifications. **J Appl Oral Sci**, v. 17, n. 3, p. 240-243, 2009.

FERREIRA, C. M. *et al.* Análise da capacidade de preenchimento de canais radiculares com guta-percha promovida por três diferentes técnicas de obturação de canais radiculares. **RSBO**, v. 8, n. 1, p. 19-26, jan/mar 2011.

GOLDBERG, F; MASSONE, JE; SPIELBERG, C. Effect of irrigation solutions on the filling of lateral root canals. **Endod Dent Traumatol**, v. 2, p. 65-66, 1986.

GOLDBERG, F.; ARTAZA, L. P.; SILVIO, A. D. Effectiveness of different obturation techniques in the filling of simulated lateral canals. **J Endod**, v. 27, n. 5, p. 362-364, May 2001.

GOLDBERG, F.; ARTAZA, L. P.; SILVIO, A. D. Influence of calcium hydroxide dressing on the obturation of simulated lateral canals. **J Endod**, v. 28, n. 2, p. 99-101, Feb. 2002.

HAMMAD, M.; QUALTROUGH, A.; SILIKAS, N. Evaluation of root canal obturation: a three-dimensional in vitro study. **J Endod**, v. 35, n. 4, p. 541-544, Apr. 2009.

KOKKAS, A. B.; BOUTSIUKISA, C; VASSILADIS, L. P; STAVRIANOS, C. The influence of the smear layer on dentinal tubule penetration depth by three different root canal sealers: an in vitro study. **J Endod**, v. 30, n. 2, p. 100-102, Feb. 2004.

KENEE, D. M. *et al.* A quantitative assessment of efficacy of various calcium hydroxide removal techniques. **J Endod**, v. 32, n. 6, p. 563-565, Jun. 2006.

KUGA, M. C. *et al.* Calcium hydroxide intracanal dressing removal with different rotary instruments and irrigating solutions: a scanning electron microscopy study. **Braz Dent J**, v. 21, n. 4, p. 310-314, 2010.

LAMBRIANIDIS, T.; MARGELOS, J.; BELTES, P. Removal efficiency of calcium hydroxide dressing from the root canal. **J Endod**, v. 25, n. 2, p. 85-88, 1999.

LAMBRIANIDIS, T. *et al.* Removal efficacy of various calcium hydroxide/chlorhexidine medicaments from the root canal. **Int Endod J**, v. 39, p. 55-61, 2006.

LEDUC, J.; FISHELBERG, G. Endodontic obturation: a review. **Gen Dent**, v. 51, n. 3, p. 232-233, may./jun. 2003.

LINDHE, J. **Tratado de periodontia clínica e implantologia oral**. 3. ed. Rio de Janeiro: Guanabara Koogan, 2003. p. 207-212.

LOPES, H. P.; SIQUEIRA JR, J. F. **Endodontia biologia e técnica**. 3. ed. Rio de Janeiro: Guanabara Koogan, 2010. p. 531-533, 603.

MICHELOTTO, A. L. da C. *In vitro* analysis of thermocompaction time and gutta-percha type on quality of main canal and lateral canals filling. **Braz Oral Res**, v. 24, n. 3, p. 290-295, jul./sep. 2010.

MICHELOTTO, A. L. da C. *et al.* Clorexidina na terapia endodôntica. **RSBO**, v. 5, n. 1, p. 77-86, 2008.

MOHAMMADI, Z.; ABBOTT, P. V. The properties and applications of chlorhexidine in endodontics. **Int Endod J**, v. 42, p. 288-302, 2009.

MORGENTAL, R. D.; ZANATTA, L. R. N.; RAHDE, N. de M. Avaliação da obturação de canais laterais e secundários artificiais com diferentes técnicas obturadoras. **Rev Odonto Ciênc**, v. 23, n. 3, p. 273-277, 2008.

POIATE, I. A. V. P. *et al.* Análise quantitativa *in vitro* da obturação de canais laterais. **RBO**, v. 62, n. 1 e 2, p. 85-88, 2005.

PORKAEW, P.; RETIEF, H.; BARFIELD, R.; LACEFIELD, W. Effects of calcium hydroxide paste as an intracanal medicament on apical seal. **J Endod**, v. 16, n. 8, p. 369-374, 1990.

SCHILDER, H. Filling root canals in three dimensions. **Dent Clin North Am**, v. 11, p. 723-744, 1967.

SEVIMAY, S.; OZTAN, M. D.; DALAT, D. Effects of calcium hydroxide paste medication on coronal leakage. **J Oral Rehabil**, v. 31, n. 3, p. 240-244, 2004.

SILVA, D.R.; MORAES, I. G. Influence of different auxiliary agents of biomechanical preparation in the filling of artificially prepared lateral canals. **J Appl Oral Sci**, v. 13, n. 2, p. 147-151, Jun. 2005.

SJOGREN, U. *et al.* The antimicrobial effect of calcium hydroxide as a short-term intracanal dressing. **Int Endod J**, v. 24, p. 119-125, 1991.

SOUZA, A. O.; MACHADO, W. A. S. Inter-relação entre doença periodontal e comprometimento endodôntico. **RBO**, v. 52, n. 6, p. 31-34, nov./dez. 1995.

SLUIS, L. W. M.; WU, M. K.; WESSELINK, P. R. The evaluation of removal of calcium hydroxide paste from an artificial standardized groove in the apical root canal using different irrigation methodologies. **Int Endod J**, v. 40, p. 52-57, 2007.

SYDNEY, G. B. *et al.* Análise do perfil de escoamento de seis cimentos endodônticos. **RGO**, v. 57, n. 1, p. 7-11, jan./mar. 2009.

TASMAN, F. *et al.* Surface tension of root canal irrigants. **J Endod**, v. 26, n. 10, p. 586-587, 2000.

TATSUTA, C. T. *et al.* Effect of calcium hydroxide and four irrigation regimens on instrumented and uninstrumented canal wall topography. **J Endod**, v. 25, n. 2, p. 93-98, Feb. 1999.

TIMPAWAT, S.; AMORNCHAT, C.; TRISUWAN, W. Bacterial coronal leakage after obturation with three root canal sealers. **J Endod**, v. 27, n. 1, p. 36-38, Jan. 2001.

VENTURI, M. *et al.* An *in vitro* model to investigate filling of lateral canals. **J Endod**, v. 31, n. 12, p. 877-880, Dec. 2005.

VIOLICH, D. R.; CHANDLER, N. P. The smear layer in endodontics – a review. **Int Endod J**, v. 43, p. 2-15, 2010.

WEINE, F. S. The enigma of the lateral canal. **Dent Clin North Am**, v. 28, n. 4, p. 833-852, Oct. 1984.

WOLCOTT , J. *et al.* Effect of two obturation techniques on the filling of lateral canals and the main canal. **J Endod**, v. 23, n. 10, p. 632-635, Oct. 1997.

XU, G.; PHYSICIAN, A.; Zhang, Z. Filling of the lateral canal. **Oral Surg**, v. 58, n. 2, p. 221-224, Aug. 1984.