

UNIVERSIDADE FEDERAL DO PARANÁ

DAIANA DOS SANTOS

REPARO PULPAR APÓS REIMPLANTE DE INCISIVO CENTRAL
SUPERIOR AVULSIONADO AVALIADO APÓS 18 ANOS: RELATO DE CASO

CURITIBA
2011

DAIANA DOS SANTOS

REPARO PULPAR APÓS REIMPLANTE DE INCISIVO CENTRAL
SUPERIOR AVULSIONADO AVALIADO APÓS 18 ANOS: RELATO DE CASO

Monografia apresentada para a obtenção do título de Especialista em Endodontia no Curso de Pós-Graduação em Endodontia, Setor de Ciências da Saúde, Universidade Federal do Paraná.

Orientadora: Prof. Marili Deonísio Doro

CURITIBA

2011

Aos meus pais e amigos pelo apoio e incentivo.

Ao Marcos pelo amor incondicional e suporte em todos os momentos.

AGRADECIMENTOS

À Deus, que me permite trabalhar naquilo que amo e por subir mais um patamar em minha escalada profissional, concretizando mais uma etapa que me torna pessoal e profissionalmente mais realizada.

Aos meus pais, Airton e Dirlene, pelo estímulo, suporte e incentivo, tornando mais leve minhas vindas para o curso.

Ao Marcos, meu amor, por participar de todos os momentos de minha vida, sempre me apoiando de maneira incondicional, e tornando minha vida mais completa e verdadeiramente feliz.

À minha orientadora pelos conselhos, suporte e por acreditar no meu potencial desde o começo até a conclusão deste trabalho.

Aos demais professores do curso que se mostraram acessíveis quando busquei auxílio.

À todos os amigos e colegas de especialização que nunca me deixaram desanimar, e pelo contrário, sempre me estimularam a acreditar em meu potencial. Em especial à Paula e à Michele por facilitarem minhas idas e vindas para o curso.

“Se você quiser alguém em quem confiar, confie em si mesmo: quem acredita sempre alcança!”

Renato Russo

RESUMO

Paciente de 26 anos, masculino com histórico de avulsão dentária do dente 21, há 18 anos, foi submetido à avaliação clínica, radiográfica e tomográfica. Os resultados encontrados foram presença de desenvolvimento radicular equivalente ao estágio 3 de Moorrees, ápice aberto e normalidade dos tecidos periapicais. A câmara pulpar apresenta-se obliterada e o conduto radicular preenchido por tecido semelhante ao tecido ósseo, com presença de linha radiolúcida periodontal. Diante da análise clínica, radiográfica e tomográfica, conduta endodôntica foi descartada, tendo sido indicado proervação periódica do caso. A correção estética do dente estará em função direta do resultado do tratamento ortodôntico e dos procedimentos restauradores.

Palavras-chave: revascularização, reimplante dental, avulsão dental

ABSTRACT

A 26-year-old male with a history of tooth avulsion of tooth 21, for 18 years, underwent clinical, radiographic and computed tomography. The results were the presence of root development equivalent to stage 3 of Moorrees, open apex and periapical tissue normality. The pulp chamber has obliterated and the root canal filled by tissue similar to bone tissue, with the presence of periodontal radiolucent line. Given the clinical, radiographic and tomographic endodontic practice was dropped, and was nominated preservation periodic case. A esthetic correction of the tooth is in direct function of the outcome of orthodontic and restorative procedures.

Keywords: revascularization, dental replantation, dental avulsion

SUMÁRIO

| | |
|-------------------------------|----|
| 1. INTRODUÇÃO..... | 09 |
| 2. REVISÃO DE LITERATURA..... | 10 |
| 3. CASUÍSTICA E MÉTODOS..... | 22 |
| 4. DISCUSSÃO..... | 25 |
| 5. CONCLUSÃO..... | 32 |
| REFERÊNCIAS..... | 34 |

1.INTRODUÇÃO

A estrutura dentária é vulnerável a danos causados pelas avulsões dentárias. Tanto a pesquisa experimental quanto a retrospectiva clínica têm mostrado que o reparo após reimplante acontece, preferencialmente, em dentes com rizogênese incompleta. O mecanismo de reparo ainda requer esclarecimentos. Acredita-se que há invaginação de células mesenquimais e de capilares, seguido da deposição de tecido mineralizado nas paredes dentinárias ou pela formação de osso no espaço pulpar.

Esses achados aumentam a recomendação para o reimplante ser realizado em até 2 horas após a avulsão dentária e o tratamento endodôntico seja postergado, na ordem de permitir o processo de cura de forma fisiológica.

Há controvérsias na literatura quando a denominação correta para esse evento. Autores como Andreasen & Andreasen (2001)¹ e Spangberg (2009)² nominam esse evento de reparo, Trope (2010)³ e Kling et al (1986)⁴ de revascularização e Murray et al (2007)⁵ de regeneração. Trope (2010) faz distinção entre regeneração e revascularização pulpar. O autor afirma que o espaço pulpar pode retornar a um estado vital, com tecido semelhante ao tecido do ligamento periodontal. Há 30% de chance de o tecido periapical invaginar e preencher o espaço pulpar.³

A translação do conhecimento obtido entre os cientistas e os clínicos pode colaborar para o entendimento do comportamento dos tecidos dentários e periapicais frente a diferentes situações clínicas, e, assim contribuir para uma melhor qualidade do diagnóstico e da terapia endodôntica.

2. REVISÃO DE LITERATURA

Traumatismos dentários, em dentes anteriores, são freqüentes em crianças de 8-10 anos, durante a dentição mista. Nesse período o desenvolvimento radicular e a dinâmica oclusal estão incompletos e a estrutura periodontal ao redor do dente em erupção promove somente uma resistência mínima às forças extrusivas. Os dentes mais acometidos são os incisivos centrais superiores (55 – 59%), no sexo masculino, principalmente quando presentes fatores predisponentes como *overjet* acentuado, flacidez labial ou histórico de traumas dentais anteriores. Entre os traumatismos, a avulsão é a terceira injúria mais freqüente, com 16% de incidência.^{6;}
7; 8; 9

O reimplante do dente avulsionado é recomendado e deve seguir certos protocolos, mas pode ter complicações, em 57 a 80% dos casos. Nesse contexto, o prognóstico do dente acometido depende dos procedimentos antes do reimplante, do tempo extra-alveolar, do meio de conservação e da saúde geral do paciente.¹⁰

Em 1995, a Associação Internacional de Trauma Dental publicou novas recomendações para o tratamento de dentes avulsionados. O pré-condicionamento antes da reimplantação e o estágio do desenvolvimento radicular foram levados em consideração. Em dentes imaturos avulsionados, os procedimentos variam de acordo com o tempo extra-alveolar. Nos casos de ápice aberto ou desenvolvimento parcial radicular com tempo extra-alveolar menor que 60 minutos, é recomendado mergulhar o dente em solução de doxiciclina 0,05% por 5 minutos antes do reimplante.⁷ Após, é recomendado imobilização semi-rígida por 7 a 14 dias com contenção que permita movimentos fisiológicos, prevenindo tanto a anquilose quanto o deslocamento do dente. Recomenda-se dieta líquida/pastosa e higiene meticulosa.^{7; 11; 12; 13}

O ideal após o reimplante é que o dente reinserido no alvéolo venha a sofrer regeneração pulpar e nova fixação com reparo do ligamento periodontal.^{8; 14}

A endodontia regenerativa baseia-se no desenvolvimento e instalação de tecidos em substituição ao tecido pulpar traumatizado, perdido ou doente.⁵ A manutenção da vitalidade pulpar após trauma é o principal objetivo clínico. Isto é

particularmente importante em dentes jovens onde a presença de tecido vital pulpar é essencial para o desenvolvimento da raiz.

Para Spangberg (2009), atualmente inúmeras publicações têm utilizado erroneamente o termo “regeneração pulpar” para designar um processo que na verdade é um reparo. O que se observa nesses casos é um tecido conjuntivo muito semelhante ao tecido periodontal, sem a presença de odontoblastos e incapaz de formar dentina, preenchendo o espaço pulpar; e esse tecido não caracteriza tecido pulpar.²

Segundo Andreasen e Andreasen (2001), o termo regeneração deve ser utilizado para o processo biológico pelo qual a estrutura e a função originais do tecido dilacerado sejam completamente restauradas, ao passo que reparo é o processo pelo qual a quantidade de tecido dilacerado ou perdido é recuperada por novo tecido que não restaura estrutura e função originais.¹

Trope (2010) faz a distinção entre a regeneração e a revascularização pulpar. O autor afirma que o espaço pulpar pode retornar a um estado vital, mas as pesquisas mostraram que o tecido do espaço pulpar é mais parecido com o tecido do ligamento periodontal do que com o pulpar. Existe somente em torno de 30% de chance de o tecido periapical preencher novamente o espaço pulpar.³

O processo de revascularização tem sido descrito como a substituição do tecido pulpar necrótico ou infartado pela diferenciação de células mesenquimais e capilares seguido pela deposição de tecido duro nas paredes dentinárias ou pela formação de osso no lúmen pulpar.⁴

A aparência radiográfica de aumento da espessura das paredes do canal radicular, pode ser devido à formação de tecido duro atribuído a cimento ou osso. Essa situação não pode ser considerada reação regenerativa do complexo dentino-pulpar.¹⁵

Um estudo foi realizado visando determinar o nível de concordância entre Odontopediatras e Endodontistas num simpósio conjunto de terapia pulpar organizado pela Associação Americana de Endodontistas e pela Academia Americana de Odontopediatras, em novembro de 2007. Teste pré e pós-simpósio foram administrados, e as respostas foram comparadas. Em relação à

revascularização do canal radicular, a maioria dos odontopediatras (87%) e dos endodontistas (86%) concorda que seja um tratamento viável para dentes permanentes. A Associação Americana de Endodontistas considera a revascularização e a regeneração endodôntica grande prioridade de pesquisa. Quando questionados sobre o futuro da terapia usando células-tronco, 64% dos endodontistas, e 37% dos odontopediatras acreditam nessa perspectiva. Dentes com ápices abertos não devem ser candidatos ao tratamento endodôntico. Eles necessitam de tratamentos mais complexos visando o fechamento apical e o completo desenvolvimento radicular. Endodontistas e Pediatras concordam e acreditam que a revascularização e regeneração pulpar têm grande potencial como novas modalidades de tratamento num futuro próximo.¹⁶

Em pesquisa utilizando cães, Johnson e Burich em 1979, afirmam que o sucesso da reimplantação de dentes traumáticamente avulsionados é dependente da revascularização pulpar. Se a revascularização não ocorre num período razoavelmente curto de tempo pode-se esperar que a necrose pulpar ocorra e a endodontia seja necessária. Esse experimento consistiu na extração e imediata reimplantação de incisivos superiores e inferiores de cães, sem que raiz ou alvéolo recebessem tratamento. O experimento demonstrou uma suficiente revascularização, a qual pôde ser detectada por fotodensitometria, ocorrendo em 7 dias após reimplantação; e que, aqueles que não revascularizaram em até 7 dias não a apresentaram nem mesmo após 21 dias.¹⁷ No entanto, segundo Cvek (1990) a polpa pode ser completamente revascularizada em 30 dias, após o reimplante.¹⁸

Skoglund (1981), demonstrou que, em dentes extraídos de cães, a revascularização pulpar inicia imediatamente após o reimplante e se completa aproximadamente após 45 dias.¹⁹

A sobrevivência da polpa e a revascularização ou reparo de uma polpa traumatizada é dependente em parte do tipo de injúria, do estágio do desenvolvimento radicular e da presença de infecção na polpa. A sobrevivência da polpa após um episódio traumático parece estar relacionada com a extensão do dano ao complexo dento-alveolar. O risco de necrose pulpar após trauma é maior em dentes com desenvolvimento radicular completo em relação a dentes com formação radicular incompleta. Similarmente, a incidência de revascularização de

polpas necróticas é maior em dentes com ápices abertos e raízes curtas do que em dentes maduros e com ápices fechados. Acredita-se que este fato seja devido à grande área de tecido reparador originado dos tecidos periapicais, que podem se associar com o tecido pulpar isquêmico e à menor porção de tecido que requer regeneração. A polpa necrótica estéril não ocasiona mudanças patológicas no tecido periapical e a infecção bacteriana da dentina e ou do sistema de canais radiculares é o iniciador primário de patologias pulpares e periapicais, respectivamente. Da mesma forma, a presença de bactérias no sistema de canais radiculares inibe a revascularização da polpa após a reimplantação.^{11; 20; 21; 22}

A revascularização em polpa necrótica é considerada possível apenas após avulsão de dentes imaturos. As vantagens da revascularização pulpar repousam na possibilidade do favorecimento do desenvolvimento radicular e no reforço das paredes dentinárias pela deposição de tecido duro, deste modo reforçando a raiz contra fraturas. O reimplante do dente imaturo é a única circunstância existente que permite que a revascularização ocorra e faça esse papel. O dente jovem possui ápice aberto e curto, isso permite que o novo tecido cresça e preencha o espaço pulpar rapidamente. A polpa está necrosada, mas geralmente não degenerada e infectada, agindo como matriz na qual o novo tecido pode crescer. A porção apical de uma polpa pode permanecer vital e depois da reimplantação continuar proliferando coronalmente, substituindo a porção necrosada da polpa.³ Essas informações corroboram os achados anteriores do estudo de Banchs e Trope em 2004.²³

Kling et al. (1986) obtiveram diferenças estatísticas de revascularização em relação à localização do dente avulsionado. Os fatores que influenciaram a revascularização foram o período extra-alveolar menor que 45 minutos e a localização do dente (melhor no arco superior). Não houve diferença entre dentes mantidos secos ou conservados em algum meio, nem no intervalo de tempo que o dente foi mantido nesses meios.⁴

Para Krasner et al. (1995), além do tempo extra-alveolar e do estágio do desenvolvimento radicular (largura do forame), a presença de infecção e as condições de armazenamento também têm grande influência na capacidade de revascularização após o reimplante. Segundo os autores, dentes imaturos

reimplantados em menos de 15 minutos de tempo extra-alveolar, têm melhor prognóstico de restabelecimento do ligamento periodontal e o potencial de revascularização pulpar é ótimo.¹¹

Segundo Andreasen et al. (2002), na avulsão, o que mais influencia no prognóstico é o meio de conservação e o tempo extra-alveolar. Um curto tempo extra-alveolar tem se mostrado essencial para a saúde pulpar e periodontal. Como o tempo é um fator muito crítico para a saúde ótima do dente (variando entre 5 e 20 minutos quando mantido seco) um procedimento de reimplantação rápida é indicado, usualmente feito por profissionais da saúde, pais, parentes ou outros presentes no momento do trauma.^{12; 13}

A revascularização pulpar é mais freqüente em dentes com comprimento pulpar (distância do ápice aos cornos pulpare) de menos de 17 mm; clinicamente isto representa um incisivo com desenvolvimento incompleto e forame amplo. O acondicionamento em meio úmido (solução salina ou saliva) por menos de 5 minutos aumenta o potencial de revascularização, enquanto um período longo de imersão e acondicionamento seco diminuem o potencial de reparo.²⁰

A chance de revascularização em dentes reimplantados é de aproximadamente 18%^{4; 7; 15; 18} com o ápice aberto (mais de 1 mm)^{15; 24}, sendo o mesmo reimplantado com menos de 45 minutos.¹⁵

Em um estudo com 400 incisivos avulsionados reimplantados, Andreasen et al. (1995) concluíram que os dentes com comprimento pulpar menores apresentaram mais freqüentemente reparo pulpar. Dentes reimplantados imediatamente (em menos de 5 minutos) também tiveram mais freqüência de reparo pulpar. Aparentemente, dentes mantidos secos por menos de 15 minutos obtiveram mais reparo pulpar.²⁵

Cvek et al. (1990) verificaram que em 18% dos 117 dentes imaturos de macacos foi preenchido completamente por tecido vital. A largura do forame apical, o estágio de desenvolvimento radicular, dentes mantidos secos ou úmidos não interferiram na quantidade de tecido formado e nem na completa revascularização, mas no tipo de tecido que substitui a polpa necrosada e de tecido formado no lúmen pulpar, após a revascularização ter sido completada. O tempo extra-alveolar teve

influência somente no grupo de reimplante imediato em comparação aos outros grupos (reimplantados após 30 e 60 minutos). Os dentes reimplantados imediatamente tiveram mais sucesso na revascularização completa do lúmen pulpar, nos quais a presença bacteriana foi significativamente menor. O nível do crescimento do tecido vital não teve relação com a largura do forame, tempo extra-alveolar e condições de armazenamento. A terapia antibiótica não teve efeito na frequência de revascularização pulpar, nem na ocorrência de processo inflamatório. Ainda demonstraram que, nos dentes em que o tecido vital ocupou metade até 2/3 do comprimento do canal, a maioria apresentou processo reparatório com formação de tecido mineralizado ou crescimento ósseo e sem inflamação periapical.¹⁸

Em outro estudo, Cvek et al. (1990) demonstraram que dentes imaturos avulsionados mantidos em solução de doxiciclina 1mg/20ml antes do reimplante, tiveram melhor potencial de revascularização. Para os autores, o fator que mais influencia a completa revascularização é a ausência de contaminação no lúmen pulpar.²⁶

Thibordeau e Trope (2007) afirmaram que, um canal livre de bactérias é pré-requisito para regeneração tecidual. O preenchimento do espaço pulpar por um novo tecido é essencial a presença de uma matriz. Neste contexto, a formação de coágulo sanguíneo, com a presença de fatores de crescimento e de diferenciação celular vindos do tecido periapical podem agir como arcabouço para o crescimento do novo tecido.^{15; 27} Nygaard-Østby et al. (1971) mostraram inúmeros casos em que tecido periodontal invaginou no espaço pulpar quando uma matriz de coágulo estava disponível. A avaliação histológica dos 47 espécimes revelou que, dos espécimes onde havia polpa vital (35 dentes) ocorreu formação de tecido conjuntivo fibroso em 28 espécimes.²⁸

O coágulo sanguíneo possui fatores de crescimento e de diferenciação que são importantes para o sucesso da revascularização.²⁹ Consiste em uma rede de fibrina, a qual serve de guia para a migração das células vindas da região periapical, atuando como arcabouço ativo. Esse tecido de granulação possui células indiferenciadas responsáveis pela formação de macrófagos, fibroblastos e células osteogênicas as quais são formadoras do novo tecido do espaço do canal.²⁴

A polpa infectada necrótica também pode servir de arcabouço para o crescimento de um novo tecido.^{24; 30} Nos casos de apicificação tecido cementóide e osteóide tem sido encontrados, sem a presença de dentina. No entanto, quando dentina tubular estava presente, isso pode ser relacionado à presença de remanescente pulpar vital (restos pulpares ou polpa parcialmente necrótica), pois contem vasos sangüíneos e fibras colágenas, e quando infiltrado por células inflamatórias, poderá ocorrer deposição de tecido duro.³¹

Kling et al. (1986) desenvolveram um estudo para avaliar a freqüência de revascularização pulpar em relação ao tamanho do forame, tempo extra-alveolar, condições de armazenamento e administração pós-operatória de antibióticos; e avaliar radiograficamente o tipo de tecido formado quando a revascularização ocorreu. Foram usados 72 dentes incisivos que sofreram avulsão e foram reimplantados, os quais o ápice era igual ou maior que 1 mm, e que se tinha histórico do tempo extra-alveolar antes da reimplantação. Após a reimplantação, antibióticos foram prescritos para 52 pacientes, 9 não receberam medicação e outros 11 não informaram. Não houve diferença estatisticamente significativa entre os casos tratados com antibióticos prescritos no pós-operatório e aqueles que não receberam medicamento. Nos dentes com revascularização, dois tipos de tecidos duros foram observados radiograficamente: a julgar pelas radiografias, em 6 dentes tecidos duro foi depositado nas paredes dentinárias, gradativamente diminuindo o lúmen pulpar. Quatro desses dentes também exibiram um desenvolvimento radicular contínuo e completo. Tais dentes foram reimplantados com até 45 minutos após a avulsão. Os outros 7 dentes exibiram ausência de desenvolvimento radicular e o tecido duro formado no lúmen pulpar estava separado das paredes dentinárias, mas em continuidade com o osso periapical. Esses dentes foram reimplantados em tempos extra-alveolares e acondicionamentos variados. O tempo de reimplantação variou entre 15 e 130 minutos, incluindo tempos de 90 minutos mantidos secos. Nestes dentes houve necrose pulpar completa, e o tecido necrótico foi substituído pelo crescimento de tecido conjuntivo periapical contendo células progenitoras ósseas.⁴

O crescimento de tecidos periodontais no interior do canal tem sido observados em muitos estudos. Estudos relativos à regeneração tecidual em canais após reimplantação de dentes imaturos avulsionados têm apresentado formação de

osso bem organizado, ligamento periodontal e cimento desenvolvidos no espaço do canal.³²

Cvek et al. (1990), demonstraram que, nos dentes em que o tecido vital ocupou metade a 2/3 do comprimento do canal, a maioria apresentou processo reparatório com formação de tecido duro ou crescimento ósseo e sem inflamação periapical.¹⁸

Andreasen et al. (1995), avaliaram 400 dentes avulsionados. Os dentes avaliados foram colocados em solução salina e reimplantados sem nenhum tratamento no alvéolo e splintados usando tipos variados de contenção. Em dentes com incompleta formação radicular foram feitas tomadas radiográficas semanais durante o primeiro mês após a injúria para avaliar possíveis revascularizações pulpareas ou a presença de complicações pulpareas, necessitando de imediata intervenção. A presença de “osso pulpar” foi diagnosticada quando osso alveolar invadia o canal radicular. Esta condição foi distinguida radiograficamente de obliteração do canal pulpar devido à presença de lâmina dura e espaço de ligamento periodontal interiormente no canal radicular, o qual se apresenta contínuo ao espaço do ligamento periodontal da superfície externa radicular. Os estágios de desenvolvimento radicular, no momento da injúria, foram avaliados radiograficamente usando a classificação de Moorrees et. al (1963), onde os estágios de 1 a 4 representam o desenvolvimento radicular em quatro partes (4 quartos), do início da formação radicular até o comprimento total da raiz. O estágio 5 representa completo desenvolvimento radicular em comprimento com forame parcialmente fechado; e o estágio 6 com o forame fechado.³³ Nos estágios 2 a 5 do desenvolvimento radicular, a revascularização foi considerada possível e 34% desses dentes apresentaram revascularização. A chance de reparo pulpar aparentemente decresce com o aumento do estágio do desenvolvimento radicular.³⁴ Foram avaliados 28 dentes reimplantados nos estágios 2 e 3 de desenvolvimento. Desses, 13 apresentaram reparo pulpar, dos quais, 9 tiveram formação óssea no interior do canal radicular. Aparentemente, o crescimento de osso e a formação de ligamento periodontal é seguido de parcial suspensão da formação radicular. Esses casos podem ser justificados pelo dano parcial ou total à bainha epitelial de Hertwig. Assim, se assumirmos essa função adicional da bainha de Hertwig de prevenir a invasão das células derivadas do ligamento periodontal para o interior do canal, a

sua total ou parcial perda pode permitir a invasão dessas células de forma similar ao tecido periodontal marginal de reparo.¹⁰

O folículo dental ao redor da raiz em desenvolvimento contém células progenitoras do desenvolvimento do periodonto (cimento, osso e ligamento periodontal). O papel da bainha epitelial de Hertwig é desenvolver e dar forma à raiz. Ela pode estar envolvida na regulação da diferenciação de odontoblastos e cementoblastos para a formação de dentina e cimento. A bainha epitelial de Hertwig é muito sensível ao trauma; quando destruída pode ocorrer a suspensão do crescimento radicular.³⁵

Para Huang (2008), o papel mais importante da bainha epitelial de Hertwig é a manutenção do desenvolvimento radicular, e, sua perda ou dano após injúrias traumáticas, levam à suspensão do crescimento radicular.³⁶

Segundo Wang et al. (2010), se a polpa e a papila apical forem destruídas, somente tecidos periodontais, incluindo osso, ligamento periodontal e cimento podem crescer no espaço do canal. Osso ou tecido osteóide foram observados no espaço do canal em muitos casos e ele foi chamado osso intracanal. Tecido conjuntivo similar ao ligamento periodontal também esteve presente no espaço do canal ao redor do cimento intracanal e/ou osso intracanal. Esse estudo foi focado na interpretação histológica dos tecidos que cresceram no espaço do canal após a descontaminação. Foram estabelecidos critérios para identificação dos tecidos, sendo: para dentina, a presença de túbulos dentinários; para cimento, a ausência de túbulos e aderência à dentina, presença de cementócitos-*like*; para osso, a presença de canais de Havers com distribuição uniforme de osteócitos-*like*; e para ligamento periodontal a presença de fibras de Sharpey de fibras ligando o cimento ao osso.³² Os resultados mostraram que 43,9% dos dentes apresentaram presença de tecido duro, e 29,3% com tecidos moles no espaço do canal. O restante não apresentou crescimento de tecido no espaço do canal. Na maioria dos dentes, a continuação do desenvolvimento radicular (crescimento em comprimento e fechamento apical) ocorreu às custas do crescimento de tecido cementóide nas paredes do canal, sendo este cimento mais irregular, o qual foi chamado de cimento intracanal. Juntamente com o crescimento do cimento intracanal nas paredes, uma linha de tecido mole semelhante ao Ligamento Periodontal foi

observada adjacente ao Cimento Intracanal (CI). Fibras de Sharpey deste ligamento estavam inseridas no CI em ângulo similar ao visto no cimento extra-celular. Dentes onde houve formação de coágulo tenderam a formar mais tecido duro no interior do canal. Tecido osteóide com formação trabecular foi observado preenchendo os canais em muitos casos. Este foi chamado Tecido osteóide intracanal (OI). A diferenciação entre CI e OI foi difícil em muitos casos. O típico osso alveolar da região apical contém espaços trabeculares ou canais haversianos com distribuição uniforme de osteócitos. Osso intracanal disperso no espaço do Canal com osteoblastos-*like* alinhados foi mais freqüentemente encontrado do que trabeculado ósseo. Em alguns casos o osso intracanal foi muito semelhante ao tecido ósseo alveolar periapical no que diz respeito à densidade celular.

Para os autores, o tecido pulpar típico ou nova dentina não foi vista regenerada no espaço do canal por três possíveis motivos: 1 – a infecção ocasionada pela inoculação da placa causou um dano severo aos tecidos; 2 – o uso em grande quantidade de antibiótico pode ter sido tóxico aos tecidos vivos; 3 – tecido vital, incluindo a papila apical, tem dificuldade de sobrevivência às infecções intensas e disseminadas.³²

Nishioka et al. (1998), também avaliaram histologicamente dentes reimplantados de ratos. Foram usados 40 primeiros molares de ratos *germ-free*, todos com desenvolvimento incompleto e ápices abertos os quais foram extraídos usando fórceps e depois reimplantados; e 80 primeiros molares de ratos convencionais com desenvolvimento incompleto e ápice aberto como grupo controle. Depois de 3 dias, 1,2,4 e 8 semanas os animais foram sacrificados e os dentes dissecados e preparados para serem observados no microscópio. No grupo controle, 2 semanas após o reimplante, 2 tipos de respostas foram observadas: 5 de 12 espécimes exibiram formação de novo tecido calcificado na polpa; os outros espécimes não apresentaram nenhuma calcificação pulpar significativa. O novo tecido duro consistia de dentina reparadora ou tecido osteóide. Após 4 e 8 semanas também se observou esse mesmo padrão. No grupo *germ-free*, 2 semanas após o reimplante, em contraste com o grupo controle, os ratos uniformemente apresentaram formação de tecido osteóide no conduto pulpar. O tecido osteóide geralmente foi visto centralmente no conduto pulpar, avançando do ápice até a polpa coronal com algumas áreas de confluência com a dentina primária. Após 4 semanas

do reimplante, a polpa dental exibia formação mais avançada de tecido osteóide, com aumento do seu volume. Após 8 semanas do reimplante, a calcificação da polpa estava bem avançada, resultando na quase total substituição do tecido mole por tecido osteóide. A grande incidência do crescimento de tecido osteóide no conduto radicular em ratos *germ-free* pode ter sido causada pela extensiva injúria à zona apical, pois este crescimento tem sido atribuído à injúria seqüente da bainha epitelial de Hertwig. Em contraste, esse crescimento foi menos freqüentemente observado em ratos convencionais. Esses resultados sugerem que, na ausência dos estímulos da infecção, a membrana periodontal e as células do osso trabecular podem mostrar seu potencial inerente de migrar para o lúmen pulpar em resposta a injúria epitelial. Os achados podem dar suporte ao conceito de que a ausência de infecção durante o processo de reparo é pré-requisito para a ocorrência de tipos variados de crescimento celular e subseqüentes chances de regeneração, incluindo aquelas caracterizadas pela formação de tecido osteóide e ligamento periodontal interno.³⁷

Friedlander et al. (2009), sugere que células do ligamento periodontal e osso alveolar podem sofrer estímulo à distância e migrar para o ápice imaturo. Células indiferenciadas têm sido identificadas em grande número no ligamento periodontal do dente doente, onde o processo inflamatório as recrutou e as ativou. Células indiferenciadas pós-natais, com capacidade de auto-regeneração, proliferação e diferenciação em várias linhagens de células, têm sido isoladas e identificadas na polpa dental, papila apical e ligamento periodontal. A habilidade dessas células em produzir *in vivo* tecidos pulpo-peridontais, depende, além da sua presença, de fatores de crescimento e da presença de uma matriz. Osso, cimento e ligamento periodontal podem ser formados em quantidades variadas em resposta a fatores de crescimento e citocinas.³⁵

O fator de crescimento epitelial (EGF) é essencial para a proliferação, migração e sobrevivência das células endoteliais. O fator de crescimento fibroblástico 2 (FGF2) é um potente fator angiogênico que parece aumentar expressamente em condições de hipoxia e durante cicatrização. O FGF2 aumenta a proliferação das células endoteliais e induz sua reprodução.³⁸

A presença de receptores de EGF (fatores de crescimento epitelial) na membrana celular está associada à proliferação de vários tipos de células, incluindo as células do folículo dental. Numerosos receptores de EGF são expressos na membrana celular dos fibroblastos do ligamento periodontal funcional, porém não são vistos em osteoblastos e cementoblastos diferenciados. Nessas células, o número de receptores cai drasticamente durante o processo de diferenciação, e, quando completamente diferenciadas, não expressam receptores de EGF. Acredita-se que a expressão de receptores de EGF nos fibroblastos do ligamento periodontal esteja associada à manutenção das células em estado indiferenciado, enquanto que a perda desses receptores está relacionada à sua diferenciação em células formadoras de tecido mineralizado, como cementoblastos e osteoblastos.³⁹

Os receptores de EGF nos fibroblastos do ligamento periodontal desempenham papel importante, agindo como regulador da sua diferenciação em células formadoras de tecido mineralizado.³⁹

3. CASUÍSTICA E MÉTODOS

Paciente do sexo masculino com 26 anos de idade compareceu à clínica de endodontia encaminhada pela disciplina de Ortodontia do curso de Odontologia da UFPR, para avaliação e conduta clínica necessária para o dente 21.

O exame clínico revelou alteração cromática de coloração acastanhada, posicionamento com mésio e linguoversão (fig. 1, 2 e 3), mordida cruzada anterior (Classe III de Angle) sob tratamento ortodôntico, porém sem movimentação do dente em questão (fig. 4) e ausência de sintomatologia. Os tecidos gengivais não apresentavam alterações e não houve resposta aos testes térmicos, de percussão vertical e horizontal, palpação apical e apresentando normalidade quanto à mobilidade.

A história pregressa revelou trauma aos 8 anos de idade com avulsão do dente 21, o qual foi reimplantado por um profissional entre 15 a 30 minutos após o acidente. Contenção rígida foi realizada e medicação via oral indicada, bem como dieta líquida e pastosa por 3 meses. A orientação do atendimento à época foi de manutenção da contenção por tempo indeterminado (até que se soltasse) devendo retornar para avaliação após 1 ano, o que não ocorreu. Decorridos 18 anos do trauma, quando da realização do tratamento ortodôntico, é que o exame radiográfico apontou imagens sugestivas de reparo e a avaliação endodôntica foi solicitada.

As imagens radiográficas sugerem desenvolvimento radicular equivalente ao estágio 3 de Moorrees (3/4 da raiz formada), ápice aberto e normalidade dos tecidos periapicais. A câmara pulpar apresenta-se obliterada e o conduto radicular preenchido por tecido semelhante ao tecido ósseo, com presença de linha radiolúcida periodontal. Observou-se também a presença de imagem na face distal da coroa dentária, equivalente a restauração de resina composta aparentemente, bem adaptada (fig. 5, 6, 7 e 8).

Um exame tomográfico computadorizado volumétrico de feixe cônico foi solicitado para melhor avaliação das condições do dente. As imagens tomográficas confirmaram avaliação as impressões radiográficas: desenvolvimento incompleto da raiz dentária, presença de tecido duro trabecular semelhante ao osso adjacente

presente no interior do canal radicular, observado nos cortes frontais, sagitais, transversais e axiais. Em alguns cortes é possível observar a presença de linha radiolúcida contornando internamente o conduto radicular, interposta entre a parede do canal e o tecido trabecular, sugerindo a presença de ligamento periodontal. Não foram observadas áreas de reabsorção (fig. 9 a 14).

Diante da análise clínica, radiográfica e tomográfica, conduta endodôntica foi descartada, tendo sido indicado proervação periódica do caso. A correção estética do dente estará em função direta do resultado do tratamento ortodôntico e dos procedimentos restauradores.

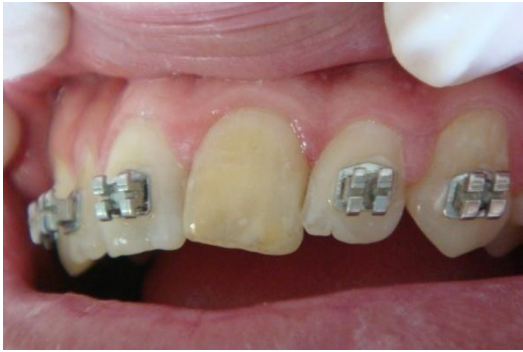

Figura 1

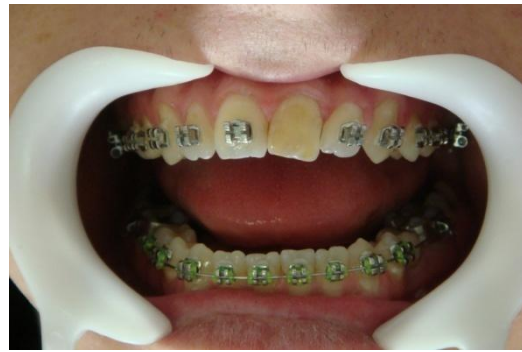

Figura 2

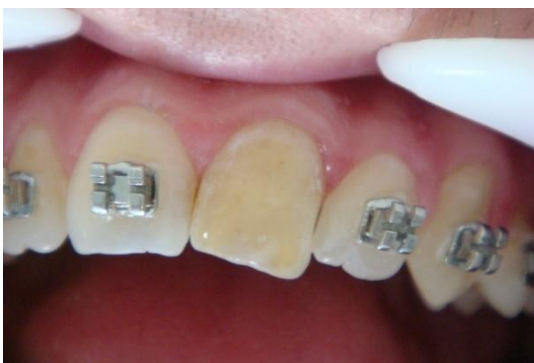

Figura 3

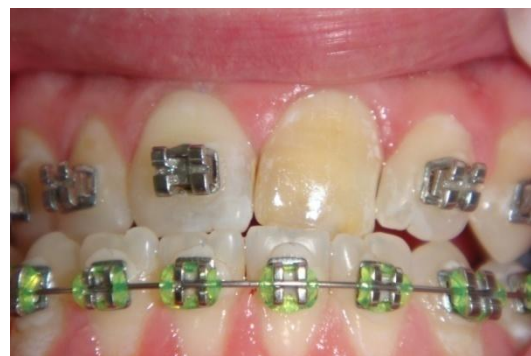

Figura 4

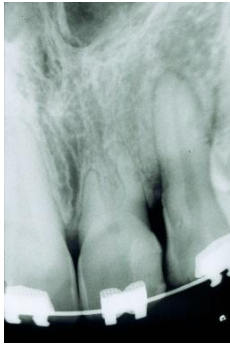

Figura 5

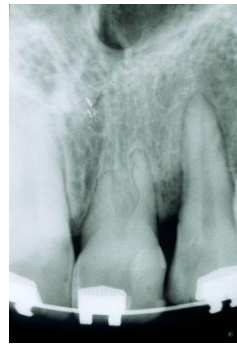

Figura 6

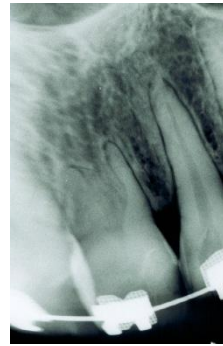


Figura 7

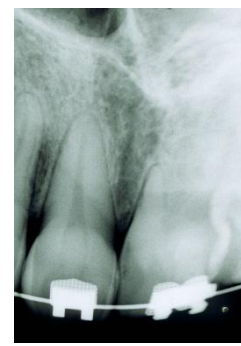

Figura 8

Figuras 5 e 6: radiografias orto-anguladas. Figura 7: radiografia méso-angulada. Figura 8: radiografia disto-angulada

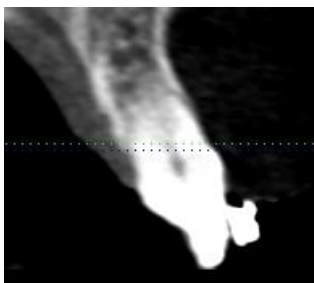


Figura 9

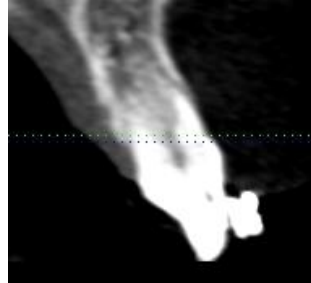


Figura 10

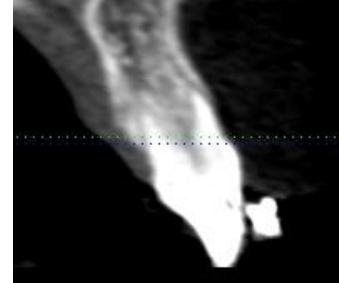


Figura 11

Figuras 9 a 11: cortes transversais.

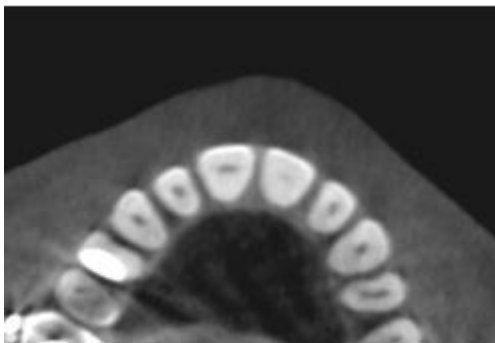


Figura 12: corte axial

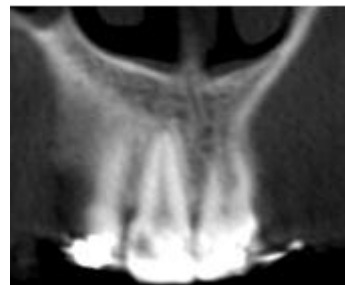

Figura 13: corte frontal



Figura 14: corte sagital

4. DISCUSSÃO

O caso relatado trata da avulsão dentária de um incisivo central superior, em um indivíduo do sexo masculino, com idade de 8 anos. Estes dados estão em conformidade com a casuística descrita na revisão de literatura, onde a avulsão dentária (terceira injúria mais freqüente), acomete mais o sexo masculino, com idade entre 8 a 10 anos, sendo mais comum em incisivos centrais superiores (55 a 59%).^{3; 6; 7; 8}

Após 18 anos do trauma verificou-se, por imagens radiográficas e tomográficas, desenvolvimento radicular incompleto, ápice aberto e normalidade dos tecidos periapicais, câmara pulpar obliterada e o conduto radicular preenchido por tecido semelhante ao tecido ósseo, com presença de linha radiolúcida, sugerindo nova fixação com reparo do ligamento periodontal.

A extensão dos danos, à longo prazo, no dente e nos tecidos de suporte dependem do tratamento do mesmo antes do reimplante, do tempo extra-alveolar, do meio de conservação do grau de desenvolvimento radicular e da saúde geral do paciente. De acordo com o protocolo para tratamento de dentes imaturos avulsionados, os procedimentos variam de acordo com o tempo extra-alveolar. Nos casos de ápice aberto ou desenvolvimento parcial radicular com tempo extra-alveolar menor que 60 minutos, o ideal após o reimplante é que o dente reinserido no alvéolo venha a sofrer regeneração pulpar e nova fixação com reparo do ligamento periodontal.^{7; 14}

A denominação do processo de cura após o reimplante do dente avulsionado é muito confusa na literatura. Termos como regeneração e revascularização são utilizados muitas vezes equivocadamente. O termo revascularização é usado de maneira abrangente para denominar desde o processo de regeneração do complexo dentino-pulpar, até os mais variados processos de reparo, com a formação de diferentes tipos de tecido em substituição ao tecido pulpar. Desta forma, no presente estudo, por ser mais específico, o termo “reparo” foi eleito como mais adequado.

Murray et al. (2007), acredita que desenvolvimento e instalação de tecidos em substituição ao tecido pulpar traumatizado, perdido ou doente deve ser denominado

como regeneração;⁵ outros autores como Trope (2010) e Kling et al. (1986) chamam esse processo de revascularização;^{3; 4} Andreasen e Andreasen e Spangberg, usam o termo “reparo”, conceituando-o como o processo pelo qual a quantidade de tecido dilacerado ou perdido é recuperada por novo tecido que não restaura estrutura e função originais.^{1; 2}

Dentes com ápices abertos não devem ser candidatos ao tratamento endodôntico. Eles necessitam de tratamentos mais complexos visando o fechamento apical e o completo desenvolvimento radicular.¹⁷

Para Trope (2010), as vantagens da revascularização pulpar repousam na possibilidade do favorecimento do desenvolvimento radicular e no reforço das paredes dentinárias pela deposição de tecido duro, deste modo reforçando a raiz contra fraturas. O dente jovem possui ápice aberto e curto, isso permite que o novo tecido cresça e preencha o espaço pulpar rapidamente. A polpa está necrosada, mas geralmente não degenerada e infectada, agindo como matriz na qual o novo tecido pode crescer.^{3; 23}

Inúmeros fatores foram relacionados ao sucesso do reparo pulpar, como: idade, sexo, tipo do dente reimplantado, contaminação na superfície radicular, tipo de procedimentos de limpeza, o meio de conservação, o tipo e a extensão da splintagem e o uso de antibióticos, porém, os mais mencionados foram o tempo decorrido da avulsão ao reimplante (tempo extra-alveolar) e o comprimento radicular (estágio de desenvolvimento radicular). Os autores concordam que a presença de ápice imaturo é condição *sine qua non* para a ocorrência de revascularização pulpar^{11; 15; 18; 19; 24; 25}, e que o menor tempo extra alveolar favorece o prognóstico, variando de 5 a 60 minutos.^{4; 11; 12; 13; 18; 19; 25} O risco de necrose pulpar após trauma é maior em dentes com desenvolvimento radicular completo em relação a dentes com formação radicular incompleta. A incidência de revascularização de polpas necróticas é maior em dentes com ápices abertos e raízes curtas devido à grande área de tecido reparador originado dos tecidos periapicais que podem se associar com o tecido pulpar isquêmico e à menor porção de tecido que requer regeneração.

Em relação ao meio de conservação ou se o dente foi mantido seco ou úmido, houve muita discrepância entre os autores.^{11; 19}

Segundo Andreasen et al. (2002), na avulsão, além do tempo extra-alveolar, o que mais influencia no prognóstico é o meio de conservação e o tempo extra-alveolar.^{12; 13} Dentes mantidos secos por menos de 15 minutos obtiveram mais reparo pulpar.²⁵

Para Love (1997), o acondicionamento em meio úmido (solução salina ou saliva) por menos de 5 minutos aumenta o potencial de revascularização.²⁰

Cvek et al. (1990) demonstraram que dentes imaturos avulsionados mantidos em solução de doxiciclina antes do reimplante, tiveram melhor potencial de revascularização.²⁶

A presença de bactérias e o uso de antibióticos foi citada por vários autores, mas houve discordância entre eles.

Para Krasner et al. (1995), além do tempo extra-alveolar e do estágio do desenvolvimento radicular (largura do forame), a presença de infecção e as condições de armazenamento também têm grande influência na capacidade de revascularização após o reimplante.¹¹

Para Cvek et al. (1990), a largura do forame e o estágio do desenvolvimento radicular não teve significância estatística na quantidade de tecido nem na completa revascularização. Não houve diferença estatística entre os dentes mantidos secos e os mantidos úmidos. Os dentes reimplantados imediatamente tiveram mais sucesso na revascularização completa do lúmen pulpar, nos quais a presença bacteriana foi significativamente menor. O nível do crescimento do tecido vital não teve relação com a largura do forame, tempo extra-alveolar e condições de armazenamento, mais possivelmente foi determinado pela quantidade de microorganismos presentes no lúmen pulpar. O tempo extra-alveolar e as condições de armazenamento *per si* não foram fatores críticos na ocorrência de revascularização, mas de outra forma, esses fatores podem ser decisivos para o tipo de tecido que substitui a polpa necrosada e também para o tipo de tecido duro formado no lúmen pulpar após a revascularização ter sido completada. A profilaxia e a terapia antibiótica não tiveram efeito na frequência de revascularização pulpar, nem na ocorrência de processo inflamatório.¹⁸

Somente Kling et al. (1986) obtiveram diferenças estatísticas de revascularização em relação à localização do dente avulsionado. Além do período extra-alveolar menor que 45 minutos, o fator que influenciou a revascularização foi a localização do dente que ocorreu com maior freqüência no arco superior.⁴

A chance de revascularização em dentes imaturos reimplantados é de aproximadamente 18%^{4; 7; 11; 15; 18; 21}; porém, Andreasen et al. (1995) obtiveram índice de 34%.³⁴

O caso relatado está de acordo com os dados da literatura, onde o sucesso do reparo após avulsão do incisivo central superior foi favorecido pela presença de ápice aberto (estágio 3 de Moorrees) e pelo reimplante no menor tempo possível.

Os autores concordam no que diz respeito à necessidade da presença de uma matriz, o coágulo, para a ocorrência do processo de revascularização.

Thibordeau e Trope (2007) afirmaram que, um canal livre de bactérias é pré-requisito para regeneração tecidual. Para que ocorra o preenchimento do espaço pulpar por um novo tecido é essencial a presença de uma matriz. Neste contexto, a formação de coágulo sanguíneo, com a presença de fatores de crescimento e de diferenciação celular vindos do tecido periapical podem agir como arcabouço para o crescimento do novo tecido.^{15; 24; 27; 29} O coágulo consiste em uma rede de fibrina, a qual serve de guia para a migração das células vindas da região periapical, atuando como arcabouço ativo. Esse tecido de granulação possui células indiferenciadas responsáveis pela formação de macrófagos, fibroblastos e células osteogênicas as quais são formadoras do novo tecido do espaço do canal.²⁴ Nygaard-Østby et al (1971) mostraram inúmeros casos em que tecido periodontal invaginou no espaço pulpar quando uma matriz de coágulo estava disponível.²⁸ A polpa infectada necrótica, pode servir de arcabouço para o crescimento de um novo tecido.^{24; 30}

Em relação ao tipo de tecido que preencheu o conduto pulpar no processo de reparo, muitos trabalhos demonstraram a substituição do tecido pulpar por tecido mineralizado.^{21; 31} A constituição desses tecidos apresentou-se cementóide ou osteóide, muitos, inclusive com formação de tecido conjuntivo semelhante ao ligamento periodontal, separando esses tecidos das paredes dentinárias.³² Essa formação foi possível devido ao preenchimento do espaço pulpar por coágulo

oriundo da região periapical, favorecido pelo desenvolvimento radicular incompleto (estágio 2 e 3 de Moorrees) e pela ausência de contaminação; e teve como consequência a suspensão da formação radicular. Essas condições corroboram com os dados do caso relatado.

Kling et al. (1986) avaliaram radiograficamente os tecidos formados nos dentes onde houve revascularização. Dois tipos de tecidos foram observados: alguns dentes apresentaram tecido duro depositado nas paredes dentinárias, gradativamente diminuindo o lúmen pulpar. Alguns exibiram também um desenvolvimento radicular contínuo e completo. Tais dentes foram reimplantados com até 45 minutos após a avulsão. Os outros dentes exibiram ausência de desenvolvimento radicular e o tecido duro formado no lúmen pulpar estava separado das paredes dentinárias, mas em continuidade com o osso periapical. Esses dentes foram reimplantados em tempos extra-alveolares e acondicionamentos variados. O tempo de reimplantação variou entre 15 e 130 minutos. Nestes dentes houve necrose pulpar completa, e o tecido necrótico foi substituído pelo crescimento de tecido conjuntivo periapical contendo células progenitoras ósseas.⁴

Segundo Wang et al. (2010), se a polpa e a papila apical foram ambas destruídas, somente tecidos periodontais, incluindo osso, ligamento periodontal e cimento podem crescer no espaço do canal. Esse estudo foi focado na interpretação histológica dos tecidos que cresceram no espaço do canal após a descontaminação. Os resultados mostraram que 43,9% dos dentes apresentaram presença de tecido duro. Dentes onde houve formação de coágulo tenderam a formar mais tecido duro no interior do canal. Tecido osteóide com formação trabecular foi observado preenchendo os canais em muitos casos. Este foi chamado Tecido osteóide intracanal (OI). Osso intracanal disperso no espaço do canal com osteoblastos-*like* alinhados foi mais frequentemente encontrado do que trabeculado ósseo. Em alguns casos o osso intracanal foi muito semelhante ao tecido ósseo alveolar periapical no que diz respeito à densidade celular. O osso pode se formar diretamente nas paredes do canal podendo resultar em anquilose interna; ou ser separado das paredes do canal pela formação de ligamento periodontal.³²

A presença de “osso pulpar” foi diagnosticada por Andreasen et al., 1995, quando osso alveolar invadia o canal radicular. Esta condição foi distinguida

radiograficamente de obliteração do canal pulpar devido à presença de lâmina dura e espaço de ligamento periodontal interiormente no canal radicular, o qual apresenta-se contínuo ao espaço do ligamento periodontal da superfície externa radicular.³⁴ Nesse trabalho, dos 28 dentes reimplantados nos estágios 2 e 3 de desenvolvimento de Moorrees, 13 apresentaram reparo pulpar, dos quais, 9 tiveram formação óssea no interior do canal radicular.

O crescimento de osso e a formação de tecido periodontal no espaço pulpar é seguido de parcial suspensão da formação radicular, fato que pode ser justificado pelo dano parcial ou total à bainha epitelial de Hertwig.^{35; 36; 37}

A bainha de Hertwig além de responsável pelo desenvolvimento radicular, previne a invasão das células derivadas do ligamento periodontal para o interior do canal, e, a sua total ou parcial perda pode permitir a invasão dessas células de forma similar ao tecido periodontal marginal de reparo.^{9; 36}

Nishioka et al. (1998), avaliou histologicamente dentes imaturos reimplantados de ratos convencionais e *germ-free*. Houve grande incidência de formação de tecido osteóide no conduto pulpar nos ratos *germ-free*, onde, à partir de 2 semanas após o reimplante, os ratos uniformemente apresentaram formação deste tecido no conduto pulpar. Após 8 semanas do reimplante, a calcificação da polpa estava bem avançada, resultando na quase total substituição do tecido mole por tecido osteóide. Esses resultados podem ser atribuídos à extensa injúria à zona apical com dano seqüente à bainha epitelial de Hertwig, e sugerem que, na ausência dos estímulos da infecção, a membrana periodontal e as células do osso trabecular podem mostrar seu potencial inerente de migrar para o lúmen pulpar em resposta a injúria epitelial. Os achados podem dar suporte ao conceito de que a ausência de infecção durante o processo de reparo é pré-requisito para a ocorrência de tipos variados de crescimento celular e subseqüentes chances de regeneração, incluindo aquelas caracterizadas pela formação de tecido osteóide e ligamento periodontal interno.³⁷

Segundo Friedlander et al. (2009), células do ligamento periodontal e osso alveolar podem sofrer estímulo à distância e migrar para o ápice imaturo. Células indiferenciadas têm sido identificadas em grande número no ligamento periodontal do dente doente. Essas células podem proliferar e se diferenciar em várias linhagens

de células. A habilidade dessas células em produzir *in vivo* tecidos pulpo-peridontais, depende de fatores de crescimento e da presença de uma matriz. Osso, cemento e ligamento periodontal podem ser formados em quantidades variadas em resposta a fatores de crescimento e citocinas³⁵, como o fator de crescimento fibroblástico 2 (FGF2), que é um potente fator angiogênico que parece aumentar expressamente em condições de hipoxia e durante cicatrização.³⁸ Acredita-se que a perda dos receptores de EGF nos fibroblastos do ligamento periodontal está relacionada à sua diferenciação em células formadoras de tecido mineralizado, como cementoblastos e osteoblastos. Os receptores de EGF nos fibroblastos do ligamento periodontal desempenham papel importante, agindo como regulador da sua diferenciação em células formadoras de tecido mineralizado.³⁹

5. CONCLUSÃO

O sucesso clínico de dentes avulsionados reimplantados é baixo. Essa baixa taxa de sucesso deve-se à gravidade dos danos às estruturas dentárias e de suporte, e aos erros no planejamento dos tratamentos instituídos na maioria dos casos.

A nova filosofia para tratamento de dentes avulsionados recomenda uma avaliação cuidadosa do *status* das estruturas dentárias - baseada na viabilidade fisiológica das fibras e células do ligamento periodontal radicular, no estágio de desenvolvimento radicular, e no tempo do período extra-alveolar - antes do planejamento do tratamento a ser instituído para cada caso em particular.

O reimplante do dente avulsionado é recomendado, seguindo determinados protocolos, porém o risco de complicações é alto. Dentes imaturos não devem ter como primeira opção o tratamento endodôntico, e sim tratamentos conservadores que promovam o fechamento apical e o completo desenvolvimento radicular.

O ideal após o reimplante de um dente avulsionado, é que o mesmo sofra regeneração, restaurando suas funções originais; ou reparo, com a formação de um tecido em substituição à polpa dental. Isso é fundamental principalmente em dentes imaturos.

O processo de reparo ocorre através da substituição do tecido pulpar infartado ou necrótico pela proliferação de vasos sanguíneos e células, formando um tecido de granulação que, aos poucos, formará um tecido mineralizado no espaço pulpar. Esse processo mantém o dente fisiológica, estética e funcionalmente viável por tempo indeterminado, sem a necessidade de intervenções endodônticas.

Sem dúvida, esperar que o reparo pulpar ocorra envolve um risco potencial de falha. Esse risco justifica a necessidade de uma seleção cuidadosa dos casos e de uma preservação meticulosa.

Uma das questões mais importantes na Endodontia atual é a integração dos avanços da biomedicina com as chances de preservação das estruturas dentárias

durante o tratamento. Essa nova modalidade de tratamento torna a regeneração e o reparo pulpar uma possibilidade clínica cada vez mais real.

Novos conceitos, priorizando tratamentos conservadores que possibilitem ao próprio organismo resolver danos dos mais variados graus e tipos aos tecidos dentais, mantendo o órgão dental viável e funcional, devem ser encarados, cada vez mais, não como um futuro próximo, mas uma realidade a ser estudada e aprimorada na prática, através do desenvolvimento de novos protocolos para o tratamento endodôntico.

REFERÊNCIAS

- 1 ANDREASEN, J.; ANDREASEN, F. **Texto e atlas colorido de traumatismo dental**. Artmed, 2001. ISBN 8573077557.
- 2 SPÅNGBERG, L. The Emperor's new cloth. **Oral Surgery, Oral Medicine, Oral Pathology, Oral Radiology, and Endodontology**, v. 108, n. 5, p. 643-644, 2009. ISSN 1079-2104.
- 3 TROPE, M. Treatment of the immature tooth with a non-vital pulp and apical periodontitis. **Dent Clin North Am**, v. 54, n. 2, p. 313-24, Apr 2010. ISSN 1558-0512 (Electronic) 0011-8532 (Linking). Disponível em: < http://www.ncbi.nlm.nih.gov/entrez/query.fcgi?cmd=Retrieve&db=PubMed&dopt=Citation&list_uids=20433980 >.
- 4 KLING, M.; CVEK, M.; MEJARE, I. Rate and predictability of pulp revascularization in therapeutically reimplanted permanent incisors. **Endod Dent Traumatol**, v. 2, n. 3, p. 83-9, Jun 1986. ISSN 0109-2502 (Print) 0109-2502 (Linking). Disponível em: < http://www.ncbi.nlm.nih.gov/entrez/query.fcgi?cmd=Retrieve&db=PubMed&dopt=Citation&list_uids=3460802 >.
- 5 MURRAY, P. E.; GARCIA-GODOY, F.; HARGREAVES, K. M. Regenerative endodontics: a review of current status and a call for action. **J Endod**, v. 33, n. 4, p. 377-90, Apr 2007. ISSN 0099-2399 (Print) 0099-2399 (Linking). Disponível em: < http://www.ncbi.nlm.nih.gov/entrez/query.fcgi?cmd=Retrieve&db=PubMed&dopt=Citation&list_uids=17368324 >.
- 6 ANDREASEN, J. O. Etiology and pathogenesis of traumatic dental injuries. A clinical study of 1,298 cases. **Scand J Dent Res**, v. 78, n. 4, p. 329-42, 1970. ISSN 0029-845X (Print) 0029-845X (Linking). Disponível em: < http://www.ncbi.nlm.nih.gov/entrez/query.fcgi?cmd=Retrieve&db=PubMed&dopt=Citation&list_uids=4394635 >.
- 7 DAVIDOVICH, E.; MOSKOVITZ, M.; MOSHONOV, J. Replantation of an immature permanent central incisor following pre-eruptive traumatic avulsion. **Dent Traumatol**, v. 24, n. 5, p. e47-52, Oct 2008. ISSN 1600-9657 (Electronic) 1600-4469 (Linking). Disponível em: < http://www.ncbi.nlm.nih.gov/entrez/query.fcgi?cmd=Retrieve&db=PubMed&dopt=Citation&list_uids=18821947 >.
- 8 RITTER, A. L. et al. Pulp revascularization of replanted immature dog teeth after treatment with minocycline and doxycycline assessed by laser Doppler flowmetry, radiography, and histology. **Dent Traumatol**, v. 20, n. 2, p. 75-84, Apr 2004. ISSN 1600-4469 (Print) 1600-4469 (Linking). Disponível em: < http://www.ncbi.nlm.nih.gov/entrez/query.fcgi?cmd=Retrieve&db=PubMed&dopt=Citation&list_uids=15025689 >.

- ⁹ AL-NAZHAN, S. et al. Evaluation of the effect of delayed management of traumatized permanent teeth. **J Endod**, v. 21, n. 7, p. 391-3, Jul 1995. ISSN 0099-2399 (Print) 0099-2399 (Linking). Disponível em: <
http://www.ncbi.nlm.nih.gov/entrez/query.fcgi?cmd=Retrieve&db=PubMed&dopt=Citation&list_uids=7499982>.
- ¹⁰ ANDREASEN, J. O.; BORUM, M. K.; ANDREASEN, F. M. Replantation of 400 avulsed permanent incisors. 3. Factors related to root growth. **Endod Dent Traumatol**, v. 11, n. 2, p. 69-75, Apr 1995. ISSN 0109-2502 (Print) 0109-2502 (Linking). Disponível em: <
http://www.ncbi.nlm.nih.gov/entrez/query.fcgi?cmd=Retrieve&db=PubMed&dopt=Citation&list_uids=7641621>.
- ¹¹ KRASNER, P.; RANKOW, H. J. New philosophy for the treatment of avulsed teeth. **Oral Surg Oral Med Oral Pathol Oral Radiol Endod**, v. 79, n. 5, p. 616-23, May 1995. ISSN 1079-2104 (Print) 1079-2104 (Linking). Disponível em: <
http://www.ncbi.nlm.nih.gov/entrez/query.fcgi?cmd=Retrieve&db=PubMed&dopt=Citation&list_uids=7600227>.
- ¹² ANDREASEN, J. O. et al. Effect of treatment delay upon pulp and periodontal healing of traumatic dental injuries -- a review article. **Dent Traumatol**, v. 18, n. 3, p. 116-28, Jun 2002. ISSN 1600-4469 (Print) 1600-4469 (Linking). Disponível em: <
http://www.ncbi.nlm.nih.gov/entrez/query.fcgi?cmd=Retrieve&db=PubMed&dopt=Citation&list_uids=12110104>.
- ¹³ KINIRONS, M. J.; BOYD, D. H.; GREGG, T. A. Inflammatory and replacement resorption in reimplanted permanent incisor teeth: a study of the characteristics of 84 teeth. **Endod Dent Traumatol**, v. 15, n. 6, p. 269-72, Dec 1999. ISSN 0109-2502 (Print) 0109-2502 (Linking). Disponível em: <
http://www.ncbi.nlm.nih.gov/entrez/query.fcgi?cmd=Retrieve&db=PubMed&dopt=Citation&list_uids=10825838>.
- ¹⁴ IWAYA, S. I.; IKAWA, M.; KUBOTA, M. Revascularization of an immature permanent tooth with apical periodontitis and sinus tract. **Dent Traumatol**, v. 17, n. 4, p. 185-7, Aug 2001. ISSN 1600-4469 (Print) 1600-4469 (Linking). Disponível em: <
http://www.ncbi.nlm.nih.gov/entrez/query.fcgi?cmd=Retrieve&db=PubMed&dopt=Citation&list_uids=11585146>.
- ¹⁵ COTTI, E.; MEREU, M.; LUSSO, D. Regenerative treatment of an immature, traumatized tooth with apical periodontitis: report of a case. **J Endod**, v. 34, n. 5, p. 611-6, May 2008. ISSN 1878-3554 (Electronic) 0099-2399 (Linking). Disponível em: <
http://www.ncbi.nlm.nih.gov/entrez/query.fcgi?cmd=Retrieve&db=PubMed&dopt=Citation&list_uids=18436046>.
- ¹⁶ SEALE, N. S.; GLICKMAN, G. N. Contemporary perspectives on vital pulp therapy: views from the endodontists and pediatric dentists. **Pediatr Dent**, v. 30, n. 3, p. 261-7, May-Jun 2008. ISSN 0164-1263 (Print)

- 0164-1263 (Linking). Disponível em: <
http://www.ncbi.nlm.nih.gov/entrez/query.fcgi?cmd=Retrieve&db=PubMed&dopt=Citation&list_uids=18615993>.
- 17 JOHNSON, D. S.; BURICH, R. L. Revascularization of reimplanted teeth in dogs. **J Dent Res**, v. 58, n. 2, p. 671, Feb 1979. ISSN 0022-0345 (Print)
 0022-0345 (Linking). Disponível em: <
http://www.ncbi.nlm.nih.gov/entrez/query.fcgi?cmd=Retrieve&db=PubMed&dopt=Citation&list_uids=283100>.
- 18 CVEK, M. et al. Pulp revascularization in reimplanted immature monkey incisors--predictability and the effect of antibiotic systemic prophylaxis. **Endod Dent Traumatol**, v. 6, n. 4, p. 157-69, Aug 1990. ISSN 0109-2502 (Print)
 0109-2502 (Linking). Disponível em: <
http://www.ncbi.nlm.nih.gov/entrez/query.fcgi?cmd=Retrieve&db=PubMed&dopt=Citation&list_uids=1723381>.
- 19 SKOGLUND, A. Pulpal changes in replanted and autotransplanted apicoectomized mature teeth of dogs. **Int J Oral Surg**, v. 10, n. 2, p. 111-21, Apr 1981. ISSN 0300-9785 (Print)
 0300-9785 (Linking). Disponível em: <
http://www.ncbi.nlm.nih.gov/entrez/query.fcgi?cmd=Retrieve&db=PubMed&dopt=Citation&list_uids=6797959>.
- 20 LOVE, R. M. Effects of dental trauma on the pulp. **Pract Periodontics Aesthet Dent**, v. 9, n. 4, p. 427-36; quiz 438, May 1997. Disponível em: <
http://www.ncbi.nlm.nih.gov/entrez/query.fcgi?cmd=Retrieve&db=PubMed&dopt=Citation&list_uids=9550069>.
- 21 STROBL, H. et al. Assessing revascularization of avulsed permanent maxillary incisors by laser Doppler flowmetry. **J Am Dent Assoc**, v. 134, n. 12, p. 1597-603, Dec 2003. ISSN 0002-8177 (Print)
 0002-8177 (Linking). Disponível em: <
http://www.ncbi.nlm.nih.gov/entrez/query.fcgi?cmd=Retrieve&db=PubMed&dopt=Citation&list_uids=14719756>.
- 22 SHIN, S. Y.; ALBERT, J. S.; MORTMAN, R. E. One step pulp revascularization treatment of an immature permanent tooth with chronic apical abscess: a case report. **Int Endod J**, v. 42, n. 12, p. 1118-26, Dec 2009. ISSN 1365-2591 (Electronic)
 0143-2885 (Linking). Disponível em: <
http://www.ncbi.nlm.nih.gov/entrez/query.fcgi?cmd=Retrieve&db=PubMed&dopt=Citation&list_uids=19912384>.
- 23 BANCHS, F.; TROPE, M. Revascularization of immature permanent teeth with apical periodontitis: new treatment protocol? **J Endod**, v. 30, n. 4, p. 196-200, Apr 2004. ISSN 0099-2399 (Print)
 0099-2399 (Linking). Disponível em: <
http://www.ncbi.nlm.nih.gov/entrez/query.fcgi?cmd=Retrieve&db=PubMed&dopt=Citation&list_uids=15085044>.
- 24 THIBODEAU, B. Case report: pulp revascularization of a necrotic, infected, immature, permanent tooth. **Pediatr Dent**, v. 31, n. 2, p. 145-8, Mar-Apr 2009. ISSN 0164-1263 (Print)

- 0164-1263 (Linking). Disponível em: <
http://www.ncbi.nlm.nih.gov/entrez/query.fcgi?cmd=Retrieve&db=PubMed&dopt=Citation&list_uids=19455934>.
- ²⁵ ANDREASEN, J. O. et al. Replantation of 400 avulsed permanent incisors. 2. Factors related to pulpal healing. **Endod Dent Traumatol**, v. 11, n. 2, p. 59-68, Apr 1995. ISSN 0109-2502 (Print)
- 0109-2502 (Linking). Disponível em: <
http://www.ncbi.nlm.nih.gov/entrez/query.fcgi?cmd=Retrieve&db=PubMed&dopt=Citation&list_uids=7641620>.
- ²⁶ CVEK, M. et al. Effect of topical application of doxycycline on pulp revascularization and periodontal healing in reimplanted monkey incisors. **Endod Dent Traumatol**, v. 6, n. 4, p. 170-6, Aug 1990. ISSN 0109-2502 (Print)
- 0109-2502 (Linking). Disponível em: <
http://www.ncbi.nlm.nih.gov/entrez/query.fcgi?cmd=Retrieve&db=PubMed&dopt=Citation&list_uids=1723382>.
- ²⁷ THIBODEAU, B.; TROPE, M. Pulp revascularization of a necrotic infected immature permanent tooth: case report and review of the literature. **Pediatr Dent**, v. 29, n. 1, p. 47-50, Jan-Feb 2007. ISSN 0164-1263 (Print)
- 0164-1263 (Linking). Disponível em: <
http://www.ncbi.nlm.nih.gov/entrez/query.fcgi?cmd=Retrieve&db=PubMed&dopt=Citation&list_uids=18041512>.
- ²⁸ NYGAARD-OSTBY, B.; HJORTDAL, O. Tissue formation in the root canal following pulp removal. **Scand J Dent Res**, v. 79, n. 5, p. 333-49, 1971. ISSN 0029-845X (Print)
- 0029-845X (Linking). Disponível em: <
http://www.ncbi.nlm.nih.gov/entrez/query.fcgi?cmd=Retrieve&db=PubMed&dopt=Citation&list_uids=5315973>.
- ²⁹ DING, R. Y. et al. Pulp revascularization of immature teeth with apical periodontitis: a clinical study. **J Endod**, v. 35, n. 5, p. 745-9, May 2009. ISSN 1878-3554 (Electronic)
- 0099-2399 (Linking). Disponível em: <
http://www.ncbi.nlm.nih.gov/entrez/query.fcgi?cmd=Retrieve&db=PubMed&dopt=Citation&list_uids=19410097>.
- ³⁰ TROPE, M. Regenerative potential of dental pulp. **J Endod**, v. 34, n. 7 Suppl, p. S13-7, Jul 2008. ISSN 1878-3554 (Electronic)
- 0099-2399 (Linking). Disponível em: <
http://www.ncbi.nlm.nih.gov/entrez/query.fcgi?cmd=Retrieve&db=PubMed&dopt=Citation&list_uids=18565365>.
- ³¹ TZIAFAS, D.; KODONAS, K. Differentiation potential of dental papilla, dental pulp, and apical papilla progenitor cells. **J Endod**, v. 36, n. 5, p. 781-9, May 2010. ISSN 1878-3554 (Electronic)
- 0099-2399 (Linking). Disponível em: <
http://www.ncbi.nlm.nih.gov/entrez/query.fcgi?cmd=Retrieve&db=PubMed&dopt=Citation&list_uids=20416419>.
- ³² WANG, X. et al. Histologic characterization of regenerated tissues in canal space after the revitalization/revascularization procedure of immature dog teeth with apical periodontitis. **J Endod**, v. 36, n. 1, p. 56-63, Jan 2010. ISSN 1878-3554 (Electronic)

- 0099-2399 (Linking). Disponível em: <
http://www.ncbi.nlm.nih.gov/entrez/query.fcgi?cmd=Retrieve&db=PubMed&dopt=Citation&list_uids=20003936>.
- ³³ MOORREES, C. F.; FANNING, E. A.; HUNT, E. E., JR. Age Variation of Formation Stages for Ten Permanent Teeth. **J Dent Res**, v. 42, p. 1490-502, Nov-Dec 1963. ISSN 0022-0345 (Print)
 0022-0345 (Linking). Disponível em: <
http://www.ncbi.nlm.nih.gov/entrez/query.fcgi?cmd=Retrieve&db=PubMed&dopt=Citation&list_uids=14081973>.
- ³⁴ ANDREASEN, J. O. et al. Replantation of 400 avulsed permanent incisors. 1. Diagnosis of healing complications. **Endod Dent Traumatol**, v. 11, n. 2, p. 51-8, Apr 1995. ISSN 0109-2502 (Print)
 0109-2502 (Linking). Disponível em: <
http://www.ncbi.nlm.nih.gov/entrez/query.fcgi?cmd=Retrieve&db=PubMed&dopt=Citation&list_uids=7641619>.
- ³⁵ FRIEDLANDER, L. T.; CULLINAN, M. P.; LOVE, R. M. Dental stem cells and their potential role in apexogenesis and apexification. **Int Endod J**, v. 42, n. 11, p. 955-62, Nov 2009. ISSN 1365-2591 (Electronic)
 0143-2885 (Linking). Disponível em: <
http://www.ncbi.nlm.nih.gov/entrez/query.fcgi?cmd=Retrieve&db=PubMed&dopt=Citation&list_uids=19825033>.
- ³⁶ HUANG, G. T. A paradigm shift in endodontic management of immature teeth: conservation of stem cells for regeneration. **J Dent**, v. 36, n. 6, p. 379-86, Jun 2008. ISSN 0300-5712 (Print)
 0300-5712 (Linking). Disponível em: <
http://www.ncbi.nlm.nih.gov/entrez/query.fcgi?cmd=Retrieve&db=PubMed&dopt=Citation&list_uids=18420332>.
- ³⁷ NISHIOKA, M. et al. Tooth replantation in germ-free and conventional rats. **Endod Dent Traumatol**, v. 14, n. 4, p. 163-73, Aug 1998. ISSN 0109-2502 (Print)
 0109-2502 (Linking). Disponível em: <
http://www.ncbi.nlm.nih.gov/entrez/query.fcgi?cmd=Retrieve&db=PubMed&dopt=Citation&list_uids=9796480>.
- ³⁸ MULLANE, E. M. et al. Effects of VEGF and FGF2 on the revascularization of severed human dental pulps. **J Dent Res**, v. 87, n. 12, p. 1144-8, Dec 2008. ISSN 1544-0591 (Electronic)
 0022-0345 (Linking). Disponível em: <
http://www.ncbi.nlm.nih.gov/entrez/query.fcgi?cmd=Retrieve&db=PubMed&dopt=Citation&list_uids=19029083>.
- ³⁹ CHO, M. I. Periodontal ligament and cementum. **Adv Dent Res**, v. 9, n. 3 Suppl, p. 17, Nov 1995. ISSN 0895-9374 (Print)
 0895-9374 (Linking). Disponível em: <
http://www.ncbi.nlm.nih.gov/entrez/query.fcgi?cmd=Retrieve&db=PubMed&dopt=Citation&list_uids=8934945>.