

LINEI AUGUSTA BROLINI DELL'É URBAN

**BIÓPSIA PERCUTÂNEA A VÁCUO (MAMOTOMIA) GUIADA POR
ULTRA-SONOGRAFIA: EXPERIÊNCIA DE 404 CASOS**

Dissertação apresentada como requisito parcial à obtenção do grau de Mestre. Curso de Pós-Graduação em Clínica Cirúrgica, Setor de Ciências da Saúde, Universidade Federal do Paraná.

Orientador: Prof. Dr. Luiz Fernando Bleggi-Torres

Co-orientador: Prof. Dr. Enrico Cassano

Coordenador: Prof. Dr. Jorge Eduardo Fouto Matias

CURITIBA

2005

Ao meu marido Cícero,
aos meus pais Francisco e Linei,
que me ensinaram a amar a poesia das
coisas simples e a beleza da vida moral.
A Deus, o grande poeta do universo.

“Eu vi muitas mulheres cheias de cicatrizes nas mamas. As cicatrizes não eram por terem sido submetidas ao tratamento. Foram causadas por médicos tentando descobrir se a mulher precisava ser tratada.”

Joshua Gross
Centro Médico Beth Israel, Nova York

AGRADECIMENTOS

Ao **PROF. DR. LUIZ FERNANDO BLEGGI-TORRES**,

por sua amizade e dedicação, durante toda a minha formação acadêmica e profissional, além de orientar esta dissertação.

Aos **PROFS. DRS. ENRICO CASSANO e MASSIMO BELLOMI**,

pelos ensinamentos em radiologia mamária e pela possibilidade de realizar esta complementação universitária no *Istituto Europeo di Oncologia*, em Milão.

À **DRA. BRUNELLA DI NUBILA**,

pela colaboração durante este estudo e principalmente pelo convívio e amizade durante meu estágio no *Istituto Europeo di Oncologia*, em Milão.

Ao **DR. ÊNIO ROGACHESKI**,

pelo exemplo profissional e pela revisão final deste trabalho.

Aos **DRS. SÉRGIO MAZER, ARNOLFO DE CARVALHO NETO, DANTE LUIZ ESCUISSATO, ARILDO CORREIA TEIXEIRA E MARCUS ADRIANO TRIPPIA**,

pela minha formação profissional e de tantos outros radiologistas, além do apoio e suporte necessários ao êxito deste projeto.

Aos **DRS. RUBENS SILVEIRA DE LIMA, EDUARDO SCHÜNEMANN JÚNIOR e FERNANDO ARCE**,

pelo convívio e amizade que nos unem em prol dos pacientes e que se misturam ao próprio sentido da nossa vida.

Às **PACIENTES**,

que souberam ser solidárias com o próximo e com a ciência em um momento tão difícil na sua vida.

SUMÁRIO

LISTA DE FIGURAS	viii
LISTA DE GRÁFICOS	ix
LISTA DE TABELAS	x
LISTA DE ABREVIATURAS, SIGLAS E SÍMBOLOS	xii
RESUMO	xiii
ABSTRACT	xiv
1 INTRODUÇÃO	1
2 OBJETIVOS	5
3 REVISÃO DA LITERATURA	7
3.1 HISTÓRICO DO CÂNCER DE MAMA.....	8
3.2 EPIDEMIOLOGIA DO CÂNCER DE MAMA.....	12
3.3 RASTREAMENTO DO CÂNCER DE MAMA.....	13
3.4 DIAGNÓSTICO DO CÂNCER DE MAMA.....	14
3.4.1 Lesões Palpáveis.....	14
3.4.2 Lesões Não-Palpáveis.....	15
3.5 BIÓPSIA DAS LESÕES MAMÁRIAS.....	16
3.5.1 Biópsia Cirúrgica.....	16
3.5.2 Biópsia Percutânea.....	17
3.5.2.1 Punção Aspirativa por Agulha Fina.....	18
3.5.2.1.1 Adequação do Material.....	18
3.5.2.1.2 Acurácia.....	19
3.5.2.1.3 Risco de Falso-negativo e Falso-positivo.....	19
3.5.2.1.4 Complicações.....	20
3.5.2.2 <i>Core-Biopsy</i>	21
3.5.2.2.1 Acurácia.....	21
3.5.2.2.2 Falso-negativo.....	23
3.5.2.2.3 Risco de Subestimação.....	24
3.5.2.2.4 Complicações.....	25

3.5.2.3 Mamotomia.....	26
3.5.2.3.1 Acurácia.....	27
3.5.2.3.2 Falso-negativo.....	28
3.5.2.3.3 Risco de Subestimação.	30
3.5.2.3.4 Complicações.....	31
4 PACIENTES E MÉTODO.....	33
4.1 CRITÉRIOS DE SELEÇÃO	34
4.1.1 Critérios de Inclusão.....	34
4.1.2 Critérios de Exclusão.....	35
4.2 ASPECTOS ÉTICOS.....	35
4.3 MÉTODO.....	35
4.3.1 Avaliação Prévia ao Procedimento.....	35
4.3.2 Técnica do Procedimento de Mamotomia.....	37
4.3.3 Avaliação das Complicações.....	42
4.3.4 Análise Anatomopatológica.....	42
4.3.5 Seguimento das Pacientes.....	43
4.3.6 Análise dos Dados.....	43
4.3.7 Análise Estatística.....	45
5 RESULTADOS.....	46
6 DISCUSSÃO.....	62
6.1 AMBIENTE DO ESTUDO.....	63
6.2 VALIDADE INTERNA DA PESQUISA.....	64
6.3 ACURÁCIA DA MAMOTOMIA GUIADA PELA ULTRA-SONOGRAFIA.....	66
6.4 FALSO-NEGATIVO E REBIÓPSIA DA MAMOTOMIA GUIADA PELA ULTRA-SONOGRAFIA.....	66
6.5 RISCO DE SUBESTIMAÇÃO DA MAMOTOMIA GUIADA PELA ULTRA- SONOGRAFIA.....	68
6.6 INDICAÇÕES DA MAMOTOMIA GUIADA PELA ULTRA-SONOGRAFIA...	69
6.7 COMPLICAÇÕES DA MAMOTOMIA GUIADA PELA ULTRA- SONOGRAFIA.....	72

6.8 COMPARAÇÃO COM OUTROS MÉTODOS DE BIÓPSIA GUIADOS PELA ULTRA-SONOGRAFIA.....	73
6.8.1 Comparação com a Punção Aspirativa por Agulha Fina.....	73
6.8.2 Comparação com a <i>Core-Biopsy</i>	74
6.9 APLICABILIDADE DA TÉCNICA DE MAMOTOMIA NO BRASIL.....	77
7 CONCLUSÃO	78
REFERÊNCIAS	80
ANEXOS	95

LISTA DE FIGURAS

- FIGURA 1 - DETALHE DA SONDA E DO APARELHO DE MAMOTOMIA 37
- FIGURA 2 - PACIENTE EM DECÚBITO DORSAL NO MOMENTO DA INSERÇÃO DA SONDA DE MAMOTOMIA GUIADA PELA ULTRA-SONOGRAFIA À “MÃO LIVRE” 38
- FIGURA 3 - ESQUEMA DO FUNCIONAMENTO DA SONDA. A SONDA ERA POSICIONADA JUNTO À BORDA POSTERIOR DA LESÃO E A CHANFRADURA DA AGULHA ABERTA (A). O SISTEMA A VÁCUO ERA ATIVADO, SUCCIONANDO O TECIDO PARA A ABERTURA (B). A LÂMINA ERA ACIONADA, CORTANDO O FRAGMENTO DE TECIDO (C). A AMOSTRA ERA TRANSPORTADA ATÉ A CÂMARA COLETORA PELO VÁCUO (D), PODENDO-SE REINICIAR O PROCEDIMENTO (E)..... 39
- FIGURA 4 - LESÃO HIPOECÓICA (*), MEDINDO 7MM, LOCALIZADA NA MAMA ESQUERDA. A AGULHA (SETA) FOI POSICIONADA JUNTO À BORDA POSTERIOR DA LESÃO, SENDO DEMONSTRADA NOS PLANOS LONGITUDINAL (A) E TRANSVERSAL (B). AO FINAL DO PROCEDIMENTO, PODE-SE OBSERVAR A REMOÇÃO COMPLETA DA LESÃO (C)..... 40

LISTA DE GRÁFICOS

GRÁFICO 1 - FAIXA ETÁRIA DAS PACIENTES SUBMETIDAS À MAMOTOMIA.....	47
GRÁFICO 2 - DIMENSÕES DAS LESÕES SUBMETIDAS À MAMOTOMIA.....	48
GRÁFICO 3 - CLASSIFICAÇÃO ULTRA-SONOGRÁFICA DAS LESÕES SUBMETIDAS À MAMOTOMIA.....	49
GRÁFICO 4 - RESULTADO ANATOMOPATOLÓGICO DAS BIÓPSIAS DE MAMOTOMIA.....	50

LISTA DE TABELAS

TABELA 1 - DIAGNÓSTICO HISTOPATOLÓGICO DAS 404 LESÕES SUBMETIDAS À MAMOTOMIA.....	51
TABELA 2 - GRUPO DE PACIENTES COM DOENÇA MALIGNA, QUE APRESENTARAM DISCORDÂNCIA ENTRE O DIAGNÓSTICO HISTOLÓGICO DA MAMOTOMIA E O DA CIRURGIA	53
TABELA 3 - FREQUÊNCIA DAS LESÕES MALIGNAS DE ACORDO COM A CLASSIFICAÇÃO ULTRA-SONOGRÁFICA.....	54
TABELA 4 - GRUPO DE PACIENTES COM DOENÇA BENIGNA, QUE APRESENTARAM DISCORDÂNCIA ENTRE O DIAGNÓSTICO HISTOLÓGICO DA MAMOTOMIA E O DA CIRURGIA.....	56
TABELA 5 - COMPARAÇÃO ENTRE OS RESULTADOS DA MAMOTOMIA, CIRURGIA E SEGUIMENTO POR IMAGEM DAS PACIENTES CONFORME AS CATEGORIAS DA ULTRA-SONOGRAFIA.....	58
TABELA 6 - COMPARAÇÃO ENTRE OS RESULTADOS DA MAMOTOMIA, CIRURGIA E SEGUIMENTO POR IMAGEM DAS PACIENTES CONFORME O RESULTADO CITOPATOLÓGICO DAS LESÕES.....	59
TABELA 7 - RESULTADO FINAL DA BIÓPSIA DE MAMOTOMIA GUIADA PELA ULTRA-SONOGRAFIA.....	60

TABELA 8 - COMPARAÇÃO DOS RESULTADOS ENTRE AS DIVERSAS SÉRIES DA LITERATURA DE MAMOTOMIA GUIADA PELA ULTRA-SONOGRAFIA.....	61
--	----

LISTA DE ABREVIATURAS E SIGLAS

ACR	- <i>American College of Radiology</i>
BI-RADS	- <i>Breast Imaging Report and Data System</i>
CB	- <i>core-biopsy</i>
CBR	- Colégio Brasileiro de Radiologia
CDIS	- carcinoma ductal <i>in situ</i>
CLIS	- carcinoma lobular <i>in situ</i>
HDA	- hiperplasia ductal atípica
HLA	- hiperplasia lobular atípica
INCA	- Instituto Nacional de Câncer
LIN 1	- neoplasia lobular intra-epitelial grau 1
LIN 2	- neoplasia lobular intra-epitelial grau 2
OMS	- Organização Mundial da Saúde
PAAF	- punção aspirativa com agulha fina
US	- ultra-sonografia
RM	- ressonância magnética

RESUMO

O objetivo deste estudo foi determinar as indicações, acurácia e complicações da mamotomia guiada pela ultra-sonografia para lesões não-palpáveis de mama. Este foi um estudo descritivo prospectivo, no qual todos os procedimentos consecutivos de mamotomia guiados pela ultra-sonografia, realizados entre janeiro de 1999 e abril de 2003, foram comparados com a biópsia excisional ou com o acompanhamento a longo prazo com imagem. Trezentas e noventa e sete pacientes com 404 lesões de mama foram submetidas à mamotomia. A idade média das pacientes foi de 47,8 anos e a dimensão média da lesão foi de 12,4 mm. Dessas, 78,9% foram benignas, 18,8% malignas, 1,7% neoplasia lobular intra-epitelial e 0,4% hiperplasia ductal atípica. Noventa e uma pacientes foram submetidas à cirurgia e 294, ao acompanhamento por imagem. Dezenove pacientes não retornaram para o acompanhamento e foram excluídas da análise. A mamotomia evitou a cirurgia em 48,2% dos casos classificados como categoria 4. Também demonstrou lesão maligna em 30,3% dos casos com citologia inadequada, 12,5% com citologia benigna, 12,7% com citologia provavelmente benigna e 7,6% com citologia suspeita. Complicações ocorreram em 6,9% das pacientes. Foram observados dois casos de falso-negativo (0,6%). A subestimação diagnóstica para o grupo de pacientes com carcinoma ductal *in situ* foi de 16,6%. A sensibilidade da mamotomia foi de 97,4%, a especificidade de 100%, o valor preditivo negativo de 99,3%, o valor preditivo positivo de 100% e a acurácia de 99,4%. Em conclusão, a mamotomia guiada pela ultra-sonografia provou ser uma técnica acurada e segura. A principal indicação é para as lesões suspeitas não-palpáveis de mama (categoria 4). Também é útil no diagnóstico definitivo das lesões que apresentem discordância entre a imagem e o resultado citológico. Esta nova técnica tem o potencial de reduzir os custos e a morbidade, quando comparados aos da cirurgia, além de aumentar a acurácia, quando comparados aos da punção aspirativa por agulha fina e da *core-biopsy*.

Palavras Chave: Mama; Neoplasias mamárias; Mama – Cirurgia; Biópsia; Ultra-som

ABSTRACT

The aim of this study was to determine indications, accuracy and complications of vacuum-assisted breast biopsy performed with ultrasonographic guidance for non-palpable lesions. This was a prospective-descriptive study, in which consecutive ultrasonographic-guided procedures performed between January 1999 and April 2003 were compared with excisional biopsy or with long-term follow-up imaging. Three hundred ninety-seven patients with 404 breast lesions were submitted to procedure. Mean age was 47.8 and mean lesion size was 12.4 mm. Of these, 78.9% were benign, 18.8% malignant, 1.7% lobular intraepithelial neoplasia, and 0.4% atypical duct hyperplasia. Ninety-one patients were submitted to surgical procedure and 294 to imaging follow-up. Nineteen patients did not return for follow-up and were excluded from analysis. Vacuum-assisted breast biopsy procedure spared surgical biopsy in 48.2% of category 4 patients. Also, it showed malignancy in 30.3% of the patients with inadequate cytology, 12.5% in those with benign cytology, 12.7% in those with probably benign lesions and 7.6% in those with suspect cytology. Complications occurred in 6.9% of the patients. Underestimation occurred in 16.6% of the cases with ductal carcinoma *in situ* and false negative results occurred in 0.6%. Sensitivity to vacuum-assisted breast biopsy was 97.4%, specificity was 100%, negative predictive value was 99.3%, positive predictive value was 100% and accuracy was 99.4%. As demonstrated, ultrasonographic-guided vacuum-assisted breast biopsy has proven to be an accurate and safe procedure. The main indication is non-palpable suspicious breast lesions (category 4). Concerning patients whose results from cytology and imaging present discord, the procedure can be useful for reaching the definitive diagnosis. This new technique significantly reduces costs and morbidity of surgery, when compared with traditional surgery. It also has the potential to increase accuracy, when compared with procedures such as fine needle aspiration cytology and core biopsy.

Key words: Breast, Breast neoplasms; Breast – Surgery; Biopsy; Ultrasound

1 INTRODUÇÃO

1 INTRODUÇÃO

O câncer de mama é considerado um problema de saúde pública mundial, tendo sido observado um aumento global em sua incidência nas últimas décadas. A Organização Mundial da Saúde (OMS) estima que no ano de 2005 mais de 1 milhão casos novos serão diagnosticados em todo o mundo. Somente nos Estados Unidos, mais de 211.204 mulheres receberão o diagnóstico de câncer de mama neste ano. No Brasil, as estimativas do Instituto Nacional de Câncer (INCA) e do Ministério da Saúde são de aproximadamente 49.470 novos casos (INCA, 2005; JEMAL et al., 2005; VERONESI et al., 2005).

Apesar do aumento da incidência, tem-se observado uma redução de 25% a 30% na taxa de mortalidade pelo câncer de mama nos países desenvolvidos. Este fato relaciona-se principalmente à implantação do rastreamento mamográfico em mulheres acima de 50 anos, com conseqüente diagnóstico do tumor em fase mais precoce, aumentando as chances de cura e sobrevida (ANDERSON et al., 1988; CHU; SMART; TARONE, 1988; DAVIS et al., 1990; MILLER et al., 1992a; MILLER et al., 1992b; TABAR et al., 1995; ANDERSON; JANSON, 1997; BJURSTAM et al., 1997; FRISELL et al., 1997; ALEXANDER et al., 1999; BROWN, 2000; BALTIC, 2001; VERONESI et al., 2005). No Brasil, ao contrário do observado nos países do primeiro mundo, tem-se notado aumento na taxa bruta de mortalidade por câncer de mama nas últimas duas décadas, mantendo-o como a principal causa de óbito por tumor entre as mulheres (INCA, 2005).

Devido a isso, em 1999, o governo brasileiro incluiu no “Projeto Viva Mulher” ações de controle do câncer de mama. Entre outras medidas, foram realizadas campanhas de conscientização sobre o auto-exame de mama e rastreamento mamográfico, além de serem adquiridos mamógrafos em todo o Brasil, visando garantir o acesso das mulheres ao exame anual (BRASIL, 2002b). Entretanto, as alterações detectadas na mamografia não são específicas para malignidade, estando relacionadas também às doenças benignas em até 70% dos casos (FRASSON, 1996; BEAR et al., 1998; LATTANZIO; GUERRIERI; GIARDINA, 2001; AMBROSIO et al., 2004; KETTRITZ et al., 2004). Torna-se, portanto, fundamental que exista uma técnica segura e acurada para fazer o diagnóstico definitivo das

lesões detectadas durante o rastreamento mamográfico, evitando cirurgias desnecessárias.

Durante muitos anos, a punção aspirativa por agulha fina (PAAF) e a “core-biopsy” (CB) eram as únicas alternativas disponíveis. Embora a PAAF seja simples e barata, a avaliação da lesão mamária é freqüentemente prejudicada pela baixa acurácia e alto percentual de material inadequado (ZAJICEK, 1974; SILVER et al., 1985; CIATTO; DEL TURCO; BRAVETTI, 1989; WILKINSON et al., 1989; JACKSON, 1992; LITHERLAND, 2001; SAUER et al., 2003; SINGH et al., 2003). A CB tem sido realizada por mais de uma década, sendo aceita como boa alternativa à biópsia cirúrgica, em mãos experientes. Entretanto, o índice de falso-negativo varia entre 3% e 15% e o de subestimação diagnóstica, entre 16% e 56% (JACKMAN et al., 1994; PARKER et al., 1994; LIBERMAN et al., 1995b; MEYER et al., 1999; LIBERMAN; SAMA, 2000; PARKER et al., 2001; VERKOOIJEN, 2002).

A biópsia percutânea a vácuo, também chamada de mamotomia, é uma nova técnica que vem sendo empregada para a realização de biópsia percutânea, tendo a possibilidade de remover toda a lesão visível com uma única inserção da agulha na mama, reduzindo o número de falso-negativo e de subestimação diagnóstica, superando assim as deficiências da PAAF e da CB. Estudos recentes demonstraram os efeitos benéficos da mamotomia guiada por estereotaxia nos casos de microcalcificações na mama (BURAK JUNIOR et al., 2000; LIBERMAN; SAMA, 2000; PHILPOTTS et al., 2000; JACKMAN et al., 2001; PARKER et al., 2001; JACKMANN; BIRDWELL; IKEDA, 2002; PFARL et al., 2002; GREENBERG et al., 2003; KETTRITZ et al., 2004). Entretanto existem poucos dados relacionados à mamotomia guiada por ultra-sonografia (US) para o estudo dos nódulos e estes são limitados, principalmente, devido ao pequeno número de pacientes incluídos e ao curto tempo de seguimento (SIMON et al., 2000; HUNG et al., 2001; MELONI et al., 2001; PARKER et al., 2001; PEREZ-FUENTES et al., 2001; JOHNSON et al., 2002; MARCH et al., 2003; AMBROSIO et al., 2004).

Propomos, portanto, com este projeto, apresentar a experiência do *Istituto Europeo di Oncologia* com o uso da mamotomia guiada por US, determinando suas indicações, acurácia e complicações, através de um estudo descritivo prospectivo, realizado no período compreendido entre os anos de 1999 e 2003. O resultado desta pesquisa realizada na Itália poderá ser utilizado na implantação dessa tecnologia em

nosso meio, contribuindo para melhorar os resultados obtidos com a biópsia percutânea, reduzindo o número de cirurgias e os custos vinculados, além de diminuir o desgaste emocional envolvido no diagnóstico do câncer de mama. Esta é a maior série da literatura envolvendo mamotomia guiada por US.

2 OBJETIVOS

2 OBJETIVOS

- a) Determinar a acurácia, a sensibilidade, a especificidade, o valor preditivo positivo e o valor preditivo negativo da mamotomia guiada por US;
- b) Determinar a taxa de falso-negativo e rebiópsia da mamotomia guiada por US;
- c) Determinar a taxa de subestimação da mamotomia guiada por US no grupo de pacientes com hiperplasia ductal atípica (HDA) e carcinoma ductal *in situ* (CDIS);
- d) Avaliar as indicações do procedimento de mamotomia guiada por US conforme a classificação ultra-sonográfica;
- e) Verificar as complicações precoces e tardias relacionadas ao procedimento de mamotomia guiado por US;
- f) Comparar os resultados de outras biópsias percutâneas (PAAF e CB) realizadas previamente neste grupo de pacientes com os resultados da mamotomia guiada por US.

3 REVISÃO DA LITERATURA

3 REVISÃO DA LITERATURA

3.1 HISTÓRICO DO CÂNCER DE MAMA

O câncer de mama tem intrigado os médicos e historiadores através dos tempos. Os primeiros registros da doença foram descobertos no Egito antigo. Foi Edwin SMITH¹ (1822-1906), citado por WAGNER, MARTIN e BLAND (1998), que encontrou, na cidade de Tebas, hieróglifos datados de aproximadamente 1600 a.C., que mais tarde ficaram conhecidos como “Papiro de Smith”. Neles estavam descritos 48 casos clínico-cirúrgicos, sendo que o caso número 45 talvez seja a mais antiga descrição do câncer de mama. O caso intitula-se “Instruções a respeito de tumor em suas mamas” e descreve que o tumor de mama frio ao toque é uma enfermidade que não tem tratamento.

HIPÓCRATES de Cós (460-370 a.C.), médico grego que introduziu as bases do método científico na medicina, descreveu um caso bem documentado de câncer de mama associado à descarga papilar hemorrágica. Associou o tumor com a cessação da menstruação, levando ao ingurgitamento mamário e nódulos endurecidos. Recomendou que nenhum tratamento fosse realizado nos casos de tumores profundos, já que o mesmo poderia acelerar a morte das pacientes (WAGNER; MARTIN; BLAND, 1998).

Após o final do período clássico grego, com a destruição de Corinto em 146 a.C., o centro da medicina migrou para Roma. Ao médico LEONIDES foi creditada a primeira cirurgia para o câncer de mama, realizada no primeiro século d.C.. Seu método consistia em múltiplas incisões na mama com aplicação de cautério para o estancamento da hemorragia, até a ressecção completa do tumor. Dessa mesma época, data a primeira descrição clínica do câncer de mama. Aurelius Cornelius CELSUS, apesar de não ser médico, descreveu em sua enciclopédia os quatro estágios clínicos da doença: malignidade, carcinoma sem úlcera, carcinoma ulcerado e carcinoma ulcerado com vegetações tipo flores que sangram facilmente. Ele também não recomendava nenhum tipo de tratamento para as últimas três fases da doença, pois poderia piorar a evolução (WAGNER; MARTIN; BLAND, 1998).

¹ BREASTED, J.H. **The Edwin Smith Surgical Papyrus**. Vol III. Chicago: University of Chicago Press, 1930. p. 405.

Durante a Idade Média, muito pouco se acrescentou aos princípios descritos por HIPÓCRATES. Como a medicina era exercida principalmente pelo clero, muitos tratamentos eram realizados através de orações e amuletos, sendo a cura atribuída a milagre dos santos. A santa das doenças da mama era Santa Ágata, que foi martirizada com a extração das mamas com tesouras de ferro na metade do terceiro século d.C., na Sicília (WAGNER; MARTIN; BLAND, 1998).

Com o início do Renascimento, o ensino médico desenvolveu-se dentro das universidades de Bolonha, Pádua, Paris e Cambridge. Grandes cirurgiões da época, como Andréas VESALIUS (1514-1564), Ambrose PARÉ (1510-1564) e Wilhelm FABRY² (1560-1624), citados por WAGNER, MARTIN e BLAND (1998), descreveram técnicas e instrumentos mais ágeis e menos dolorosos para a mastectomia. Entretanto, em consequência da dor, sangramento, infecção e alta mortalidade, poucas amputações mamárias foram realizadas nessa época. A maioria das mulheres não tinha acesso a nenhum tipo de tratamento, morrendo precocemente (GARRISON, 1929).

O século dezoito foi chamado o “século das luzes” e a “idade das teorias e sistemas”. Henri François LE DRAN³ (1685-1770), citado por WAGNER, MARTIN e BLAND (1998), contribuiu com a descrição de que o câncer era uma doença localizada nos estágios precoces, sendo que a disseminação pelo sistema linfático levava ao pior prognóstico. Jean Louis PETIT⁴ (1674-1750), citado por WAGNER, MARTIN e BLAND (1998), recomendou o que seria a primeira mastectomia radical: remoção da mama, dissecação do músculo peitoral e dos linfonodos axilares. Mastectomias foram realizadas em grande escala na primeira metade do século dezoito, porém o número de cirurgias reduziu-se na segunda metade, devido aos maus resultados e grandes mutilações, com poucas chances de cura.

O século dezenove teve significativas contribuições para a medicina. A introdução da anestesia por Willian T.G. MORTON, em 1846, e os princípios da anti-sepsia por Joseph LISTER, em 1867, foram fundamentais para a evolução dos

² FABRY, W. *Observationum et curationum chirurgicarum centuriae*, cent II : I.A. **Huguetan**, 1641. p. 267 – 269.

³ LE DRAN, F. *Mémoire avec une précis de plusieurs observations sur le cancer*. **Mem. Acad. Roy Chir. Paris**, v. 3, p. 1 - 56, 1757

⁴ PETIT, J.L. **Oeuvres complètes, section VII**. Limoges : R. Chapoulard, 1837. p. 438 - 445.

tratamentos cirúrgicos. Willian S. HALSTED⁵ (1852-1922), citado por WAGNER, MARTIN e BLAND (1998), foi o primeiro a padronizar a técnica da mastectomia e estabelecê-la como padrão para o tratamento do câncer de mama.

O século vinte trouxe muitas mudanças no diagnóstico e tratamento do câncer de mama. Tornou-se claro que apenas o tratamento cirúrgico não oferecia boas chances de cura às pacientes. Outras modalidades terapêuticas foram desenvolvidas, como radioterapia, quimioterapia e hormonioterapia, obtendo-se bons resultados terapêuticos (VERONESI et al., 2005). Da mesma forma, tornou-se evidente a necessidade do diagnóstico do tumor numa fase mais precoce, antes de sua manifestação clínica. Até então, o diagnóstico era realizado quando a paciente apresentava uma lesão palpável, tendo o médico a função de procurar por sinais secundários do tumor, como retração da pele ou do mamilo (YOLDI, 1997; WAGNER; MARTIN; BLAND, 1998).

O primeiro estudo radiológico do câncer de mama foi realizado em 1913, por um cirurgião alemão, Albert SALOMON⁶, citado por BASSETT (1998), através da análise comparativa das características radiológicas e de anatomia patológica de 3.000 produtos de mastectomia. Em 1927, KLEINSCHMIDT⁷ et al., citado por YOLDI (1997), estudaram pacientes com lesões palpáveis na Universidade de Leipzig. Em 1930, WAREN⁸ e ROMAGNOLI⁹, citados por YOLDI (1997), descreveram os aspectos radiográficos da mama normal. Em 1938, Jacob GERSHON-COHEN e STRICKLER¹⁰, citados por BASSETT (1998), em Filadélfia, foram os primeiros a demonstrar a viabilidade do exame radiográfico na detecção do câncer de mama oculto. Em 1951, Raul LEBORGNE¹¹, médico uruguaio, citado por YOLDI (1997), descreveu a importância das microcalcificações no diagnóstico dos tumores mamários, além de estabelecer critérios de diferenciação destas em benignas e

⁵ HALSTED, W.S. A clinical and histological study of certain adenocarcinoma of the breast. **Ann. Surg.**, n. 28, p. 557-576, 1998.

⁶ SALOMAN, A. Beiträge zur pathologie und klinik der mammacarcinome. **Arch. F. Klin. Chir.**, v. 101, p. 573 – 668, 1913.

⁷ KLEINSCHMIDT, O.; BRUSTDRUSE, I.; ZWEIFE, P.; et al. “**Die klinik der bosartigen geschwulste**“. Leipzig: Von-Hirzel, p. 5 – 90, 1927.

⁸ WARREN, S.L. Roentgenologic study of breast. **A.J.R.**, v. 24, p. 113 – 124, 1930.

⁹ ROMAGNOLI, M. La radiologia della mammella. **Riv. Radiol. E Fis. Med.**, v. 6, p. 689 – 698, 1931.

¹⁰ GERSHON-COHEN, J.; STRICKLER, A. Roentgenology examination of the normal breast: its evaluation in demonstrating early neoplastic changes. **A.J.R. Radium Ther.**, v. 40, p. 189 – 201, 1938.

¹¹ LEBORGNE, R.A. Diagnosis of tumor of breast by simple roentgenology: calcifications in carcinoma. **A.J.R.**, v. 65, p. 1-11, 1951.

malignas. LEBORGNE também enfatizou a necessidade do uso de imagens de alta qualidade para o estudo adequado das lesões mamárias.

Entretanto, o uso disseminado da mamografia deve-se principalmente aos esforços de Robert EGAN¹², citado por BASSETT (1998), radiologista do Hospital M.D. Anderson. Em 1960, publicou um estudo realizado em 1.000 pacientes, utilizando uma técnica com duas incidências de mamografia, no qual a diferenciação dos tumores em benignos e malignos foi realizada sem a ajuda dos dados clínicos. Em 1967, o *American College of Radiology* (ACR) criou o primeiro Comitê de Mamografia, que tinha a missão de desenvolver centros de ensino do diagnóstico das lesões mamárias. A partir dessa data, houve um crescente interesse na normatização do estudo das lesões mamárias, culminando em 1993 com a primeira publicação do *Breast Imaging Reporting and Data System* (BI-RADS) (AMERICAN COLLEGE OF RADIOLOGY, 1993), que padronizou a linguagem usada nos laudos mamográficos, propôs um sistema de classificação das lesões e recomendação de conduta, além de sugerir um sistema de monitoramento dos resultados. Em outubro de 2003, foi publicada a quarta edição do “Atlas Mamográfico” do sistema BI-RADS, assim como a primeira versão do “Atlas Ecográfico” e do “Atlas de Ressonância Magnética”, também padronizando a linguagem, classificação, recomendação de conduta e monitorização dos resultados para esses exames complementares (AMERICAN COLLEGE OF RADIOLOGY, 2003).

Com a utilização da mamografia em larga escala, tornou-se necessário o desenvolvimento de técnicas alternativas à biópsia cirúrgica, com a finalidade de realizar o diagnóstico definitivo das lesões suspeitas detectadas pelos exames radiológicos. A primeira técnica desenvolvida foi a PAAF (utilizando agulhas com calibres de 21G e 22G), na qual se analisavam as células colhidas no interior da lesão, com bom nível de confiança. FRANZEN e ZAJICEK foram pioneiros no estudo das aplicações da PAAF no diagnóstico das lesões mamárias (ZAJICEK et al., 1967; FRANZEN; ZAJICEK, 1968; ZAJICEK et al., 1974). Fatores como baixo custo e facilidade de realização foram decisivos para a disseminação desse método.

¹² EGAN, R.L. Experience with mammography in a tumor institution: avaluation of 1,000 cases. *Radiology*, v. 75, p. 894-900, 1960.

Foi apenas na década de 80 que iniciaram os primeiros relatos sobre biópsias de fragmento com agulha grossa (utilizando agulhas com calibres de 12G a 14G), que possibilitavam o estudo histológico das lesões com menor índice de material inadequado. PARKER et al. foram os pioneiros dessa técnica, tendo publicado um dos primeiros relatos de CB guiada por estereotaxia, em 1989, e guiada por US, em 1993 (PARKER et al., 1989; PARKER et al., 1993).

Somente na metade da década de 90, um novo método foi apresentado à comunidade científica: biópsia com agulha grossa a vácuo, com a proposta de superar as limitações das técnicas anteriores (BURBANK; PARKER; FOGARTY, 1996; PARKER et al., 1996). No Brasil, uma das primeiras publicações a respeito dessa nova técnica data de 1997 (PASQUALETTE et al., 1997). Desde então, vários estudos têm sido desenvolvidos no sentido de consolidá-la como alternativa confiável à biópsia cirúrgica.

3.2 EPIDEMIOLOGIA DO CÂNCER DE MAMA

A incidência do câncer de mama tem aumentado em todo o mundo, o que pode ser resultado de mudanças sócio-demográficas e acessibilidade aos serviços de saúde. A Holanda é o país com a maior incidência, com a taxa ajustada por idade de 90,2/100.000. Nos Estados Unidos, a taxa é de 86,9/100.000. Taxas elevadas também são encontradas em outros países da Europa, na Austrália, na Nova Zelândia e no sul da América do Sul, especialmente no Uruguai e na Argentina. As populações da África e da Ásia apresentam, em sua maioria, baixos índices desta doença. As taxas de incidência aumentam com a idade, alcançando seu pico na faixa etária entre 65 e 70 anos (KELSEY, 1990; INCA, 2005; JEMAL et al., 2005).

Apesar do aumento da incidência do câncer de mama, não se observou aumento na mortalidade nos países desenvolvidos. Até o ano de 1987, o câncer de mama era a principal causa de morte por câncer em mulheres nos Estados Unidos, sendo então ultrapassado pelo tumor de pulmão. Isso ocorreu porque o câncer de mama apresentou uma redução de mortalidade, relacionada principalmente ao rastreamento mamográfico, enquanto o câncer de pulmão apresentou um aumento crescente da incidência entre as mulheres, devido ao tabagismo (RIES et al., 1994; JEMAL et al., 2005).

No Brasil, o câncer de mama também ocupa o primeiro lugar em incidência entre as mulheres. A maior incidência é observada nas regiões sul e sudeste (taxas de 71/100.000 e 73/100.00, respectivamente). Entretanto, ao contrário do observado nos países desenvolvidos, houve aumento da taxa bruta de mortalidade nas últimas duas décadas, passando de 5,77 em 1979 para 9,70 mortes por 100.000 mulheres em 1998. Devido a isso, o câncer de mama ainda é a principal causa de morte por câncer entre as mulheres (BRASIL, 2002b; INCA, 2005).

3.3 RASTREAMENTO DO CÂNCER DE MAMA

O rastreamento mamográfico anual em mulheres assintomáticas detecta aproximadamente 5-7 tumores/1.000 pacientes que se submetem ao primeiro exame e 2-3 tumores/1.000 pacientes que se submetem ao exame nos anos seguintes. Vários estudos comprovaram que o emprego do rastreamento mamográfico causa a redução de 25% a 30% na mortalidade por câncer de mama nas mulheres acima de 50 anos. Também existe benefício, ainda que menos evidente, em mulheres entre 40 e 50 anos (ANDERSON et al., 1988; CHU; SMART; TARONE, 1988; MILLER et al., 1992a; MILLER et al., 1992b; TABAR et al., 1995; ANDERSON et al., 1997; BJURSTAM et al., 1997; FRISELL et al., 1997; ALEXANDER et al., 1999; BROWN, 2000; JACKMAN, 2002).

Outros métodos de imagem têm sido pesquisados para o rastreamento do câncer de mama em pacientes assintomáticas. A US mostrou resultados promissores em pacientes com mamas densas, porém seu emprego ainda é discutido (KOLB; LICHY; NEWHOUSE, 2002; CRYSTAL et al., 2003; VERONESI et al., 2005). A ressonância magnética (RM) mostrou-se o método mais sensível para a detecção precoce do câncer de mama em pacientes de alto risco, principalmente com alteração genética identificada (BRCA1 e BRCA2) ou forte história familiar (KRIEGER et al., 2004; LIBERMAN, 2004; WARNER et al., 2004; VERONESI et al., 2005). Entretanto, são necessários estudos prospectivos randomizados para se estabelecer o impacto na mortalidade desses novos métodos de rastreamento.

No Brasil, o Ministério da Saúde, a partir de um trabalho conjunto entre o INCA e a Sociedade Brasileira de Mastologia, realizou, no final do ano de 2003, um documento de consenso com recomendações referentes ao controle do câncer de mama. As recomendações para a detecção precoce foram as seguintes (BRASIL, 2004):

- a) rastreamento por meio do exame clínico da mama, para todas as mulheres acima de 40 anos, realizado anualmente;
- b) rastreamento por mamografia, para as mulheres com idade entre 50 e 69 anos, com o máximo de dois anos entre os exames;
- c) exame clínico da mama e mamografia anual, a partir dos 35 anos, para as mulheres com risco elevado de câncer de mama;
- d) garantia de acesso ao diagnóstico, tratamento e seguimento para todas as mulheres com alterações nos exames realizados.

3.4 DIAGNÓSTICO DO CÂNCER DE MAMA

3.4.1 Lesões Palpáveis

A escolha do método de imagem para o diagnóstico das lesões palpáveis depende da faixa etária da paciente. Se a paciente é jovem (abaixo de 35 anos), a ecografia é o método de eleição para a avaliação inicial. Nas pacientes com idade igual ou superior a 35 anos, recomenda-se avaliação inicial com mamografia, para a identificação principalmente das microcalcificações, e complementação com US ou RM, nos casos selecionados (BRASIL, 2004).

No caso da identificação de lesões suspeitas, recomenda-se a confirmação diagnóstica com o uso de técnicas de biópsias percutâneas, como a punção com agulha fina (PAAF), punção com agulha grossa (que podem ser CB ou mamotomia), ou ainda biópsia cirúrgica (BRASIL, 2004).

3.4.2 Lesões Não-Palpáveis

O diagnóstico das lesões não-palpáveis é realizado através do rastreamento por imagem em mulheres assintomáticas. A mamografia foi o único método que demonstrou redução na mortalidade pelo câncer de mama. A US e a RM, atualmente, são utilizadas como métodos complementares na avaliação das lesões detectadas durante o rastreamento mamográfico (JACKMAN, 2002; KOLB; LICHY; NEWHOUSE, 2002; CRYSTAL et al., 2003; KRIEGER et al., 2004; LIBERMAN, 2004; WARNER et al., 2004; VERONESI et al., 2005).

Após a detecção de uma lesão pelos métodos de imagem, a mesma é classificada segundo os critérios do sistema BI-RADS, publicado pelo ACR e recomendado pelo Colégio Brasileiro de Radiologia (CBR) (AMERICAN COLLEGE OF RADIOLOGY, 2003; BRASIL, 2004). As lesões classificadas como benignas (categoria 2) são seguidas através de exames anuais de rotina. No caso de lesões provavelmente benignas (BI-RADS categoria 3), que apresentam risco de malignidade menor do que 2%, recomenda-se seguimento semestral até completar dois ou três anos (dependendo da lesão), com a finalidade de determinar a estabilidade da mesma. Após esse período, se não houve alteração da lesão, esta passa a ser classificada como categoria 2, retornando para o grupo de rastreamento anual. Nas lesões classificadas como de baixa, intermediária, moderada ou alta suspeita para malignidade (BI-RADS categorias 4A, 4B, 4C e 5), em que o risco de malignidade aumenta para até 95%, recomenda-se biópsia percutânea com agulha fina (PAAF) ou com agulha grossa (CB ou mamotomia), guiada por um método de imagem (mamografia ou ecografia), para a confirmação do diagnóstico histológico da lesão. Também existe a possibilidade de realização da biópsia cirúrgica com marcação prévia da lesão (AMERICAN COLLEGE OF RADIOLOGY, 2003; BRASIL, 2003).

3.5. BIÓPSIA DAS LESÕES MAMÁRIAS

3.5.1 Biópsia Cirúrgica

Até algumas décadas atrás, a biópsia cirúrgica era considerada o procedimento padrão para a análise das lesões suspeitas detectadas durante o rastreamento do câncer de mama. Entretanto, algumas desvantagens são relacionadas a essa técnica, incluindo alto custo, remoção de uma grande quantidade de tecido, formação de pseudolesões relacionadas à cicatriz cirúrgica, necessidade de maior número de cirurgias para o tratamento definitivo da lesão e risco de complicações, tanto do procedimento anestésico quanto do cirúrgico (CYRLAK, 1988; LIBERMAN et al., 1995; LIBERMAN et al., 1997b; MEYER et al., 1999; RUBIN et al., 2001; GOLUB et al., 2004;).

Uma revisão sobre localização pré-operatória com agulha incluiu 48 séries com 100 ou mais pacientes, demonstrando falência em remover a lesão não-palpável em até 17,9% dos casos (média de 2,6%), com um risco de falso-negativo de até 7,9% (média de 2%) (JACKMAN; MARZONI, 1997). Atualmente, outras técnicas podem ser utilizadas para a marcação pré-operatória da lesão, como o carvão ativado e o *radioguided occult lesion localization* (ROLL), que facilitam o ato operatório, porém não eliminam totalmente esses problemas (SANTOS, 1993; FRASSON; FARANTE; GENNARI et al., 2000; DE CICCIO, et al., 2002; PAGANELLI; VERONESI, 2002). Outro fator a ser considerado é a congelação intra-operatória da lesão. Além de aumentar o tempo cirúrgico, apresenta o risco aproximado de 4% de falso-negativo e 0,06% de falso-positivo (ROSEN, 1978; HOMER; SMITH; SAFALL, 1992).

Portanto, tendo em consideração o número crescente de lesões com características indeterminadas detectadas durante o rastreamento do câncer de mama, tornou-se imperativo encontrar um método alternativo à biópsia cirúrgica, porém menos invasivo e com alta acurácia, que permitisse o diagnóstico histológico definitivo das lesões.

3.5.2 Biópsia Percutânea

As biópsias percutâneas começaram a ganhar espaço no final da década de 70. Desde então, vários trabalhos foram publicados sobre as vantagens dessa técnica em relação à biópsia cirúrgica, tais como: melhor relação custo-benefício, menor tempo de procedimento, maior conforto da paciente, menor cicatriz nos exames de seguimento mamográfico e menor risco de complicações (SULLIVAN, 1994; ISRAEL, 1996; LIBERMAN et al., 1997b; SMITH; CHRISTIN. MEYER, 1997; LIBERMAN et al., 1998b; VICINANZA-ADAMI; LIND et al., 1998; MEYER et al., 1999; KAYE; RUBIN et al., 2001; LITHERLAND, 2001; GOLUB et al., 2004).

São utilizados basicamente dois métodos para orientar as biópsias percutâneas de lesões não-palpáveis: a estereotaxia e a US. O princípio da estereotaxia é que a exata localização da lesão em três dimensões pode ser determinada com base na mudança de posição em duas imagens anguladas. Pode ser usada para todos os tipos de lesões visualizadas na mamografia, sendo o método preferencial para o estudo das microcalcificações. A principal desvantagem é o custo do equipamento (FINE; BOYD, 1996; BEAR, 1998; LIBERMAN, 2000).

A utilização da US para orientar biópsias percutâneas aumentou muito na última década. Isso porque apresenta várias vantagens em relação à estereotaxia. Permite acesso a todas as áreas da mama e da axila, o que não é observado na estereotaxia. Enquanto a estereotaxia requer que a paciente esteja imóvel, sentada ou em decúbito ventral, a US é realizada com a paciente em decúbito dorsal, de maneira mais confortável. Além de não empregar radiação ionizante, a US também visualiza a lesão em tempo real, em contraste com a imagem congelada da estereotaxia, o que torna o procedimento mais rápido. Também é economicamente viável e disponível em vários centros. Portanto, nos casos em que a lesão é visualizada tanto pela US como pela mamografia, a US é o método de escolha para a realização da biópsia (D'ORSI; MENDELSON, 1989; PARKER et al., 1990; FORNAGE; COAN; DAVID, 1992; ; LIBERMAN et al., 1998b; PEREZ-FLUENTES et al., 2001; SOO; MELO et al., 2003).

As biópsias percutâneas mais empregadas atualmente são aquelas com agulha fina (PAAF) ou com agulha grossa (CB e mamotomia), procedimentos que serão discutidos a seguir.

3.5.2.1 Punção Aspirativa por Agulha Fina

A introdução da PAAF no diagnóstico dos tumores é atribuída a MARTIN e ELLIS, que em 1930 publicaram o primeiro estudo sobre este procedimento. Entretanto, o método não teve grande aceitação na época, devido ao risco teórico de disseminação do tumor no trajeto da agulha. Somente poucos casos foram publicados, porém suficientes para desaconselhar seu uso. Foi somente após a publicação dos resultados de FRANZEN e ZAJICEK, no período de 1967 a 1974, que o interesse pelo método recomeçou (ZAJICEK et al., 1967; FRANZEN; ZAJICEK, 1968; ZAJICEK, 1974; SILVER et al., 1985). Fatores como baixo custo e redução do tempo de hospitalização foram decisivos para sua disseminação.

3.5.2.1.1 Adequação do Material

O percentual de material inadequado da PAAF varia na literatura, de mínimo até a 50% dos casos (CIATTO; DEL TURCO; BRAVETTI, 1989; JACKSON et al., 1992; COLLAÇO et al., 1999; LITHERLAND, 2001; KEMP et al., 2001; SAUER et al., 2003; SINGH et al., 2003). As causas de material inadequado são muitas e incluem posicionamento incorreto da agulha durante a coleta, técnica de fixação errada, material escasso sobre a lâmina, excesso de hemácias ou leucócitos e erro de leitura pelo citopatologista (CIATTO; DEL TURCO; BRAVETTI, 1989; SAUER et al., 2003; SINGH et al., 2003).

SINGH et al. (2003) publicaram um estudo comparando os índices de material adequado da PAAF, de acordo com o profissional que realizou a coleta. Verificaram que o menor risco ocorreu quando o material foi colhido pelos citopatologistas (12%), em relação aos não-citopatologistas (32%).

Em 1996, foi realizada uma reunião de consenso sobre PAAF em Bethesda, promovida pelo *Nacional Cancer Institute*, na qual se recomendou manter as taxas de material insuficiente abaixo de 20% e sugeriu-se a presença do citopatologista no ato da punção, para a imediata avaliação da adequação da amostra obtida (NATIONAL CANCER INSTITUTE, 1996).

3.5.2.1.2 Acurácia

A sensibilidade e a especificidade da PAAF relatadas na literatura apresentam uma ampla variação, sendo descritas entre 65% e 99% e entre 64% e 100%, respectivamente (AZAVEDO; AUER; SVANE, 1989; CIATTO; DEL TURCO; BRAVETTI, 1989; FAJARDO et al., 1990; HELVIE et al., 1990; CIATTO et al., 1993; MASSOD, 1993; GUIMARÃES et al., 1996; COLLAÇO et al., 1999; KAMPHAUSEN; TOELLNER; RUSCHENBURG, 2003; SAUER et al., 2003). Essa variação ocorre principalmente devido à heterogeneidade dos grupos estudados, desde que cistos simples são incluídos em alguns grupos, enquanto o material inadequado é excluído em outros.

No Brasil, COLLAÇO et al. (1999) descreveram 276 lesões palpáveis submetidas à PAAF e posteriormente ressecadas cirurgicamente. Observaram uma sensibilidade de 92,1%, especificidade de 98,6%, valor preditivo positivo de 99,4% e valor preditivo negativo de 82,1%. KEMP et al. (2001) descreveram 617 lesões não-palpáveis biopsiadas sob guia de US, sendo dessas 417 cistos e 105 nódulos sólidos, todos com correlação anatomopatológica. Dentre o grupo de nódulos sólidos, foram observados sensibilidade de 77%, especificidade de 100%, valor preditivo positivo de 100% e valor preditivo negativo de 93,6%, com acurácia final de 92,3%.

Portanto, o papel primordial da citologia é estabelecer primariamente a benignidade ou malignidade de uma lesão, sendo recomendada nova biópsia no caso de discordância entre a clínica, a imagem e o resultado citológico (BRASIL, 2002).

3.5.2.1.3 Risco de Falso-negativo e Falso-positivo

Quando o material se apresenta adequado para a análise, deve-se também ter em consideração o risco de falso-negativo (2% a 22% dos casos) e falso-positivo (em torno de 1% dos casos), que podem ocorrer com a PAAF (ZAJICEK, 1974; SILVER et al., 1985; PATEL et al., 1987; WILKINSON et al., 1989; COLLAÇO et al., 1999; SAUER et al., 2003; LAU et al., 2004).

As causas do falso-negativo podem estar relacionadas à coleta do material (punção em local errado, aspiração inadequada, entre outras) ou à análise citológica (JACKSON et al., 1992; BRASIL, 2002a). Principalmente alguns tipos de neoplasias, como os carcinomas lobulares, tubulares e mucinosos, que são pouco celulares, são difíceis de serem avaliadas pela PAAF, apresentando maior risco de falso-negativo (BELL et al., 1983; KAMBOURIS, 1983; PATEL et al., 1987; BRASIL, 2002a). Outro fator a ser considerado é a existência de poucos citopatologistas com experiência em patologia mamária (BRASIL, 2002a).

O risco de falso-positivo é mínimo, sendo relatado entre 0,4% e 1% dos casos, diminuindo de acordo com a experiência do patologista (INNES; FELDMAN, 1983). A interpretação da PAAF é particularmente difícil em casos de necrose gordurosa e mama irradiada (WANEBO et al., 1984; KNIGHT et al., 1986). Portanto, principalmente nos casos de exame citológico positivo para malignidade e lesão clínica e radiológica benigna, deve-se obrigatoriamente realizar um exame histológico antes de indicar um procedimento cirúrgico mais agressivo.

3.5.2.1.4 Complicações

Os riscos de complicações com a PAAF são mínimos, estando relacionados a hematomas, mastites ou pneumotórax (ABELE et al., 1983; SICKLES et al., 1983; KAUFMAN et al., 1994). A disseminação do tumor através do trajeto da agulha também foi uma preocupação inicial, relatada principalmente nos tumores ósseos. Nas lesões mamárias, o risco é minimizado por dois fatores: as agulhas utilizadas são de baixo calibre (20G a 22G), muito menores do que aquelas de 12G a 16G relacionadas à disseminação descrita na literatura; também nos casos de histologia maligna, o trajeto da agulha é ressecado junto com o tumor durante a cirurgia (WILKINSON; BLAND, 1990; WILKINSON et al., 1989).

3.5.2.2 Core-Biopsy

A CB está progressivamente substituindo a PAAF, desde sua introdução no início dos anos 90, principalmente devido à capacidade de se obter um diagnóstico histológico da neoplasia e fornecer informações sobre o comportamento biológico tumoral (PARKER et al., 1989; PARK; GALBO; GHOSH, 1997; LITHERLAND, 2001; BERNER et al., 2003; DESHPANDE; GARUD; HOLT, 2005). Algumas limitações ainda existem para a CB, sendo relacionadas principalmente à necessidade de reinserção da agulha várias vezes durante o procedimento, dificuldade de acessar alguns tipos de lesões (superficiais, profundas, pequenas ou próximas à axila), ou ainda a presença de prótese mamária próxima à lesão (PARKER et al., 1996; KESSLER; SMITH, 1998; MELO et al., 2003).

3.5.2.2.1 Acurácia

Em mãos experientes, a CB apresenta sensibilidade de 85% a 98%, especificidade próxima a 100% e acurácia final de 86% a 97% (PARKER et al., 1991; JACKMAN et al., 1994; PARKER et al., 1994; MARANHÃO et al., 1997; BERG et al., 1998; MARANHÃO et al., 1998; SEOUDI et al., 1998; BRENNER et al., 2001; VERKOOIJEN, 2002; KIRSHENBAUM et al., 2003; CENTENO et al., 2004; SAUER et al., 2005). Os valores de acurácia apresentam relação direta com vários fatores, entre eles o diâmetro da agulha, número de fragmentos, curva de aprendizado e tipo de lesão (PARKER et al., 1990; DOWLATSHAHI et al., 1991; ELVECROG; LECHNER; NELSON, 1993; GISVOLD et al., 1994; LIBERMAN et al., 1994b; ABREU-E-LIMA et al., 1999; ABREU-E-LIMA et al., 2001; FISHMAN et al., 2003).

Vários autores demonstraram que a acurácia da CB aumenta à medida que se aumenta o calibre da agulha. NATH et al. (1995) demonstraram, em espécimes cirúrgicos, que a acurácia progressivamente aumentou com o uso de agulha com calibres de 18G, 16G e 14G. ABREU-E-LIMA et al. (2001) realizaram um estudo com 1.009 biópsias estereotáxicas para comparar os fragmentos obtidos com agulha de 14G e 12G. Observaram que a utilização da agulha de 12G resultou em maior tamanho dos fragmentos ($p < 0,001$), ausência de material insatisfatório e aumento da frequência de carcinoma ($p < 0,001$).

O número de fragmentos colhidos durante o procedimento também interfere na acurácia: os melhores resultados foram obtidos com um mínimo de cinco fragmentos para nódulos e dez fragmentos para calcificações. LIBERMAN et al. (1994b) realizaram um estudo em 145 CB esterotáxicas, sendo 53 casos de calcificações e 92 casos de nódulos. Concluíram que cinco fragmentos foram suficientes para o diagnóstico correto de 99% dos nódulos e somente 87% das calcificações, demonstrando a necessidade de fragmentos adicionais no caso das calcificações. FISHMAN et al. (2003) demonstraram que o diagnóstico de malignidade em nódulos foi obtido em 70% das lesões no primeiro fragmento, 92% no segundo fragmento, 96% no terceiro fragmento e 100% no quarto fragmento.

A curva de aprendizado também é fator importante na acurácia. LIBERMAN et al. (2001) demonstraram que a acurácia teve aumento significativo, quando comparados os primeiros vinte procedimentos com os demais da casuística. Outros autores, como BECKER et al. (2001), encontraram resultados semelhantes, nos quais a acurácia passou de 92%, na fase inicial, para 97%, na fase tardia da aplicação da CB.

A acurácia da CB também varia com o tipo de lesão analisado. LEIFLAND et al. (2004) demonstraram que as microcalcificações apresentam menor acurácia ao estudo com CB do que os nódulos. Os autores dividiram as lesões em vários grupos e verificaram acurácia de 87% para o grupo das “microcalcificações isoladas”, 97% para o grupo de “microcalcificações e massa” e 93% para o grupo “massa, lesão estrelada, distorção arquitetural sem microcalcificações”. LIBERMAN et al. (1994a) relataram que a acurácia no grupo de microcalcificações aumenta com a presença de calcificações demonstradas no espécime radiográfico. Observaram acurácia de 81%, para o grupo com calcificações nos espécimes, e 38%, para o grupo sem calcificações. MARGOLIN et al. (2004) encontraram resultados semelhantes em um estudo com 116 CB estereotáxicas, sendo observado acurácia de 84% nos casos com calcificações nos espécimes e 71% nos casos sem calcificações documentadas nos espécimes. No Brasil, ABREU-E-LIMA et al. (1999) descreveram 700 casos de CB estereotáxica, com uma sensibilidade de 90,7% e especificidade de 98,3%.

O primeiro estudo sobre CB guiada por US foi publicado em 1993, quando PARKER et al. (1993) estudaram 181 nódulos e verificaram concordância com a cirurgia em 100% dos casos. A seguir, outros autores publicaram suas experiências,

sendo observada menor acurácia para as lesões não-palpáveis. PIJNAPPEL et al. (1997) demonstraram 89% de concordância entre as lesões não-palpáveis e 100% de concordância para as lesões palpáveis. Outro estudo realizado em 424 pacientes consecutivas mostrou sensibilidade de 99,2% para as lesões palpáveis e 93,2% para as não-palpáveis (SCHOONJANS; BREM, 2001). No Brasil, MELLO et al. (2003), em uma análise de 100 casos de CB guiada por US, obtiveram sensibilidade de 97% e especificidade de 100%, com 97% de concordância entre o resultado da CB e o da cirurgia. Entretanto, esses autores incluíram no estudo tanto as lesões mamárias palpáveis e quanto as não-palpáveis.

SAUER et al. (2005) publicaram recentemente uma grande série com 962 casos de CB guiada por US, tendo encontrado sensibilidade de 96,1% e especificidade de 100%. Entretanto, nesse grupo a maioria das lesões tinha diâmetro maior que 20 mm (51,4%), enquanto 36,8% tinham diâmetro entre 10 e 20 mm e somente 11,8% abaixo de 10 mm. O percentual de falso-negativo foi de 3,9% (24 casos de tumores não-diagnosticados pela CB) e o de fragmentos insuficientes de 0,4% (quatro casos, sendo que desses três mostraram-se como carcinomas infiltrantes na cirurgia). A taxa de subestimação foi de 58% (11 casos de CDIS demonstraram-se tumores invasivos na cirurgia). Os dois casos de lesões de alto risco (um carcinoma lobular *in situ* (CLIS) e uma ADH) também apresentaram carcinoma invasor na cirurgia.

3.5.2.2.2 Falso-negativo

O risco de falso-negativo na CB varia entre 0,3% e 10,9 % (média de 2,8%). Desse total, aproximadamente 70% são identificados logo após a biópsia (falso-negativo imediato) e 30% durante o seguimento (falso-negativo tardio) (PARKER et al., 1990; PARKER et al., 1991; PARKER et al., 1994; LIBERMAN et al., 1997; JACKMAN et al., 1999; LIBERMAN 2000; SMITH et al., 2001; MELLO et al., 2003).

Portanto, é importante que o radiologista faça uma correlação entre o resultado da histologia e a imagem após a CB, sugerindo nova biópsia nos casos em que houver discordância, para a detecção dos casos de falso-negativo precoces (ABREU-E-LIMA et al., 2000; MELO et al., 2003). O índice de rebiópsia da CB

descrito na literatura varia entre 2% e 18% (MEYER et al., 1998; LIBERMAN, 2000; KIRSHENBAUM et al., 2003). Também é importante enfatizar a necessidade de um acompanhamento regular (geralmente semestral, por um período de 2 anos), após um resultado benigno na CB, para que os casos de falso-negativo tardios possam ser detectados (LIBERMAN, 2000).

Os principais problemas relacionados ao falso-negativo são o posicionamento errado da agulha, movimento da paciente, obscurecimento da lesão por hematoma e interpretação errada da histologia, fatores estes que ocorrem menos freqüentemente na biópsia guiada por US (PARKER et al., 1994; SMITH et al., 2001; SAUER et al., 2005).

3.5.2.2.3 Risco de Subestimação

A CB apresenta um risco de subestimação que varia de 16% a 56%, dependendo principalmente do tipo de lesão (JACKMAN et al., 1994; PARKER et al., 1994; LIBERMAN et al., 1995b; MEYER et al., 1999; LIBERMAN, 2000; SIMON et al., 2000; VERKOOIJEN, 2002).

O maior risco de subestimação da CB é observado nos casos de microcalcificações, devido ao baixo valor preditivo negativo da CB para invasão. Em um estudo multicêntrico com 3.765 biópsias estereotáxicas, PARKER et al. (1994) observaram uma concordância completa em 98,5% (741/752) das lesões invasivas, 89% (14/158) de lesões intermediárias/alto grau de CDIS e 67% (116/173) para lesões classificadas como CDIS de baixo grau, HDA, CLIS e hiperplasia lobular atípica (HLA). LIBERMAN et al. (1995b) relataram um valor preditivo positivo da CB estereotáxica para a presença de invasão de 98%, enquanto o valor preditivo negativo foi de 80%. Dados semelhantes foram publicados por ABREU-E-LIMA et al. (1998), no Brasil. Portanto, a biópsia cirúrgica é indicada quando a CB resulta CDIS, ADH, LCIS ou ALH, devido ao alto risco de subestimação diagnóstica (LIBERMAN et al., 1995a; ROOS et al., 2004).

No caso de nódulos submetidos à CB, apesar de se observar menor número de diagnóstico de ADH e CDIS, nota-se que o percentual de subestimação ainda é considerável. SMITH et al. (2001) relataram 500 casos consecutivos de CB guiadas por US, sendo observados cinco casos de CDIS e quatro de HDA. Dos cinco casos

de CDIS, um demonstrou componente invasor após a cirurgia (20% de subestimação). Dos quatro casos de HDA, dois mostraram-se como CDIS e dois como carcinoma invasor após a cirurgia (100% de subestimação). SAUER et al. (2005), no maior estudo com CB guiada com US, demonstraram 19 casos de CDIS. Desses, 11 demonstraram carcinoma invasor na cirurgia (58% de subestimação). Somente um caso de HDA foi observado, que se traduziu como carcinoma invasivo na cirurgia (100% de subestimação).

3.5.2.2.4 Complicações

As complicações relacionadas à CB são raras, ocorrendo em menos de 1% dos casos, sendo relacionadas principalmente a sangramentos, hematomas, infecção ou pneumotórax (ISRAEL; FINE, 1995; MEYER et al., 1999; KIRSHENBAUM et al., 2003; MELO et al., 2003). MEYER et al. (1999), em uma série de 1.836 lesões, descreveram um caso de pneumotórax e um caso de infecção, que foram tratados com sucesso. PARKER et al. (1994), em um estudo multicêntrico com 3.765 casos, descreveram 0,2% de complicações, sendo três infecções e três hematomas. No Brasil, MELLO et al. (2003), em 100 casos de biópsia guiada por US, não relataram nenhum tipo de complicação.

A disseminação do tumor no trajeto da agulha é outra complicação descrita. HARTER et al. (1992) descreveram um caso de carcinoma mucinoso com implantação de células neoplásicas no trajeto da agulha da CB. Esse tipo de complicação pode ocorrer em qualquer procedimento com agulha, incluindo PAAF ou localização com agulha pré-operatória, porém a incidência e a importância clínica são desconhecidas. É importante ressaltar que, no caso de lesões malignas, o trajeto da agulha geralmente é ressecado junto com a lesão durante a cirurgia e irradiado posteriormente (HOORNTJE et al., 2004).

3.5.2.3 Mamotomia

A biópsia percutânea a vácuo foi introduzida em 1996, como técnica alternativa à PAAF e à CB, para a obtenção de tecido mamário para estudo anatomopatológico (BURBANK; PARKER; FOGARTY, 1996; PARKER et al., 1996; IWUAGWU; DREW, 2004a). Permite obter vários fragmentos através de uma única inserção na mama, de forma multidirecional, com volume superior ao obtido com os métodos convencionais, conseqüentemente aumentando a acurácia do diagnóstico. O peso médio do tecido retirado em uma CB com agulha de 14G é de 17 mg, enquanto que com as agulhas de 14G e 11G da mamotomia, retiram-se 44 mg e 105 mg, respectivamente (ISRAEL; FINE, 1995; BURBANK; PARKER; FOGARTY, 1996; BERG et al., 1997; BURBANK, 1997; HEYWANG-KOBRUNNER et al., 1998; KETTRITZ et al., 2004). Também tem como vantagem poder ser utilizada com boa segurança em lesões profundas, superficiais e próximas à axila e a implantes de silicone (BURBANK; PARKER; FOGARTY, 1996; PARKER et al., 1996; BURBANK, 1997; MEYER et al., 1997; ANCONA; CAIFFA; FAZIO, 2001; KETTRITZ et al., 2004).

O aparelho consiste em vários módulos, que são conectados entre si: módulo de controle de vácuo; jogo de tubos, que distribuem o vácuo entre as saídas de agulha e de biópsia; dispositivo automático de controle de corte; e, por último, o sistema de agulhas e retirada de fragmentos. O mecanismo de ação se faz através do vácuo, que, uma vez ativado, faz sucção da lesão pela chanfradura da agulha. O corte rotacional dura aproximadamente 2 a 5 segundos e, após isto, a amostra é transportada por vácuo para a área de retirada de fragmentos (PASQUALETTE et al., 1997; PARKER et al., 2001). No caso de remoção total da lesão, insere-se um pequeno clipe de titânio na topografia da lesão, que pode ser utilizado como guia para futuras intervenções (IWUAGWU; DREW, 2004a). Vários sistemas atualmente são comercializados, como o *Mammotome (Ethicon Endo-Surgery, Johnson & Johnson Company)*, *VacuFlash (Biomed-Instruments & Produkte GmbH)* e o *ATEC Breast Biopsy and Excision System (Suros Surgical System)*, este último compatível com a RM.

3.5.2.3.1 Acurácia

A acurácia da mamotomia descrita na literatura varia entre 88% e 100%, apresentando uma relação direta com o número de fragmentos, curva de aprendizado, calibre da agulha, grau de remoção e tipo de lesão (PHILPOTTS et al., 1999; SIMON et al., 2000; HUNG et al., 2001; MELONI et al., 2001; SOO; BAKER; ROSEN, 2003; IWUAGWU; DREW, 2004; KETTRITZ et al., 2004; MARGOLIN et al., 2004).

LOMOSCHITZ et al. (2004) avaliaram a acurácia diagnóstica da mamotomia em relação ao número de espécimes ressecados, em um grupo de 100 pacientes. Concluíram que com 12 fragmentos, obtidos em duas rotações da agulha em 360°, seria possível atingir o resultado diagnóstico correto em 96% das pacientes com nódulos e em 92% das pacientes com calcificações.

LIBERMAN et al. (2001) enfatizaram a importância da curva de aprendizado na acurácia da mamotomia. Observaram índice de falso-negativo de 7,4% nos primeiros 15 procedimentos e 0%, quando considerados os demais casos. PFARL et al. (2002) encontraram resultados semelhantes, nos quais o índice de falso-negativo reduziu de 10% no grupo de radiologistas que tinham realizado 15 ou menos procedimentos, para 0,6% no grupo que fizeram mais de 15 procedimentos. Nesse estudo, os casos de falso-negativo ocorreram tanto nas microcalcificações (4/115), quanto nos nódulos (3/99).

O calibre da agulha utilizado também influencia a acurácia do procedimento. JACKMAN et al. (2001) observaram que o risco de subestimação passou de 20,4% em pacientes submetidas à CB (agulha com calibre de 14G), para 11,2% nas pacientes submetidas à mamotomia (agulha com calibre de 11G e 14G). MEYER et al. (1999) encontraram o risco de subestimação de 19% nos procedimentos de mamotomia com agulha de 14G e somente 4%, nos casos com agulha de 11G.

O percentual de remoção da lesão também influencia a acurácia. LIBERMAN et al. (1998a) não encontraram nenhum caso de subestimação nos casos em que as calcificações foram totalmente removidas, enquanto no grupo em que apenas algumas calcificações foram removidas observaram 20% de subestimação para HDA e 11% para CDIS. GRADY, GORSUCH e WILBURN-BAILEY (2005) descreveram

um risco de subestimação de 33%, quando não houve atenção à remoção total do nódulo e de 0%, quando todo o nódulo fora ressecado.

O tipo de lesão (microcalcificações ou nódulos) apresenta uma menor influência na acurácia da mamotomia, quando comparada aos outros métodos de biópsia percutânea. O maior estudo sobre mamotomia para a avaliação de microcalcificações foi publicado por KETTRITZ et al. (2004), no qual descreveram 2.874 casos de mamotomia guiada por estereotaxia provenientes de cinco centros, sendo observada sensibilidade de 99% e valor preditivo positivo de 99%. Outros estudos demonstraram resultados semelhantes, demonstrando a importância da mamotomia guiada por estereotaxia para a avaliação das microcalcificações.

Vários trabalhos foram publicados sobre mamotomia guiada por US, porém com menor número de pacientes. SIMON et al. (2000) descreveram 71 casos de mamotomia guiada pela US e obtiveram acurácia de 97%, sensibilidade de 95%, especificidade de 98% e valor preditivo negativo de 98%. HUNG et al. (2001) realizaram 50 mamotomias guiadas por US, obtendo 100% de acurácia. PEREZ-FLUENTES et al. (2001), em uma série com 83 pacientes, demonstraram que a mamotomia removeu completamente as lesões visualizadas pela US com dimensões menores que 15 mm em 95,8% dos casos, eliminando a necessidade de procedimento cirúrgico em 95,2% deles. No Brasil, AMBRÓSIO et al. (2004) estudaram 114 pacientes com lesões não-palpáveis submetidas à mamotomia com agulha de 11G, tendo observado uma acurácia de 96,6%, sensibilidade de 84,2%, especificidade de 100%, valor preditivo positivo de 100% e valor preditivo negativo de 95,8%. Das 114 lesões, 88 foram submetidas à cirurgia, com concordância diagnóstica em 96,6% dos casos.

3.5.2.3.2 Falso-negativo

O risco de falso-negativo da mamotomia descrito na literatura varia entre 0% e 4%, apresentando uma pequena variação entre o grupo de microcalcificações submetidas à biópsia estereotáxica e o grupo de nódulos submetidos à biópsia guiada pela US (SIMON et al., 2000; PARKER et al., 2001; PEREZ-FUENTES et al., 2001; RICCI et al., 2002; KETTRITZ et al., 2004; LOMOSCHITZ et al., 2004).

KETTRITZ et al. (2004), no estudo multicêntrico envolvendo o maior número de pacientes submetidos à biópsia estereotáxica, relataram a taxa de falso-negativo de 0,05% (1/2.874). O único caso descrito foi referente a uma lesão espiculada, que permaneceu no controle realizado em 6 meses, sendo sugerida rebiópsia, que resultou em carcinoma intraductal. LOMOSCHITZ et al. (2004) descreveram dois casos de falso-negativo (4%) em uma série de 100 pacientes submetidos à biópsia estereotáxica, que foram identificados precocemente, devido à discordância entre a imagem e o resultado anatomopatológico. Outros estudos encontraram resultados semelhantes, reforçando a necessidade da correlação anatomorradiológica realizada no momento do procedimento, para a identificação do falso-negativo imediato, e do acompanhamento após a biópsia, para a detecção do falso-negativo tardio (LIBERMAN et al., 1998; LOMOSCHITZ et al., 2004).

PFARL et al. (2002) ressaltaram a importância de as calcificações serem demonstradas nos espécimes radiografados. Dos sete casos de falso-negativo relatados, em quatro deles não havia calcificações nos espécimes. Em dois casos, as calcificações não eram presentes nos espécimes radiográficos e nos outros dois, não estavam presentes na avaliação histológica. No grupo de pacientes que apresentam calcificações nos espécimes radiografados, porém não na avaliação histológica, os autores sugerem inicialmente uma revisão com cortes profundos do bloco e revisão com luz polarizada, à procura de cristais de oxalato de cálcio. Se não forem identificadas as calcificações dessa forma, sugere-se uma correlação das imagens pré e pós-biópsia. Quando se observar ressecção de uma quantidade considerável de calcificações e as mesmas apresentarem baixa suspeita para malignidade, sugere-se acompanhamento em curto prazo. Em caso contrário, torna-se necessário sugerir rebiópsia. No caso de as calcificações não serem observadas nos espécimes radiografados, deve-se sempre sugerir rebiópsia.

No grupo de pacientes submetidos à mamotomia guiada pela US, também se nota baixo índice de falso-negativo. SIMON et al. (2000) relataram um único falso-negativo em 71 casos de mamotomia, relacionado a um hematoma que se formou após o início do procedimento e que dificultou a visualização da lesão. No Brasil, AMBROSIO et al. (2004) descreveram três casos de falso-negativo em 114 pacientes submetidas à mamotomia guiada por US, relacionados principalmente à dificuldade de visualizar a lesão após o início do procedimento. Outros autores não

encontraram nenhum caso de falso-negativo nas suas publicações (PARKER et al., 2001; PEREZ-FUENTES et al., 2001; RICCI et al., 2002).

3.5.2.3.3 Risco de Subestimação

O risco de subestimação da mamotomia varia bastante na literatura (desde 0% até 35%), devendo ser avaliado separadamente, conforme o tipo de lesão (LIBERMAN et al., 1998; BURAK JUNIOR et al., 2000; CANGIARELLA et al., 2001; JACKMAN; BRIDWELL; IKEDA, 2002b; WINCHESTER et al., 2003; KETTRITZ et al., 2004; GRADY; GORSUCH; WILBURN-BAILEY, 2005).

O grupo de lesões que se manifestam como calcificações e são submetidas à mamotomia guiada por estereotaxia apresentam maior risco de subestimação (LIBERMAN et al., 1998a; MEYER et al., 1999; PHILPOTTS et al., 2000; JACKMAN et al., 2002b; PFARL et al., 2002; WINCHESTER et al., 2003; LOMOSCHITZ et al., 2004; GRADY; GORSUCH; WILBURN-BAILEY, 2005). KETTRITZ et al. (2004) descreveram 32 casos de HDA em que se mudou o diagnóstico para CDIS ou carcinoma invasor após a cirurgia (subestimação de 24%) e 49 casos em que o CDIS passou para carcinoma invasor após a cirurgia (subestimação de 12%). Outros autores encontraram resultados semelhantes e consideram que a presença de atipias no resultado da mamotomia devido a calcificações ainda é indicativa de excisão cirúrgica da área comprometida pelas microcalcificações, pelo risco de subestimação diagnóstica (JACKMAN et al., 1997; LIBERMAN et al., 1998; BURAK et al., 2000; PHILPOTTS et al., 2000; CANGIARELLA et al., 2001; JACKMAN et al., 2001; WINCHESTER et al., 2003; LOMOSCHITZ et al., 2004).

No grupo de nódulos mamários biopsiados sob guia de US, nota-se que o risco de subestimação é menor. SIMON et al. (2000) não encontraram nenhum caso de subestimação em 71 nódulos biopsiados. PEREZ-FUENTES et al. (2001) também não encontraram nenhuma subestimação em 88 lesões mamárias. Nesse grupo, os autores relataram ressecção completa em 95% das lesões menores do que 15 mm. PARKER et al. (2001) publicaram um trabalho com 124 casos de mamotomia em lesões inferiores a 15 mm, sendo encontrados cinco casos de CDIS. Também não houve nenhum caso de subestimação, conseguindo a mamotomia identificar o componente invasor de todos os tumores. No Brasil, RICCI et al. (2002)

também não encontraram nenhum caso de subestimação em 26 casos de mamotomia guiada por US.

GRADY, GORSUCH e WILBURN-BAILEY (2005), na maior série publicada de mamotomia guiada por US em pacientes com HDA (52 casos), observaram o risco de subestimação de 33% (6/18), quando apenas uma biópsia incisional foi realizada, e de 0% (0/29), quando toda a lesão foi ressecada pela mamotomia. Dessa forma, os autores sugerem que os nódulos submetidos a mamotomia guiada por US com diagnóstico de ADH, se ressecado todo o componente visível da lesão, não necessitam submeter-se à cirurgia, uma vez que o risco de subestimação observado foi nulo.

3.5.2.3.4 Complicações

Poucas complicações relacionadas a mamotomia são descritas na literatura, sendo relacionadas principalmente a sangramento, hematoma e infecção (LIBERMAN et al., 1998; LAI; BURROWES; MACGREGOR, 2000; PFARL et al., 2002; FRIEDMAN et al., 2003; HUBER et al., 2003; KETTRITZ et al., 2004).

O risco de complicações da mamotomia estereotáxica varia na literatura entre 0% e 3% dos casos. JACKMAN et al. (1997), em um estudo com 2.093 procedimentos, descreveram dois casos de hematomas e um de infecção. KETTRITZ et al. (2004) encontraram 1,4% de complicações em 2.874 biópsias, correspondendo a 25 casos de hematoma, cinco casos de reflexo vasovagal, um caso de crise convulsiva e cinco casos de mastite. Dessas complicações, somente 0,3% necessitaram de internamento e 0,1% sofreram intervenção cirúrgica. MEYER et al. (1997) descreveram que as complicações da mamotomia estereotáxica foram similares às da CB.

As complicações relacionadas à mamotomia guiada por US variaram de 1% a 7% dos casos, valor pouco maior que o descrito com o procedimento estereotáxico (SIMON et al., 2000; MELONI et al., 2001; PARKER et al., 2001; BAEZ et al., 2002; JOHNSON et al., 2002). PEREZ-FUENTES et al. (2001) relataram somente um caso de hematoma (1,1% dos casos). PARKER et al. (2001) relataram uma retração cutânea e um hematoma (1,6% dos casos), este último com resolução espontânea. JOHNSON et al. (2002) observaram 2% de infecção nos casos submetidos à

mamotomia guiada por US. No Brasil, AMBROSIO et al. (2004) descreveram dois casos de hematoma, que não necessitaram de drenagem cirúrgica, além de um caso de reflexo vasovagal, que impediu o procedimento. SIMON et al. (2000) descreveram 7% de sangramento, que cessaram após 10 minutos de compressão manual. Os autores atribuíram o maior número de complicações, em especial, de sangramento, à ausência de compressão da mama durante a realização da biópsia guiada pela US.

A disseminação do tumor no trajeto da agulha também tem sido descrita nos procedimentos de mamotomia, porém em menor percentual, quando comparada à CB. DIAZ, WILEY e VENTA (1999) descreveram um estudo comparando 352 pacientes submetidos à cirurgia, que haviam sido submetidos à CB sem guia (lesão palpável), CB guiada por imagem e mamotomia. Descreveram disseminação do tumor no trajeto da agulha em 38% dos casos de CB em lesões palpáveis, 37% em CB guiada por imagem e 23% nos casos de mamotomia. Esses resultados podem ser decorrentes do maior número de passagem da agulha no interior da mama pela CB, em comparação à mamotomia.

4 PACIENTES E MÉTODO

4 PACIENTES E MÉTODO

Este estudo deriva da linha de pesquisa: “Avaliação da biópsia percutânea com mamotomia” realizada no Departamento de Radiologia do *Istituto Europeo di Oncologia* em Milão, Itália (ANEXO 1). Trata-se de estudo descritivo prospectivo realizado com pacientes que foram submetidas à biópsia percutânea com mamotomia guiada pela US.

4.1 CRITÉRIOS DE SELEÇÃO

Foram selecionadas todas as pacientes encaminhadas para biópsia percutânea com mamotomia guiada pela US no Serviço de Radiologia Mamária do *Istituto Europeo de Oncologia*, no período compreendido entre janeiro de 1999 e abril de 2003, que se enquadravam nos critérios de inclusão e exclusão descritos a seguir.

4.1.1 Critérios de Inclusão

Foram incluídas as pacientes que preencheram os seguintes requisitos:

A) lesão mamária clinicamente oculta (não-palpável), detectada através de um método diagnóstico (mamografia e/ou US e/ou RM);

B) lesão mamária com boa tradução a US, realizada no dia do procedimento da mamotomia;

C) ausência de discrasia sangüínea comprovada pelo hemograma, coagulograma e contagem das plaquetas, realizados no dia do procedimento;

D) concordaram em participar do estudo, após terem sido devidamente esclarecidas e estarem cientes de todos os riscos do procedimento, terem lido e assinado o termo de consentimento livre e esclarecido (ANEXO 2).

4.1.2 Critérios de Exclusão

Embora preenchidos os critérios anteriores, a exclusão das pacientes ocorreu nas seguintes situações:

- A) pacientes alérgicas aos medicamentos (anestésicos) utilizados;
- B) pacientes gestantes ou com suspeita de gestação;
- C) pacientes menores de 18 anos.

4.2 ASPECTOS ÉTICOS

Os critérios clínicos e metodológicos deste trabalho cumpriram os termos das normas vigentes para pesquisas em seres humanos na Itália, na União Européia, além da última revisão da Declaração de Helsinque e da Declaração Universal dos Direitos Humanos.

4.3 MÉTODO

4.3.1 Avaliação Prévia ao Procedimento

Todas as pacientes eram submetidas a uma consulta médica prévia à realização do exame, na qual eram esclarecidas sobre o procedimento a ser realizado e sobre os objetivos do estudo, tendo a possibilidade de se recusar a participar do estudo ou de assinar o termo de consentimento livre e esclarecido.

Durante a consulta, as pacientes eram interrogadas sobre a história mórbida atual e progressiva. Da mesma forma, eram interrogadas quanto à realização de outros exames diagnósticos prévios ao procedimento, que eram anotados em uma ficha individual (ANEXO 3). Os dados considerados no presente estudo foram a realização de mamografia, PAAF ou CB prévias ao procedimento, conforme especificado a seguir:

- A) mamografia: quando realizada previamente e disponível no momento do procedimento, os filmes eram avaliados pelo radiologista e classificados segundo o tipo de lesão (nódulo, nódulo associado a microcalcificações, distorção, distorção associada a microcalcificações e microcalcificações isoladas na topografia da lesão);
- B) PAAF: quando realizada previamente ao procedimento, os resultados citológicos eram anotados para futura comparação com os resultados da mamotomia;
- C) CB: quando realizada previamente ao procedimento, os resultados histológicos eram anotados para futura comparação com os resultados da mamotomia.

A seguir, a paciente era submetida a um exame de US mamária com o objetivo de avaliar a lesão e planejar o procedimento. Nessa etapa, as lesões eram classificadas em cinco categorias, baseadas na classificação mamográfica do BI-RADS (AMERICAN COLLEGE OF RADIOLOGY, 2003), conforme abaixo especificadas:

- A) categoria 1: quando nenhuma anormalidade era visível pela US (se classificada nessa categoria, a paciente era excluída do estudo, pois não preenchia o critério de inclusão descrito no item 4.1.1);
- B) categoria 2: quando um achado benigno era visível, como linfonodo intramamário, cisto simples ou nódulo estável por mais de 2 anos;
- C) categoria 3: quando uma lesão provavelmente benigna era vista, como um nódulo sólido, com margens circunscritas, orientação paralela à pele, textura homogênea e sem sombra posterior;
- D) categoria 4: quando uma lesão suspeita era observada, como um nódulo sólido, com forma irregular e contornos indistintos, orientação não-paralela à pele e sombra posterior;
- E) categoria 5: quando uma lesão altamente suspeita era observada, como uma lesão associada a linfonodos patológicos, microcalcificações suspeitas, espessamento ou retração cutânea.

4.3.2 Técnica do Procedimento de Mamotomia

O procedimento foi realizado usando um aparelho “*Mammotome Hand-Held*” com agulha de 11G (*Ethicon Endo-Surgery, Cincinnati, Ohio*) (FIGURA 1), guiado “à mão livre” pela US (*Technos MPX, Esaote, Italy*), empregando um transdutor linear com 12 MHz.

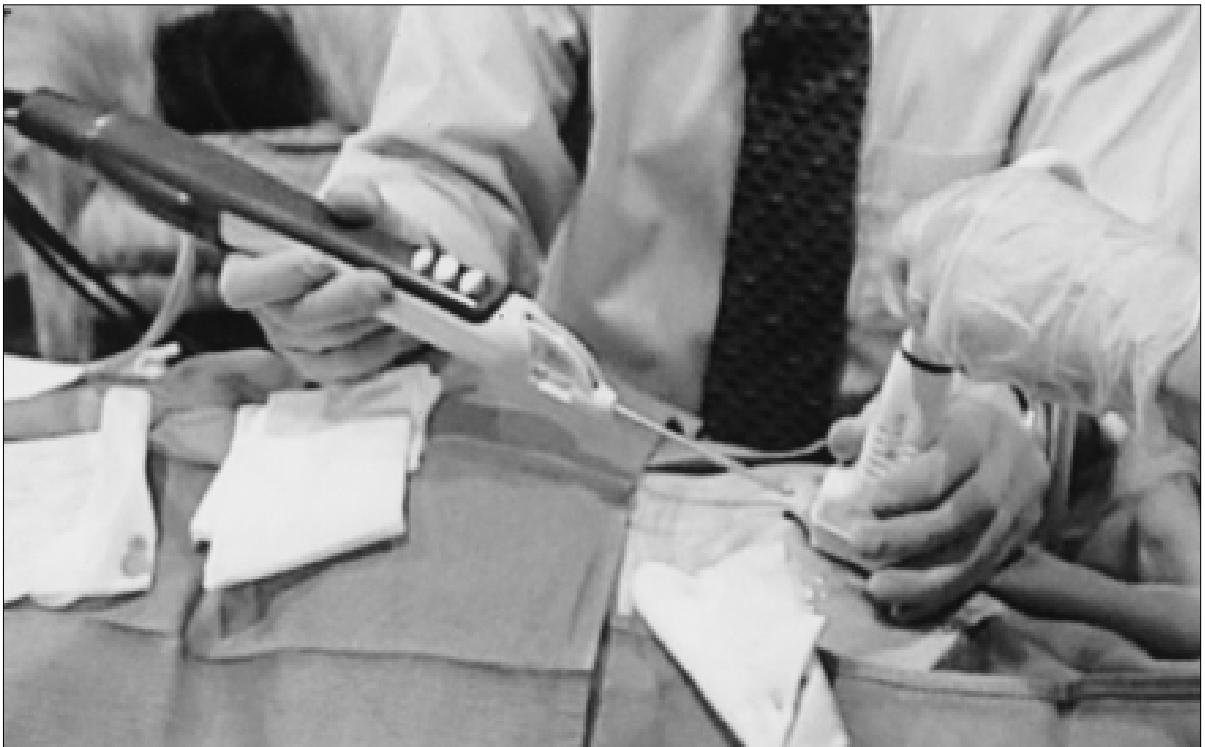FIGURA 1 – DETALHE DA SONDA E DO APARELHO DE MAMOTOMIA



FONTE: *Mammotome Hand-Held, Ethicon Endo-Surgery, Cincinnati, Ohio*

Para realizar o procedimento, a paciente era colocada em posição supina ou oblíqua, conforme a localização da lesão. Obtinha-se um acesso venoso periférico e realizava-se a assepsia da pele com povidine tópico. A lesão era então localizada através do transdutor ultra-sonográfico, sendo injetado o anestésico (carbocaina 2%) na topografia da inserção da sonda. Uma pequena incisão era realizada na pele, com cerca de 4 mm. A sonda era então posicionada junto à borda inferior da lesão, com controle em tempo real através da US (FIGURA 2).

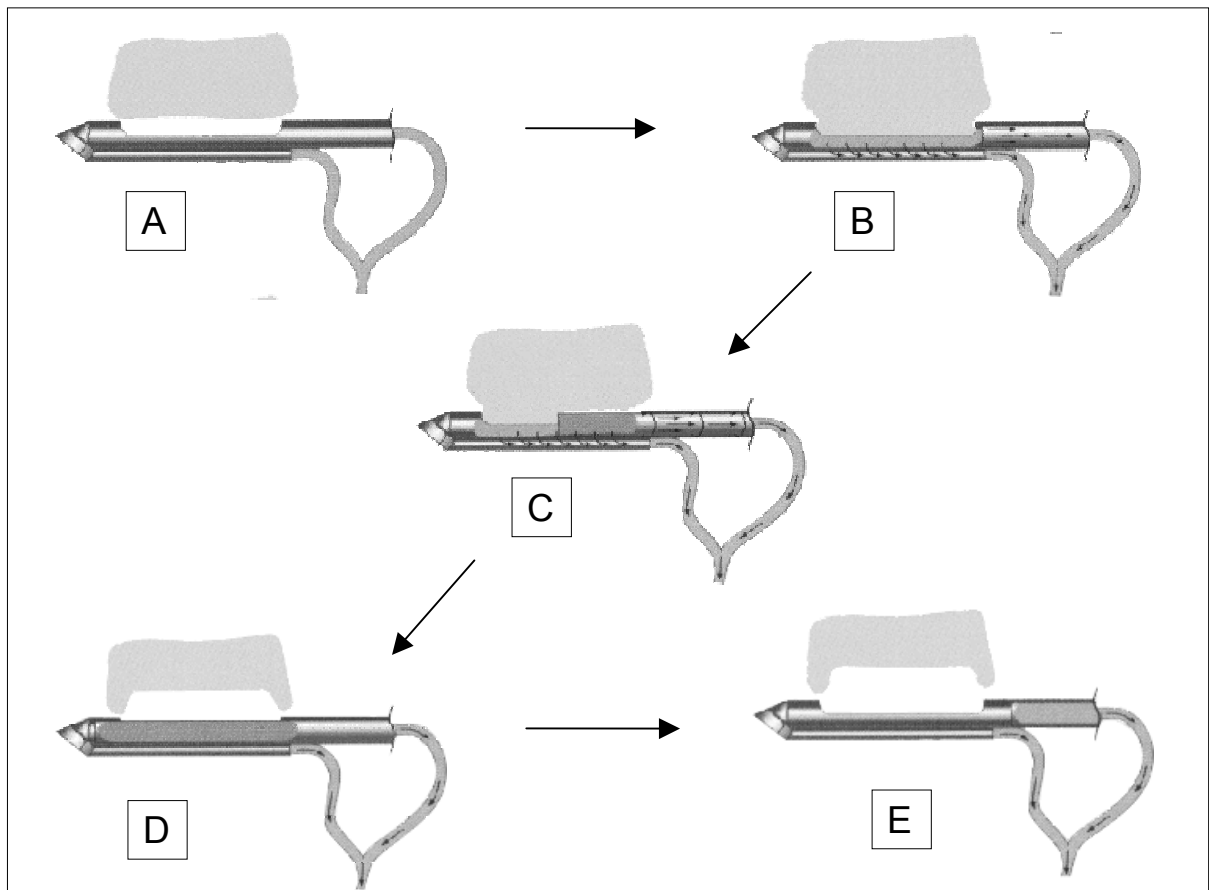
FIGURA 2 - PACIENTE EM DECÚBITO DORSAL NO MOMENTO DA INSERÇÃO DA SONDA DE MAMOTOMIA GUIADA PELA ULTRA-SONOGRAFIA A “MÃO LIVRE”



FONTE: *Mammotome Hand-Held, Ethicon Endo-Surgery, Cincinnati, Ohio*

Ativava-se o aparelho e o tecido era sugado para o interior da agulha, através de um sistema de vácuo, sendo cortado por uma lâmina deslizante em alta rotação. O vácuo criado transportava o tecido até a câmara coletora, sem necessidade de retirar a agulha da lesão. Retirava-se então da câmara coletora o tecido, que era posto nos recipientes próprios para serem enviados para análise patológica (FIGURA 3).

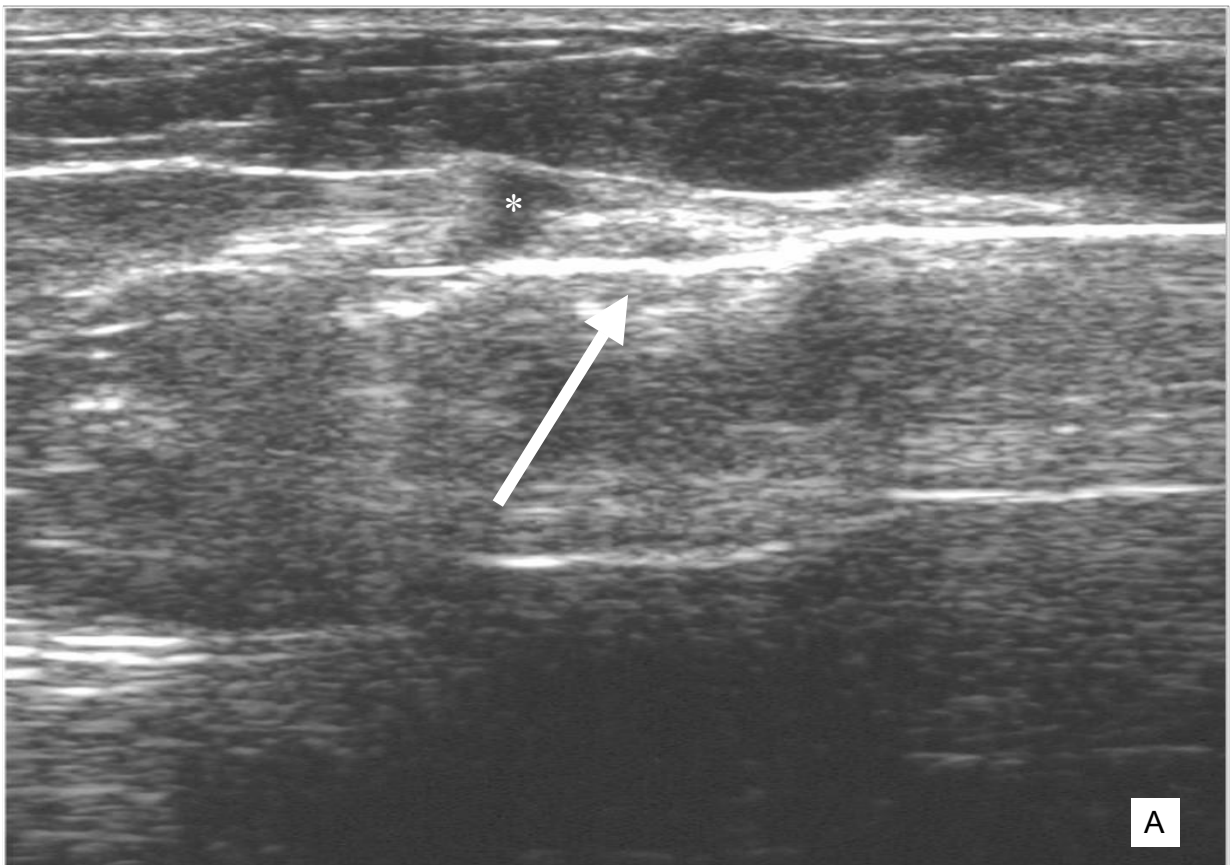
FIGURA 3 - ESQUEMA DO FUNCIONAMENTO DA Sonda. A sonda era posicionada junto à borda posterior da lesão e a chanfradura da agulha aberta (A). O sistema a vácuo era ativado, succionando o tecido para a abertura (B). A lâmina era acionada, cortando o fragmento de tecido (C). A amostra era transportada até a câmara coletora pelo vácuo (D), podendo-se reiniciar o procedimento (E).

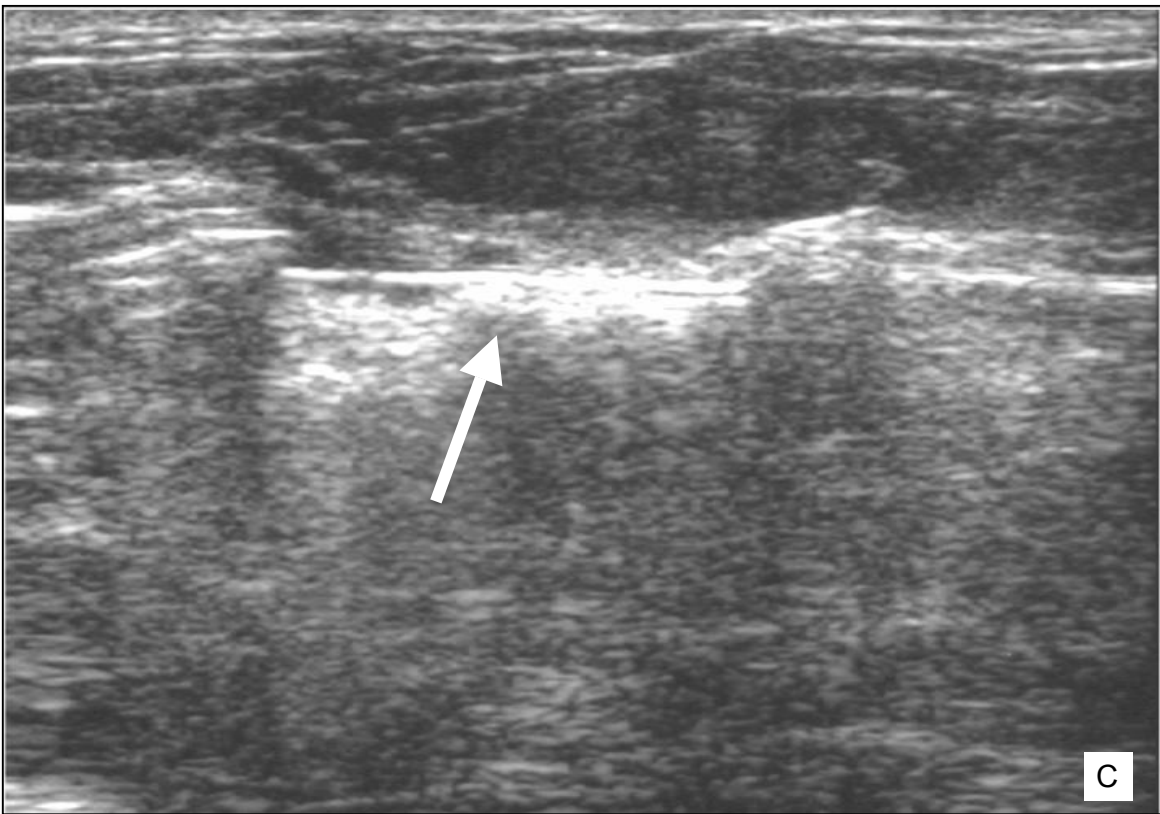
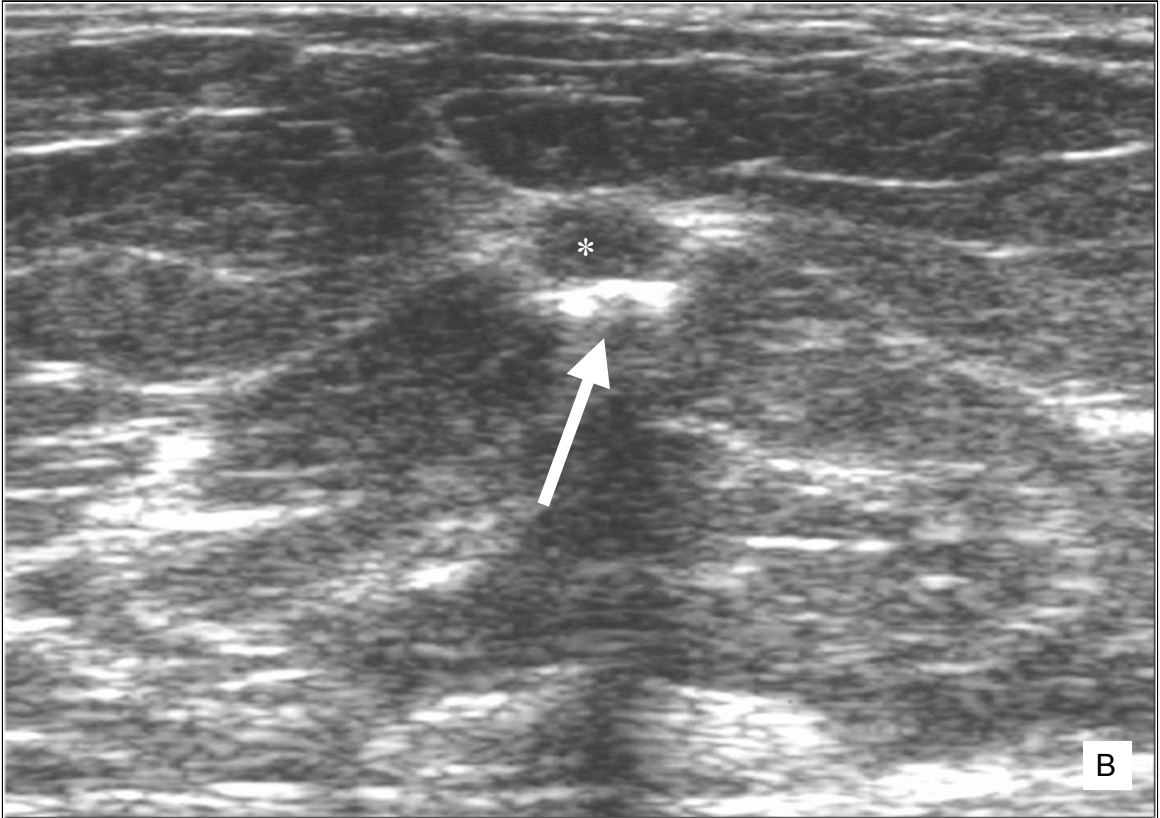


FONTE: *Mammotome Hand-Held, Ethicon Endo-Surgery, Cincinnati, Ohio*

O número de amostras dependia das dimensões da lesão, sendo colhidas tantas amostras quantas fossem necessárias para a remoção completa da lesão ou até o radiologista decidir interromper o procedimento (FIGURA 4). As amostras podiam ser colhidas em todos os planos, conforme a localização da lesão. Caso a lesão fosse totalmente removida pelo radiologista, um microclipe (*MicroMark; Ethicon Endo-Surgery, Cincinnati, United States*) era inserido no local, para futura localização da área de ressecção.

FIGURA 4 - LESÃO HIPOECÓICA (*), MEDINDO 7MM, LOCALIZADA NA MAMA ESQUERDA. A AGULHA (SETA) FOI POSICIONADA JUNTO À BORDA POSTERIOR DA LESÃO, SENDO DEMONSTRADA NOS PLANOS LONGITUDINAL (A) E TRANSVERSAL (B). AO FINAL DO PROCEDIMENTO, PODE-SE OBSERVAR A REMOÇÃO COMPLETA DA LESÃO (C)





Após o procedimento, realizava-se compressão manual durante 10 minutos, com a finalidade de obter completa hemostasia. Fechava-se a ferida com fitas estéreis, sendo realizado, a seguir, curativo compressivo e aplicada compressa gelada. A paciente então permanecia no hospital em observação pelo período de 2 horas. Após esse período, a paciente era liberada, nos casos em que nenhuma queixa fosse relatada e uma boa hemostasia fosse verificada. A paciente era então instruída a retornar ao hospital na ocorrência de alguma complicação.

4.3.3 Avaliação das Complicações

As complicações foram divididas em dois grupos, quanto ao tempo de aparecimento:

- A) complicações precoces: quando apareciam durante a realização do procedimento ou dentro de 2 horas após o término do mesmo, podendo corresponder a sangramento, hematoma ou crise hipertensiva;
- B) complicações tardias: quando ocorreram após 2 horas do procedimento, podendo corresponder a sangramento, hematoma, infecção, retração cutânea ou fibrose da pele.

As complicações também foram divididas em dois grupos, segundo a gravidade das mesmas:

- A) complicações maiores: quando era necessário instituir terapia farmacológica (como antibióticos) ou cirúrgica (como drenagens);
- B) complicações menores: quando não era necessário tratamento.

4.3.4 Análise Anatomopatológica

Todas as amostras colhidas eram fixadas em formalina. Aproximadamente quatro ou cinco amostras eram processadas em um único bloco. Caso houvesse mais que cinco amostras, preparavam-se cassetes adicionais. Cada bloco era seccionado para obter três lâminas, uma para cada nível. A seguir, patologistas especializados em patologia mamária analisavam o material, e enviava-se o resultado para o médico radiologista e para o mastologista da paciente.

4.3.5 Seguimento das Pacientes

Para se estabelecer o seguimento das lesões, as pacientes foram divididas em quatro grupos, de acordo com o resultado histopatológico:

- A) lesões malignas: incluem o CDIS e o carcinoma invasor. As pacientes foram encaminhadas para excisão cirúrgica e os resultados foram comparados aos da mamotomia;
- B) lesões proliferativas atípicas: incluem a HDA e as pacientes também foram encaminhadas para cirurgia, comparando-se os resultados anatomopatológicos com os da cirurgia;
- C) neoplasia lobular intraepitelial: incluem a HLA (ou neoplasia lobular intra-epitelial grau 1 (LIN 1) e o CLIS (ou neoplasia lobular intra-epitelial grau 2 (LIN 2)). Um controle mamográfico ou ecográfico semestral foi solicitado, sendo os resultados de cada retorno anotados na ficha da paciente (TAVASSOLI, 1999);
- D) lesão benigna: incluem diagnósticos específicos, como fibroadenoma, papiloma, tumor filodes, além de processos inespecíficos, como fibrose e alterações fibrocísticas. Para este grupo de pacientes, caso houvesse concordância entre as características de imagem e o resultado do procedimento, a paciente era submetida a controle mamográfico e/ou ecográfico semestral, anotando-se os resultados em suas fichas a cada retorno. No caso de discordância entre a imagem e a histologia, a cirurgia era proposta e os resultados eram imediatamente comparados aos da mamotomia.

4.3.6 Análise dos Dados

Os dados das pacientes foram inseridos em um banco de dados específico no *Software Microsoft Access*. Todas as pacientes que não retornaram para o tratamento cirúrgico ou seguimento por imagem foram excluídas da análise final dos dados.

Os resultados obtidos com a histologia da mamotomia foram comparados com os resultados obtidos com a cirurgia ou com o seguimento por imagem das pacientes e foram classificados em dois grandes grupos:

A) Resultados concordantes:

- quando o resultado da histologia observada na mamotomia era confirmado pela cirurgia;
- quando nenhuma lesão suspeita era detectada durante o controle mamográfico e/ou ultra-sonográfico, no prazo mínimo de 24 meses.

B) Resultados discordantes:

- quando o resultado da histologia observado na mamotomia não era confirmado pela cirurgia;
- quando uma lesão suspeita era detectada durante o controle mamográfico e/ou ultra-sonográfico na mesma topografia da biópsia.

As lesões discordantes foram então classificadas em três grandes grupos, de acordo com o tipo de discordância:

A) Casos de subestimação da mamotomia:

- quando HDA fosse observada na histologia da mamotomia e CDIS ou carcinoma infiltrante durante a cirurgia;
- quando CDIS fosse observado na histologia da mamotomia e carcinoma infiltrante durante a cirurgia.

B) Casos de falso-negativo da mamotomia:

- quando um diagnóstico histológico de benignidade fosse observado na mamotomia e CDIS ou carcinoma infiltrante na cirurgia;
- quando um diagnóstico histológico de benignidade fosse observado na mamotomia e CDIS ou carcinoma infiltrante na mesma topografia da biópsia, durante o controle por imagem (mamográfico e/ou US).

C) Casos de remoção total da lesão pela mamotomia:

- quando um diagnóstico histológico de lesão benigna, CDIS ou carcinoma infiltrante fosse observado na mamotomia e somente parênquima normal na cirurgia, tendo o radiologista registrado uma remoção completa da lesão no final do procedimento.

4.3.7 Análise Estatística

Na análise estatística, a sensibilidade foi definida como a razão entre o número de pacientes com doença maligna diagnosticada pela mamotomia e o número total de pacientes com diagnóstico definitivo de malignidade através da cirurgia ou no seguimento radiológico. A especificidade, como a razão entre o número de pacientes sem evidências de doença maligna pela mamotomia e o número total de pacientes sem evidências de lesões malignas através da cirurgia ou do seguimento radiológico. O valor preditivo positivo, como a razão entre o número de pacientes com doença maligna e o número de pacientes com mamotomia demonstrando doença maligna. O valor preditivo negativo, como o número de pacientes sem evidências de doença maligna e o número de pacientes sem evidências de doença maligna pela mamotomia. A acurácia, como a razão entre o número de pacientes verdadeiro-positivo e verdadeiro-negativo pela mamotomia e o número total de pacientes.

Para a análise estatística, as pacientes com diagnóstico definitivo de HDA e neoplasia lobular intra-epitelial (através da cirurgia ou do controle mamográfico e/ou ultra-sonográfico) foram incluídas no grupo de lesões benignas.

5 RESULTADOS

TABELA 1 - DIAGNÓSTICO HISTOPATOLÓGICO DAS 404 LESÕES SUBMETIDAS À MAMOTOMIA

	n (%)
Benignas	
Adenose	11 (2,7)
Alterações fibrocísticas	161 (39,7)
Alterações inflamatórias	13 (3,2)
Fibroadenoma	121 (30,0)
Tumor filodes	2 (0,4)
Outros	11 (2,7)
Neoplasia intra-epitelial lobular (1)	
Neoplasia intra-epitelial lobular grau 1	4 (0,9)
Neoplasia intra-epitelial lobular grau 2	3 (0,7)
Lesões proliferativas atípicas	
Hiperplasia ductal atípica	2 (0,4)
Malignas	
Carcinoma ductal <i>in situ</i>	12 (2,9)
Carcinoma ductal invasivo	60 (14,8)
Carcinoma lobular invasivo	2 (0,4)
Carcinoma tubular invasivo	2 (0,4)

(1) TAVASSOLI, 1999;

Todas as lesões malignas (n=76) demonstradas pela mamotomia foram submetidas à cirurgia. Desse grupo, 81,5% (62/76) demonstraram achados histopatológicos concordantes entre o resultado da mamotomia e o da cirurgia, enquanto 18,4% (14/76) demonstraram achados discordantes (TABELA 2).

Entre os casos discordantes, em 12 (12/14) deles não foi observado tumor invasivo residual na análise da peça cirúrgica. Nessas pacientes, o radiologista registrou uma remoção completa da lesão e o resultado histológico final da cirurgia demonstrou: parênquima mamário normal em nove casos, LIN 2 em um caso e CDIS em dois casos. Nos dois (2/14) casos remanescentes, embora somente CDIS tivesse sido observado nas amostras da mamotomia, carcinoma ductal invasor foi encontrado na análise da peça cirúrgica.

Um total de 12 casos de CDIS (12/76) foi observado neste estudo. Desses, somente em dois (16,6%) ocorreu subestimação da técnica da mamotomia. Nos dois casos, tratava-se de mamas densas com microcalcificações pleomórficas segmentares à mamografia e nódulo à US, com diâmetro médio de 26 mm (20 mm e 32 mm, respectivamente). No final desses dois procedimentos, o radiologista havia registrado apenas remoção parcial da lesão.

TABELA 2 - GRUPO DE PACIENTES COM DOENÇA MALIGNA, QUE APRESENTARAM DISCORDÂNCIA ENTRE O DIAGNÓSTICO HISTOLÓGICO DA MAMOTOMIA E O DA CIRURGIA

	Idade (anos)	Diâmetro (mm)	MX	US	BI- RADS	Histologia MT	Histologia CX
Casos onde não foram observados tumores residuais na cirurgia							
Caso 1	49	25	Nódulo	Nódulo	3	DCIS	N
Caso 2	63	17	Nódulo	Nódulo	3	DCIS	N
Caso 3	66	10	Nódulo	Nódulo	5	DCIS	N
Caso 4	39	10	Nódulo	Nódulo	3	DCIS	N
Caso 5	53	12	Nódulo	Nódulo	3	CDI	N
Caso 6	35	13	Negativa	Nódulo	4	CDI	N
Caso 7	57	7	Negativa	Nódulo	4	CDI	N
Caso 8	43	8	Nódulo	Nódulo	4	CDI	N
Caso 9	52	10	Nódulo	Nódulo	4	CTI	N
Caso 10	46	6	Negativa	Nódulo	3	CDI	LIN2
Caso 11	54	8	Negativa	Nódulo	4	CDI	CDIS
Caso 12	57	6	Nódulo	Nódulo	4	CDI	CDIS
Casos de subestimação da mamotomia							
Caso 1	44	32	MCD	Nódulo	4	CDIS	CDI
Caso 2	38	20	MCD	Nódulo	4	CDIS	CDI

NOTAS: MX= mamografia; US= ultra-sonografia; BI-RADS= *Radiology Breast Imaging Reporting and Data System*; MT= mamotomia; CX= cirurgia; CDI= carcinoma ductal infiltrante; CTI= carcinoma tubular infiltrante; CDIS= carcinoma ductal *in situ*; LIN2= neoplasia lobular intra-epitelial grau 2; N= parênquima mamário sem resíduo de tumor; MCD= microcalcificações difusas.

A freqüência das lesões malignas, de acordo com a classificação ultrasonográfica, é demonstrada na TABELA 3. As maiores relações entre o número de biópsias realizadas e o número de tumores diagnosticados foram na categoria 4 (1:2,2) e categoria 5 (1:1).

TABELA 3 - FREQUÊNCIA DAS LESÕES MALIGNAS DE ACORDO COM A CLASSIFICAÇÃO ULTRA-SONOGRÁFICA

Classificação	Nº de pacientes (%)	Nº de casos com histologia maligna (1) (%)	Relação tumor/biópsia
Categoria 2	32 (7,9)	N	0
Categoria 3	223 (55,1)	5 (2,2)	1 : 44,6
Categoria 4	141 (34,9)	63 (44,6)	1 : 2,2
Categoria 5	8 (1,9)	8 (100)	1 : 1

NOTAS: N°= número; N= nenhum caso.

(1) Histologia maligna inclui carcinoma ductal *in situ* e carcinoma infiltrante.

No caso das lesões benignas (n=319), somente 14 pacientes foram submetidas à biópsia cirúrgica, devido à discordância entre o achado histológico e as características de imagem, com um percentual de rebiópsia de 4,3% (14/319).

Em todos os casos submetidos ao procedimento cirúrgico (n=14) foi observada uma histologia discordante entre a mamotomia e o procedimento cirúrgico (TABELA 4). Em 11 pacientes, nenhuma lesão residual benigna foi encontrada na peça cirúrgica, sendo comprovada a remoção completa descrita pelo radiologista durante o procedimento de mamotomia. Em um caso, enquanto doença fibrocística foi observada na histologia da mamotomia, uma LIN 2 foi notada na peça cirúrgica. Entretanto, isso não mudou o tratamento da paciente e esse caso não foi considerado como um falso-negativo. Em dois casos, carcinoma foi observado no momento da cirurgia e ambos foram considerados como falso-negativo da técnica de mamotomia ($2/319 = 0,6\%$). No primeiro caso, somente alteração fibrocística foi vista no momento da mamotomia, enquanto a biópsia cirúrgica mostrou CDIS. No segundo caso, enquanto alteração fibrocística foi relatada na mamotomia, um carcinoma tubular invasivo de 7 mm foi observado na cirurgia. O radiologista, em ambos os casos, não havia registrado remoção completa das lesões.

As 305 lesões benignas restantes não foram ressecadas e um controle com mamografia e/ou US foi obtido em um período médio de 32 meses (variação de 24-62 meses) em 93,7% (286/305) das pacientes. Nesse grupo, não foi observada nenhuma lesão que necessitasse avaliação posterior por biópsia cirúrgica, indicando falso-negativo tardio da mamotomia. Dezenove pacientes (19/305) não retornaram para o controle mamográfico e/ou ultra-sonográfico e foram excluídas da análise estatística.

TABELA 4 - GRUPO DE PACIENTES COM DOENÇA BENIGNA, QUE APRESENTARAM DISCORDÂNCIA ENTRE O DIAGNÓSTICO HISTOLÓGICO DA MAMOTOMIA E O DA CIRURGIA

	Idade (anos)	Diâmetro (mm)	MX	US	BI- RADS	Histologia MT	Histologia CX
Casos onde não foram observadas lesões residuais na cirurgia							
Caso 1	50	10	Nódulo	Nódulo	4	AF	N
Caso 2	51	15	Distorção	Nódulo	4	AF	N
Caso 3	28	15	Negativa	Nódulo	4	AF	N
Caso 4	40	15	Nódulo	Nódulo	4	AF	N
Caso 5	45	30	Nódulo	Nódulo	3	AF	N
Caso 6	51	10	Distorção	Nódulo	4	AF	N
Caso 7	64	13	Nódulo	Nódulo	4	AF	N
Caso 8	45	7	Negativa	Nódulo	4	FIB	N
Caso 9	43	13	Nódulo	Nódulo	4	FIB	N
Caso 10	41	17	Nódulo	Nódulo	3	FIB	N
Caso 11	40	13	Nódulo	Nódulo	3	AF	N
Caso 12	44	15	Nódulo	Nódulo	4	AF	LIN2
Casos de falso-negativo da mamotomia							
Caso 1	44	21	Nódulo	Nódulo	4	AF	CDIS
Caso 2	57	32	Nódulo	Nódulo	4	AF	CTI

NOTAS: MX= mamografia; US= ultra-sonografia; BI-RADS= *Radiology Breast Imaging Reporting and Data System*; MT= mamotomia; CX= cirurgia; CTI= carcinoma tubular infiltrante; CDIS= carcinoma ductal *in situ*; LIN2= neoplasia lobular intra-epitelial grau 2; N= parênquima normal sem resíduo de tumor; AF= alteração fibrocística; FIB= fibroadenoma.

As duas pacientes com HDA recusaram o tratamento cirúrgico, apesar da recomendação do radiologista e do mastologista. Nesses casos, apenas atipia focal foi observada no estudo histológico e o radiologista havia relatado remoção completa da lesão. Os diâmetros das lesões eram de 8 mm e 16 mm. Os controles mamográficos e ultra-sonográficos realizados no período médio de 36 meses (variação de 28-42 meses) não revelaram nenhum achado suspeito.

Das sete pacientes com neoplasia lobular intra-epitelial, somente um (1/7) caso foi submetido à biópsia excisional devido à solicitação da paciente (LIN 2), resultando em um achado histopatológico concordante. As outras seis (6/7) pacientes foram seguidas com controles mamográfico e/ou ultra-sonográfico, não sendo detectadas lesões suspeitas, em média 27 meses após o procedimento (variação de 25-38 meses).

Observaram-se complicações precoces da mamotomia em 6,9% (28/404) das pacientes, as quais incluíram sangramento em 78,5% (22/28) e hematoma em 21,4% (6/28). Todas as complicações foram classificadas como menores, porque não necessitaram de intervenção cirúrgica. Complicações tardias não foram observadas.

A comparação entre a classificação ultra-sonográfica e o resultado histopatológico obtido com a mamotomia, cirurgia e seguimento por imagem está ilustrada na TABELA 5. A mamotomia evitou a cirurgia em 48,2% dos casos classificados como categoria 4. Das lesões classificadas como categoria 5, todas foram submetidas à cirurgia, enquanto, das lesões categoria 2, nenhuma paciente foi submetida à cirurgia. Das lesões classificadas como categoria 3, a mamotomia demonstrou cinco casos de lesões malignas.

TABELA 5 - COMPARAÇÃO ENTRE OS RESULTADOS DA MAMOTOMIA, CIRURGIA E SEGUIMENTO POR IMAGEM DAS PACIENTES CONFORME AS CATEGORIAS DA ULTRA-SONOGRAFIA

	Histologia da MT		Histologia da CX		Seguimento por imagem	
	Benigna	Maligna	Benigna	Maligna	Benigna	Sem
	(1)		(1)		(1)	seguimento
US (n=404)						
Categoria 2	32 (100)	N	N	N	30 (93,7)	2 (6,2)
Categoria 3	218 (97,7)	5 (2,2)	5 (50)	5 (50)	196 (92)	17(8)
Categoria 4	78 (55,3)	63 (44,6)	8 (11)	65 (89)	68 (100)	N
Categoria 5	N	8 (100)	N	8 (100)	N	N

NOTAS: US= ultra-sonografia; N= nenhum caso; MT= mamotomia; CX= cirurgia.

(1) Este grupo inclui as lesões benignas, proliferativas atípicas e neoplasia lobular intra-epitelial.

A comparação entre os resultados da PAAF e os resultados obtidos com a mamotomia, cirurgia e seguimento por imagem encontram-se na TABELA 6. A mamotomia demonstrou lesão maligna em 30,3% (17/56) dos casos com citologia inadequada, 12,5% (7/56) dos benignos e 12,7% (7/55) dos provavelmente benignos. Entre os 13 casos de lesões suspeitas, somente um tumor foi observado (1/13).

TABELA 6 - COMPARAÇÃO ENTRE OS RESULTADOS DA MAMOTOMIA, CIRURGIA E SEGUIMENTO POR IMAGEM DAS PACIENTES CONFORME O RESULTADO CITOLÓGICO DAS LESÕES

	Histologia da MT		Histologia da CX		Seguimento por imagem	
	Benigna	Maligna	Benigno	Maligna	Benigna	Sem
	(1)		(1)		(1)	seguimento
PAAF (n=180)						
Inadequado(C1)	39 (69,6)	17 (30,3)	1 (5,5)	17 (94,4)	38 (100)	N
Benigno (C2)	49 (87,5)	7 (12,5)	2 (22,2)	7 (77,7)	47 (100)	N
P. benigno (C3)	48 (87,2)	7 (12,7)	2 (22,2)	7 (77,7)	46 (100)	N
Suspeito (C4)	12 (92,3)	1 (7,6)	2 (66,6)	1 (33,3)	10 (100)	N

NOTAS: PAAF= punção por aspiração com agulha fina; P. benigno= provavelmente benigno; N= nenhum caso; MT= mamotomia; CX= cirurgia.

(1) Este grupo inclui as lesões benignas, proliferativas atípicas e neoplasia lobular intra-epitelial.

A TABELA 7 relaciona os resultados histológicos da mamotomia guiada pela US com os resultados das cirurgias e controle radiológico. A sensibilidade da mamotomia foi de 97,4% (76/78), a especificidade foi de 100% (307/307), o valor preditivo positivo foi de 100% (76/76) e o valor preditivo negativo foi de 99,3% (307/309). O valor do falso-negativo foi 0,6% (2/309). A acurácia do procedimento foi de 99,4% (383/385).

A TABELA 8 compara os resultados da mamotomia guiada por US observados no presente estudo com os descritos na literatura.

TABELA 7 – RESULTADO FINAL DA BIÓPSIA DE MAMOTOMIA GUIADA PELA ULTRA-SONOGRAFIA

	Diagnóstico final (1)	
	Maligno	Benigno (2)
Histologia da mamotomia		
Maligna	76	-
Benigna (2)	2	307 (3)

(1) Por biópsia excisional ou seguimento por imagem;

(2) Este grupo inclui as lesões benignas, proliferativas atípicas e neoplasia lobular intra-epitelial;

(3) Dezenove pacientes com lesões benignas foram excluídas da análise final estatística porque não retornaram para o seguimento.

TABELA 8 - COMPARAÇÃO DOS RESULTADOS ENTRE AS DIVERSAS SÉRIES DA LITERATURA SOBRE MAMOTOMIA GUIADA POR ULTRA-SONOGRAFIA

	Nº lesões	Acurácia	Falso- negativo	Reb.	Subest. HDA	Subest. CDIS	Complicação
SIMON et al., (2001)	71	97%	1.9%	2,8%	-	0%	9%
PEREZ-FUENTES et al., (2001)	88	100%	0%	3,4%	-	-	1,2%
PARKER et al., (2001)	124	100%	0%	-	0%	0%	1,6%
HUNG et al., (2001)	50	100%	-	-	-	-	-
MELONI et al., (2001)	73	97,3%	2,7%	-	-	-	5%
RICCI et al., (2002)	26	100%	0%	-	0%	-	-
JOHNSON et al., (2002)	101	100%	0%	-	0%	-	3%
BAEZ et al., (2003)	20	-	-	-	-	-	0%
AMBROSIO et al., (2004)	114	96,6%	3,0%	-	-	-	2,6%
GRADY et al., (2005)	52	-	-	-	0%(1) - 33%(2)	-	-
URBAN (2005)	404	99,4 %	0,6%	4,3%	0%	16,6%	6,9%

NOTAS: N°= número; Reb.= rebiópsia; Subest.= subestimação; HDA= hiperplasia ductal atípica; CDIS= carcinoma ductal *in situ*

(1) Valor referente aos casos submetidos à ressecção completa da lesão;

(2) Valor referente aos casos submetidos à ressecção parcial da lesão;

(-) Dado não-referido no estudo.

6 DISCUSSÃO

6.1 AMBIENTE DO ESTUDO

O *Istituto Europeo di Oncologia* é um *Comprehensive Cancer Center* fundado em 1987 e aberto ao público em 1994, tendo como principais objetivos o ensino, a pesquisa e o tratamento do câncer. É, por definição, um centro internacional, com corpos científico e clínico formados por profissionais de vários países europeus, recebendo anualmente dezenas de estagiários dos mais diversos continentes. Atualmente, é considerado um dos centros mais importantes para pesquisa e tratamento do câncer de mama na Europa e no mundo.

Os estudos nele realizados têm como objetivo principal transformar o conhecimento científico em melhoramentos diretos na área do diagnóstico e do tratamento dos tumores, no tempo mais breve possível. É o chamado “*translational research*”, ou seja, a passagem do conhecimento do laboratório para a beira do leito. Importantes contribuições foram realizadas nas áreas da cirurgia conservadora, do linfonodo sentinela e da radioterapia intra-operatória nos últimos anos, nesse centro.

O Departamento de Radiologia do *Istituto Europeo di Oncologia*, dirigido pelo Professor Massimo Bellomi, realiza cerca de 57.000 exames/ano. A Unidade de Radiologia Mamária, chefiada pelo Dr. Enrico Cassano, dispõe de aparelhos de mamografia (dois aparelhos analógicos e dois digitais), US (seis aparelhos, sendo um dedicado à biópsia com mamotomia), RM (um aparelho de 1,5 T), estereotaxia analógica (um aparelho, sendo acoplado ao mamógrafo analógico) e estereotaxia digital (dois aparelhos, sendo dedicados à biópsia com mamotomia), além de oito médicos com dedicação exclusiva em radiologia mamária. Várias linhas de pesquisas estão sendo desenvolvidas na Unidade de Radiologia Mamária: localização pré-operatória de lesões não-palpáveis com ROLL, aplicações de contraste em US mamária, indicações da RM em mama e avaliação da mamotomia guiada por estereotaxia e US.

Este estudo faz parte da linha de pesquisa: “Avaliação da mamotomia guiada por estereotaxia e por US”, iniciada no ano de 1999, que tem como objetivo estabelecer a acurácia, indicações e complicações deste novo procedimento. Para o presente estudo, foram selecionadas todas as pacientes que realizaram mamotomia

guiada por US entre janeiro de 1999 e abril de 2003, com a finalidade de se obter um grupo com seguimento mínimo de 24 meses.

6.2 VALIDADE INTERNA DA PESQUISA

O delineamento utilizado para o estudo foi o descritivo, que é o mais indicado para avaliar novos métodos diagnósticos. O tamanho da amostra foi considerado representativo para o problema em estudo, sendo, por nosso conhecimento, a maior casuística da literatura.

A faixa etária das pacientes foi ampla, variando de 21 até 79 anos. O maior número de pacientes submetidas à mamotomia teve sua faixa etária coincidente com a de maior incidência do câncer de mama. Entre as 251 pacientes, que tinham entre 40 e 59 anos, foram observados 52 casos de tumores (relação tumor/biópsia de 1:4,8). Já no grupo de pacientes entre 20 e 39 anos, composto por 92 pacientes, a relação tumor/biópsia foi de 1:15,3.

Quanto aos exames anteriores, a informação sobre a mamografia prévia foi obtida somente em 266 casos. Isso ocorreu porque foram considerados apenas os casos nos quais tivemos acesso ao filme da mamografia, para a avaliação no momento do procedimento. As informações descritas no prontuário ou referidas pela paciente não foram levadas em consideração. As informações sobre exames ecográficos prévios também não foram consideradas, devido ao caráter operador-dependente do método. Todas as lesões foram reavaliadas e classificadas pela US, no dia do procedimento, pelo médico que realizou a mamotomia.

Muitas pacientes foram classificadas no grupo de lesões categoria 3 pela US (55,1%), o que poderia ser uma limitação do estudo. Entretanto, o protocolo estabelecia a realização do procedimento em todos os casos encaminhados para o serviço, que preenchessem os critérios de inclusão e não tivessem nenhum critério de exclusão, com o objetivo de determinar as indicações da mamotomia. Da mesma forma, outro fator que aumentou o número de pacientes nesse grupo, foi porque muitas lesões classificadas como categoria 4 em outros centros foram reclassificadas como categoria 3 em nossa instituição, após comparação com exames anteriores ou novo exame de US. PARKER et al. (2001) também realizaram mamotomia guiada por US em um elevado percentual de lesões classificadas como

BI-RADS 3 (54/124), tendo notado uma incidência de 1,8% de malignidade nesse grupo (1/54 casos). Os autores argumentaram que, se as pacientes desse grupo fossem excluídas, a taxa de lesões malignas/número total de biópsias teria aumentado de 20% (25/124) para 34% (24/70); entretanto um carcinoma invasor com 9 mm teria sido perdido. Eles também enfatizam que muitas mulheres não conseguem conviver com a hipótese de ter uma lesão nodular na mama, mesmo com risco inferior a 2% de malignidade, exigindo a realização da biópsia.

O diâmetro das lesões foi menor que 15 mm em 70% dos casos, o que está em concordância com a maioria das séries publicadas de lesões não-palpáveis. O percentual de lesões benignas (78,9%) e malignas (18,8%) encontradas em nossa série, também foi semelhante ao publicado na literatura (LAI; BURROWES; MACGREGOR, 2000; SIMON et al., 2000; JOHNSON et al., 2002; AMBROSIO et al., 2004; KETTRITZ et al., 2004).

Os resultados obtidos foram comparados a um padrão ouro, que foi considerado a biópsia cirúrgica (22,5% dos casos) ou o acompanhamento radiológico (72,7% dos casos). Apesar do alto número de pacientes submetidas ao acompanhamento por imagem, todas foram seguidas no mínimo por 24 meses após o procedimento (média de 32 meses), pois esse é o tempo sugerido na literatura para determinar a estabilidade de uma lesão benigna (AMERICAN COLLEGE OF RADIOLOGY, 2003). Quando comparamos o período de acompanhamento deste estudo com o realizado em outros trabalhos publicados, observamos que se apresenta maior que o habitualmente descrito. HUNG et al. (2001), em um estudo com 50 mamotomias guiadas por US, realizaram acompanhamento radiológico em 87,5% das pacientes, com o seguimento sendo realizado no período de 6-12 meses. SIMON et al. (2000), em um estudo com 71 casos, realizaram seguimento mamográfico também num período médio de 9 meses.

Dezenove (4,7%) pacientes foram excluídas da análise final dos dados porque não retornaram para o acompanhamento radiológico. Esse número é menor do que o observado em outros estudos, no qual são relatados aproximadamente 20% a 50% de perda do seguimento nos casos de biópsias benignas (PARKER et al., 1994; BRENNER et al., 2001; KIRSHENBAUM et al., 2003; PHILPOTTS et al., 2003). Isso poderia ser relacionado ao esclarecimento realizado às pacientes sobre a participação em pesquisas no momento em que são encaminhadas ao Instituto.

6.3 ACURÁCIA DA MAMOTOMIA GUIADA PELA ULTRA-SONOGRAFIA

A acurácia da mamotomia guiada por US em nossa série foi de 99,4%, com sensibilidade de 97,4% e especificidade de 100%, confirmando os valores publicados em outras séries com menor número de pacientes submetidos ao procedimento (SIMON et al., 2000; HUNG et al., 2001; PARKER et al., 2001; RICCI et al., 2002; AMBROSIO et al., 2004).

Um dos parâmetros mais importantes na avaliação de um novo método diagnóstico é o valor preditivo negativo. Em nosso estudo, esse valor foi de 99,3%, semelhante ao relatado com a biópsia cirúrgica (ROSEN, 1978; HOMER; SMITH; SAFALL, 1992; JACKMAN; MARZONI, 1997). Com esse valor, pode-se afirmar, com 99% de certeza, que a paciente não tem um carcinoma quando uma histologia benigna é observada ao final de um procedimento de mamotomia guiada por US. Portanto, quanto maior o valor preditivo negativo do método, mais segurança temos ao fazer uma correlação anatomorradiológica concordante, principalmente nos casos de lesões com características morfológicas suspeitas (BI-RADS 4B, 4C ou 5).

O valor preditivo positivo foi de 100%, concordante com o dos demais estudos publicados na literatura. Como a mamotomia retira uma grande quantidade de material para análise, a preocupação com resultado falso-positivo é nula. Isso é uma vantagem quando comparamos a PAAF (risco de 0,4% a 1% de falso-positivo), CB (risco quase nulo de falso-positivo) ou mesmo à biópsia cirúrgica com congelação intra-operatória, que apresenta um risco de 0,06% de falso-positivo (INNES et al., 1983; JACKMAN; MARZONI, 1997).

6.4 FALSO-NEGATIVO E REBIÓPSIA DA MAMOTOMIA GUIADA PELA ULTRA-SONOGRAFIA

O risco de falso-negativo reduziu com este novo procedimento, variando de 0% a 2% nas séries relatadas na literatura (SIMON et al., 2000; PEREZ-FUENTES et al., 2001; PHILPOTTS; HOLLEY; LEE 2003). A maior causa referida foi a não-observância da curva de aprendizado e a presença de complicações durante o procedimento, como posicionamento inadequado da agulha, dificuldade na visualização da lesão após a anestesia local, hematomas formados após o início do

procedimento e obstrução na formação do vácuo (LIBERMAN, 2000; SIMON et al., 2000; LIBERMAN et al., 2001; PFARL et al., 2002; PHILPOTTS; HOLLEY; LEE, 2003; AMBROSIO et al., 2004).

Resultados similares foram observados em nosso estudo, no qual dois casos (0,6%) de falso-negativo ocorreram durante os primeiros meses de aplicação da técnica. As lesões tinham em média 26 mm e não foram observadas complicações durante o procedimento. A cirurgia foi indicada devido à discordância entre a imagem e a histologia benigna no momento da correlação anatomorradiológica. Quando eliminamos os primeiros 15 casos de mamotomia da nossa casuística, observamos que o índice de falso-negativo foi nulo. Nenhum caso foi observado durante a aplicação da técnica entre os anos de 2000 e 2003.

A taxa de rebiópsia é o percentual de lesões que devem ser submetidas a novo procedimento após a realização da biópsia percutânea, devido à discordância entre o resultado anatomopatológico e a morfologia da lesão. É nesse momento que se detectam aproximadamente 70% dos casos de falso-negativo, sendo de responsabilidade do médico que realizou a biópsia. Quanto maior a acurácia do método utilizado, mais tranqüila e segura será a correlação anatomorradiológica e, conseqüentemente, menor o índice de rebiópsia (LIBERMAN, 2000).

Em nosso estudo, o índice de rebiópsia foi de 4,3%. Nesse grupo, foram detectados os dois casos de falso-negativo. Quando analisamos a taxa de rebiópsia de acordo com o ano da realização da biópsia, verificamos que passou de 6,8% (4/58) no ano de 1999 (quando foram detectados os casos de falso-negativos), para 2,2% (1/45) no ano de 2003. Com o aumento da experiência com o método, além de se observar uma redução do número de casos submetidos à rebiópsia, observa-se uma redução dos casos de falso-negativo, confirmando a importância da curva de aprendizado.

6.5 RISCO DE SUBESTIMAÇÃO DA MAMOTOMIA GUIADA PELA ULTRASONOGRAFIA

A mamotomia guiada por US apresenta um pequeno número de lesões com diagnóstico de HDA e CDIS e, conseqüentemente, menor risco de subestimação (PARKER et al., 2001). Isso pode ser explicado por dois motivos: o primeiro deles refere-se ao fato de que a principal manifestação radiológica da HDA e do CDIS são as microcalcificações, que são biopsiadas preferencialmente sob guia estereotática (LIBERMAN, 2000; JACKMAN et al., 2001; PARKER et al., 2001); o segundo é porque, quando um agrupamento de microcalcificações tem tradução ultrasonográfica, apresenta maior risco de ser um carcinoma invasor. SOO, BAKER e ROSEN (2003) descreveram um estudo realizado em 111 pacientes com agrupamento isolado de microcalcificações visualizadas à mamografia e que foram submetidas à US antes da biópsia estereotática, observando maior número de tumores invasores no grupo de calcificações com tradução à US (72% e 28%, respectivamente).

Entretanto, um trabalho publicado recentemente contrariou a teoria de que a incidência de ADH é menor no grupo de pacientes com nódulos submetidos à mamotomia guiada por US (GRADY; GORSUCH; WILBURN, 2005). Os autores relataram uma incidência de 10% de ADH nos espécimes de mamotomia guiada por US, semelhante à incidência observada no grupo de pacientes submetidos à mamotomia estereotática (BURAK JR. et al., 2000; PHILPOTTS et al., 2000; CANGIARELLA et al., 2001; JACKMAN et al., 2001; JACKMAN; BIRDWELL; IKEDA, 2002; WINCHESTER et al., 2003; KETTRITZ et al., 2004). Os autores revisaram os casos de mamotomia guiada por US realizados no período de fevereiro de 2000 a setembro de 2004, tendo selecionado 52 casos de ADH isolado. Observaram que o risco de subestimação apresentou uma variação estatisticamente significativa nos casos submetidos apenas à biópsia incisional (33% de subestimação), em comparação aos casos em que foi realizada a remoção completa da lesão (0% de subestimação), demonstrando que a excisão completa da lesão aumenta a acurácia da biópsia. Sugerem ainda que pacientes com diagnóstico de ADH submetidos à excisão completa da lesão visualizada à US não necessitariam de cirurgia adicional.

Em nossa série, houve 12 casos de CDIS isolados. Todos foram submetidos à cirurgia e somente dois apresentaram componente invasor não detectado durante a mamotomia (16,6% de subestimação). Esse percentual foi pouco maior que o descrito na literatura, nos quais o risco de subestimação pela mamotomia guiada por US foi nulo (SIMON et al., 2000; FINE et al., 2001; PARKER et al., 2001; PEREZ-FUENTES et al., 2001; RICCI et al., 2002). Isso pode ser relacionado ao fato que a remoção total da lesão não foi uma preocupação durante o procedimento de mamotomia. O número de fragmentos e o grau de remoção da lesão variaram de acordo com o julgamento do radiologista que estava realizando o procedimento. Nos dois casos de subestimação observados, as lesões apresentavam um diâmetro médio de 26 mm (20 mm e 32 mm, respectivamente) e não foram completamente ressecadas pelo radiologista. Reforça, dessa maneira, a importância de remover o maior percentual possível da lesão durante o procedimento, na tentativa de eliminar o risco de subestimação associado ao método, como demonstrado por SAUER et al. (2005).

Somente dois casos de HDA foram diagnosticados em nossa série, com remoção completa da lesão visível à US sendo observada no final do procedimento. As duas pacientes recusaram o tratamento cirúrgico, apesar da orientação do radiologista e do mastologista, tendo em consideração o protocolo estabelecido pelo estudo. Nos dois casos, os controles mamográfico e/ou ecográfico realizados após 36 meses não demonstraram achado suspeito.

6.6 INDICAÇÕES DA MAMOTOMIA GUIADA PELA ULTRA-SONOGRAFIA

Os melhores resultados da mamotomia guiada por US foram observados no grupo de lesões suspeitas para malignidade (categoria 4), em que se evitaram futuros procedimentos em 48,2% dos casos. As lesões classificadas nesse grupo geralmente requerem estudo anatomopatológico, pois apresentam risco de malignidade que varia de 3% a 95%. Entretanto, somente 20% a 30% dos casos em média terão diagnóstico final de câncer (AMERICAN COLLEGE OF RADIOLOGY, 2003). Se o diagnóstico histológico de benignidade for obtido através de uma biópsia percutânea, as pacientes poderão ser acompanhadas com segurança, reduzindo tanto os custos, quanto a morbidade de uma cirurgia. Outros autores relataram

percentual de lesões malignas pouco menor do que o relatado neste estudo (variando de 20% a 22%), também confirmando a utilidade da mamotomia em evitar futuros procedimentos nessa categoria de pacientes (PARKER et al., 2001; KETTRITZ et al., 2004).

Para as lesões classificadas como altamente suspeitas (categoria 5), a mamotomia guiada por US apresentou utilidade controversa, uma vez que todas as pacientes tiveram diagnóstico de carcinomas e foram submetidas posteriormente à cirurgia. Outros autores relataram resultados semelhantes, com o índice de malignidade variando entre 85% e 100% nesse grupo (PARKER et al., 2001; KETTRITZ et al., 2004). É importante ressaltar que, em todos os casos de diagnóstico de malignidade pela mamotomia, mesmo sendo observada ressecção completa da lesão visível à US, torna-se necessário submeter a paciente posteriormente à cirurgia. Isso porque a remoção completa da lesão visível à US não significa remoção completa do carcinoma na avaliação anatomopatológica da peça cirúrgica. PARKER et al. (2001) demonstraram que a mamotomia removeu completamente apenas 48,1% das lesões malignas. Em nosso estudo, a remoção completa da lesão maligna ocorreu somente em 13,1% (10/76) dos casos, pois essa não foi uma preocupação durante o procedimento. Portanto, para as pacientes classificadas nesse grupo, outros métodos de biópsia percutânea poderiam ser os mais indicados, pois apresentariam melhor relação custo-benefício. A mamotomia poderia trazer benefícios em um grupo seletivo de pacientes, nos quais a PAAF ou a CB apresentam-se inconclusivas e a lesão é altamente suspeita aos exames de imagem. Nesses casos, a mamotomia realizaria o diagnóstico definitivo de malignidade antes da cirurgia, permitindo uma preparação da paciente e um planejamento cirúrgico mais apropriado.

Para as lesões provavelmente benignas (categoria 3), o uso da mamotomia também é controverso. O risco de processos éticos profissionais leva muitos mastologistas a recomendarem biópsias neste grupo (BEAR, 1998; MENDEZ et al., 2004). Da mesma forma, muitas mulheres ao descobrirem que têm um nódulo sólido na mama, preferem o resultado anatomopatológico, ao invés do acompanhamento em seis meses (PARKER et al., 2001). Entretanto, essas pacientes apresentam um risco baixo de malignidade (entre 0,5% e 2% dos casos) e podem ser conduzidas de forma segura e com custos menores através de um controle radiográfico em curto

prazo (SICKLES et al., 1991; BEAR, 1998; MEYER et al., 1999; LIBERMAN, 2000). Na presente série, somente cinco casos (2,2%) de lesões malignas foram detectadas, com relação tumor/biópsia de 1/44,6. Portanto, embora possamos oferecer um diagnóstico definitivo de benignidade com alta acurácia, a relação custo/benefício é baixa. Nessa categoria, a mamotomia poderia trazer contribuições também em um grupo seletivo de pacientes, principalmente naquelas com alto risco (história familiar positiva e/ou alteração genética conhecida), suspeita de carcinoma sincrônico, dificuldade de seguimento ou mesmo cancerofóbicas (o que não permite o controle em curto prazo).

Para o grupo de lesões benignas não-palpáveis (categoria 2), nos quais não há risco de malignidade, a mamotomia não trouxe vantagens. Em nossa série, a biópsia foi realizada porque as pacientes eram referidas de outros centros e o protocolo estabelecia que o procedimento fosse realizado em todas as lesões.

Entretanto, existe um campo emergindo para a aplicação da mamotomia e que não foi avaliado neste estudo: aplicação da mamotomia guiada por US na ressecção de lesões palpáveis com diagnóstico de benignidade (clínico, radiológico ou mesmo histopatológico). Isso porque apresenta bons índices de ressecção total da lesão, com risco mínimo de complicação e bons resultados estéticos. Tem sido empregada principalmente nos casos de fibroadenomas, papilomas e ginecomastia (FINE et al., 2002; HUBER et al., 2003; SPERBER et al., 2003; IWUAGWU et al., 2004; IWUAGWU; DREW, 2004a; IWUAGWU; DREW, 2004b). BAEZ et al. (2003) avaliaram a ressecção completa de lesões benignas sob anestesia local, usando mamotomia guiada pela US. A excisão foi considerada completa quando nenhum tumor residual era observado pela US. O seguimento foi realizado no dia seguinte, 3 e 6 meses após o procedimento, para verificar a presença de lesão residual. Concluíram que a mamotomia guiada pela US resseca lesões menores que 15 mm, de forma eficaz e com segurança, evitando cirurgia aberta e cicatriz pós-cirúrgica. DENNIS et al. (2000) também relataram alta acurácia e resolutividade para o problema de descarga papilar em mais de 97% (38/39) das pacientes com papiloma intraductal.

6.7 COMPLICAÇÕES DA MAMOTOMIA GUIADA PELA ULTRA-SONOGRAFIA

O número de complicações observado em nossa série foi baixo (6,9%), similar ao reportado na literatura (variando entre 2% e 7% dos casos), relacionados principalmente a sangramentos (78,5%) e hematomas (21,4%) (LAI; BURROWES; MACGREGOR, 2000; SIMON et al., 2000; PARKER et al., 2001; PEREZ-FUENTES et al., 2001; MARCH et al., 2003; IWUAGWU; DREW, 2004b). Todos os casos foram diagnosticados no período de 2 horas em que a paciente permaneceu em observação no serviço. Nenhum caso necessitou de intervenção terapêutica. Todos foram tratados conservadoramente, com analgésicos via oral, compressa fria (na primeira hora da cirurgia) ou quente (a partir do segundo dia), além de recomendação de retorno imediato ao Instituto no caso de piora dos sintomas. Portanto, a mamotomia guiada por US pode ser considerada um procedimento seguro e que pode ser oferecido a pacientes em todas as faixas etárias.

Várias medidas podem ser adotadas pelo radiologista para reduzir ainda mais o risco de complicações. O uso de adrenalina e vasoconstritor local tem sido descrito por alguns autores (IWUAGWU; DREW, 2004b). Compressão local por 10 minutos também é utilizada pela maioria dos autores, conseguindo resolver grande parte dos sangramentos observados no final do procedimento. O uso de curativo compressivo em faixa ao redor do tórax, por um período de 12 horas, também reduz o risco de formação de complicações tardias. Em nosso serviço, também deixávamos a paciente em observação por 2 horas, o que tranquilizava a mesma e permitia ao médico acompanhar o período crítico para a instalação das complicações.

6.8 COMPARAÇÃO COM OUTROS MÉTODOS DE BIÓPSIA GUIADOS PELA ULTRA-SONOGRAFIA

6.8.1 Comparação com a Punção Aspirativa por Agulha Fina

Em algumas instituições, a PAAF guiada por US é parte integral da rotina diagnóstica da mama, porque é um método barato e de fácil execução (LITHERLAND, 2001). Entretanto, apresenta vários inconvenientes como: não permitir a diferenciação do carcinoma *in situ* e invasivo, necessidade de patologistas experientes, além de apresentar índices variáveis de material inadequado (PARKER et al., 1996; HUNG et al., 2001; MELONI et al., 2001; MELO et al., 2003).

Quando comparamos a técnica da mamotomia com a da PAAF, observamos que a mamotomia apresenta maior acurácia. Neste estudo, a mamotomia diagnosticou 31 casos de tumores dentre as 167 pacientes que tinham diagnóstico citológico de amostra inadequada (C1), lesão benigna (C2) e provavelmente benigna (C3). No grupo de 13 pacientes com diagnóstico de lesão suspeita (C4), que seriam submetidas à cirurgia, somente um caso de câncer de mama foi observado. Outros autores apresentaram resultados semelhantes, com a mamotomia guiada por US identificando malignidade em 42% dos casos classificados como atípicos, negativos ou inadequados pela PAAF (MELONI et al., 2001). Em outra série, na qual foram analisadas 50 pacientes com história familiar positiva para câncer de mama, identificaram-se quatro casos de tumores com a mamotomia guiada pela US em que a PAAF tinha demonstrado lesão indeterminada ou benigna (HUNG et al., 2001).

A amostra de pacientes que realizaram PAAF previamente à mamotomia em nosso estudo é pequena e pode apresentar vícios de seleção. Entretanto, os dados sugerem que a mamotomia traz benefícios para as pacientes com amostra citológica inadequada, pois permitiria o diagnóstico definitivo de benignidade (como visto em 69,6% das pacientes). Também pode auxiliar nos casos em que há discordância entre a imagem e o achado citológico, tanto no caso de lesões benignas e provavelmente benignas (no qual foram encontrados 12,5% e 12,7% de tumores, respectivamente), quanto nos casos de lesões suspeitas (nos quais se observaram 7,6% de tumores).

6.8.2 Comparação com a *Core-Biopsy*

A CB tem sido usada há mais de uma década com sucesso, sendo aceita como uma boa alternativa à cirurgia. Entretanto, apesar dos bons resultados descritos, ainda apresenta algumas limitações.

O risco de falso-negativo é a limitação mais evidente, variando entre 2% e 10% nas séries relatadas na literatura. Embora a grande responsável por essa taxa sejam as microcalcificações, ainda resta um risco razoável, em torno de 4% para nódulos (PARKER et al., 1990; PARKER et al., 1991; ELVECROG; LECHNER; NELSON, 1993; PARKER et al., 1994; LIBERMAN, 2000; PARKER et al., 2001; SAUER et al., 2005). PARKER et al. (1994), em um estudo multicêntrico com 6.125 casos de CB (sendo desses 1.408 realizados sob guia ecográfico), demonstraram uma taxa de falso-negativo de 4% para as lesões nodulares menores que 15 mm. Recentemente, SAUER et al. (2005) demonstraram uma taxa de falso-negativo de 3,9% em 962 nódulos biopsiados sob guia US. No Brasil, BARRA (2004), em um estudo comparativo da acurácia entre a PAAF e a CB guiada por US em relação ao tamanho da lesão, descreveu menor acurácia das duas técnicas isoladas ou em associação no grupo de lesões menores que 10 mm. O risco aumenta ainda mais, quando consideramos lesões pequenas (menores que 15 mm) associadas a uma localização profunda, textura endurecida, mamas volumosas ou lipossustituídas. Ao contrário, a mamotomia não apresenta limitações nesse grupo de pacientes, principalmente se a mesma for feita por um profissional experiente (com mais de 15 procedimentos realizados), utilizando agulha com calibre grosso (11G ou menor) e preocupando-se com a ressecção completa da porção visível da lesão (LIBERMAN et al., 2001; PARKER et al., 2001; PEREZ-FUENTES et al., 2001; RICCI et al., 2002; GRADY; GORSUC; WILBURN-BAILEY, 2005).

A correlação anatomorradiológica para a detecção dos casos de falso-negativo imediatos pode ser outro problema após o procedimento de CB. Isso é observado principalmente nos casos de lesões classificadas como categoria BI-RADS 4B, 4C e 5, que apresentam resultado anatomopatológico de benignidade. SAUER et al. (2005), em uma série com 962 casos de CB guiada por US publicada recentemente, mostraram que nove tumores invasivos foram achados na biópsia cirúrgica após um diagnóstico de benignidade na CB. Oito deles eram classificados

como BI-RADS 4 ou 5, e foram submetidos à cirurgia devido à discordância anatomorradiológica. O outro caso foi removido a pedido da paciente, que felizmente pôde ser tratada de forma ótima. O grande dilema é quais lesões dessas categorias deverão ser declaradas discordantes, uma vez que todas apresentam morfologia com intermediária, moderada e alta suspeita para a malignidade. Se todas as pacientes nessas categorias que apresentarem resultados benignos tiverem que ser submetidas à rebiópsia, aumentaremos em muito os custos do diagnóstico. Já com o resultado da mamotomia, na qual o valor preditivo negativo é próximo a 100%, torna-se mais segura e tranqüila a correlação anatomorradiológica.

Outro fator a ser considerado é o acompanhamento das lesões com diagnóstico de benignidade para a detecção dos casos de falso-negativo tardios. Enquanto a CB requer um seguimento semestral mínimo de 2 anos após a biópsia, a mamotomia requer apenas um seguimento em seis meses para confirmar a ressecção da lesão (PARKER et al., 2001; KETTRITZ et al., 2004). Alguns autores recomendam somente a realização de um controle anual a partir da realização da mamotomia, tendo em consideração a remoção total da lesão (PARKER et al., 2001).

Outro problema, ainda que com conseqüências menores, é o risco de subestimação do componente invasor do tumor pela CB. Vários estudos demonstraram que o risco de subestimação, tanto para a HDA quanto para o CDIS, é menor na mamotomia, quando comparada à CB (JACKMAN et al., 1997; MEYER et al., 1999; ADRALES et al., 2000; JOSHI et al., 2001; GREENBERG et al., 2003; PLANTADE et al., 2004). SAUER et al. (2005), em uma série com 962 casos de CB guiados pela US, descreveram 58% de subestimação diagnóstica nos casos de CDIS. Embora o diagnóstico de HDA e de CDIS seja menor nos casos de biópsias guiadas pela US, a mamotomia tem menor risco de subestimação do diagnóstico, principalmente devido à facilidade de remover totalmente a lesão.

DESHPANDE, GARUD e HOLT (2005) também relataram que a CB guiada por US apresenta limitação para estabelecer o grau e o tipo histológico do tumor, principalmente nos casos de tumores de alto grau. Demonstraram uma correlação correta entre o resultado da CB e a cirurgia em 100% dos tumores grau I, 71% dos tumores grau II e somente 50% dos tumores grau III.

A mamotomia também conseguiu superar algumas outras desvantagens da CB. Enquanto a CB necessita ser inserida, posicionada, disparada e retirada da mama a cada amostra obtida, a mamotomia pode coletar maior volume de tecido com uma única inserção. Como a mamotomia é inserida apenas uma vez, permite o acesso a áreas contíguas da lesão, reduzindo o risco de amostras insuficientes e podendo realizar uma ressecção completa da lesão (PARKER et al., 1996). Da mesma forma, a capacidade multidirecional da mamotomia torna o procedimento possível em regiões previamente inacessíveis da mama, como próximas à parede torácica e à axila. As lesões nessa topografia eram usualmente referidas para cirurgia, porque a CB era considerada imprecisa e perigosa (PARKER et al., 1996).

O grande problema da mamotomia em relação à CB ainda é o custo. Apesar de alguns estudos demonstrarem que a mamotomia reduz os custos do diagnóstico em até 20%, quando comparada à biópsia cirúrgica, sabe-se que a CB pode reduzi-los em até 40% a 58% (LIBERMAN; SAMA, 2000; SOO et al., 2005). Portanto, torna-se imperativo realizarem-se estudos comparando os dois métodos de forma randomizada e controlada, com a finalidade de detectar grupos específicos nos quais a mamotomia traria benefícios.

PHILPOTTS, HOOLEY e LEE (2003) foram os únicos autores a realizarem um trabalho na tentativa de comparar a acurácia da CB e da mamotomia guiadas pela US. Os autores não observaram diferença estatisticamente significativa entre as taxas de falso-negativo (0,5% *versus* 1%), subestimação (0% *versus* 1%), rebiópsia (14% *versus* 17%) e complicação (2% *versus* 3%). Entretanto, esse trabalho apresenta uma série de bias, alguns reconhecidos pelos próprios autores: muitos procedimentos foram realizados por residentes; a escolha dos métodos era feita de acordo com a preferência do radiologista; o seguimento das pacientes foi obtido em apenas 58% a 67% das pacientes; o número de amostras obtidas variou entre os métodos (1 a 17 fragmentos); o último e o mais importante vício é que se comparou uma técnica conhecida (CB) com uma nova técnica apenas introduzida (mamotomia), sem considerar a curva de aprendizado do método.

6.9 APLICABILIDADE DA TÉCNICA DE MAMOTOMIA NO BRASIL

O progresso em biópsia percutânea na última década criou uma revolução no diagnóstico das lesões mamárias, análogo ao observado com a introdução do tratamento conservador de mama. Várias técnicas foram desenvolvidas e testadas em correlação com a biópsia cirúrgica, demonstrando serem menos invasivas, menos mutilantes, mais rápidas e também menos caras.

A mamotomia é uma técnica nova difundida em muitos países do primeiro mundo, principalmente para os casos de microcalcificações. No *Istituto Europeo di Oncologia*, o uso da mamotomia progressivamente substituiu a CB, desde sua implantação em 1999, tanto para os casos de microcalcificações, quanto para os nódulos. PARKER et al. (2001), que foram os precursores da CB e da mamotomia, em um trabalho publicado no final de 2001, relataram que usavam a mamotomia guiada por US para todas as lesões nodulares menores que 15 mm e recomendavam que todos considerassem a idéia, devido à alta acurácia da mesma.

No Brasil, embora já existam mamótomos em funcionamento desde 1997, a sua utilização não é bastante difundida (PASQUALETTE et al., 1997). O grande problema é o custo. A maioria dos planos de saúde e o sistema de saúde público não cobrem o procedimento, ficando a mamotomia restrita à minoria de pacientes que podem pagar o procedimento. Portanto, torna-se imperativa em nosso meio a busca de um grupo de pacientes que apresentem melhor relação custo-benefício para o emprego da mamotomia, justificando sua utilização.

Este trabalho realizado na Itália, em uma grande série de pacientes, demonstra que a mamotomia guiada pela US é um procedimento seguro e acurado, que pode trazer benefícios mais evidentes para as pacientes com lesões suspeitas não-palpáveis de mama, classificadas como categoria 4. Ela reduz o risco de falso-negativo e de subestimação das lesões, que, embora seja pequeno com os métodos tradicionais, existe e é real (PARKER et al., 2001). Também pode trazer benefícios para as pacientes com amostras de PAAF ou CB inconclusivas, ou mesmo discordantes com as características de imagem. É importante enfatizar que esta nova técnica deverá ser manuseada por um time experiente de mastologistas, radiologistas e patologistas, sempre tendo em mente o balanço entre o custo e o benefício, evitando procedimentos desnecessários.

7 CONCLUSÃO

7 CONCLUSÃO

a) A mamotomia guiada pela US demonstrou acurácia de 99,4%, sensibilidade de 97,4%, especificidade de 100%, valor preditivo negativo de 99,3% e valor preditivo positivo de 100%, justificando seu emprego no diagnóstico das lesões suspeitas não-palpáveis de mama.

b) A taxa de falso-negativo da mamotomia guiada pela US foi de 0,6%. Não houve falso-negativo, quando excluídos os primeiros 15 procedimentos. A taxa de rebiópsia foi de 4,3%, sendo que os casos de falso-negativo foram detectados nesse grupo (falso-negativo imediato). Não houve casos de falso-negativo detectados no grupo submetido a acompanhamento médio de 32 meses (falso-negativo tardio).

c) A taxa de subestimação para o grupo de pacientes com diagnóstico de CDIS foi de 16,6%. Nenhum caso de subestimação foi detectado no grupo de pacientes com diagnóstico de HDA.

d) A mamotomia guiada pela US apresentou os melhores resultados nas lesões suspeitas para malignidade classificadas como categoria US 4 (conseqüentemente BI-RADS categorias 4A, 4B e 4C), pois permitiu o diagnóstico definitivo de lesão benigna em até 48,2% dos casos, evitando futuras intervenções.

e) A taxa de complicações da mamotomia foi baixa (6,9%), semelhante à descrita na literatura. Não houve complicações tardias, assim como não foram necessárias intervenções para o tratamento das complicações.

f) Para o grupo de pacientes submetidas à PAAF antes da mamotomia, esta última técnica demonstrou-se útil na detecção dos tumores nos casos com amostras citológicas inadequadas (30,3% dos casos), benignas (12,5% dos casos) ou provavelmente benignas (12,7% dos casos). Também foi útil para excluir tumores e evitar cirurgia nos casos de citologia suspeita e discordância com a imagem (detectou malignidade somente em 7,6% dos casos). Nenhuma paciente foi submetida à CB previamente à mamotomia guiada por US.

REFERÊNCIAS

REFERÊNCIAS

- ABELE, J.S. et al. Fine aspiration of palpable breast masses: a program for staged implementation. **Arch. Surg.**, Chicago, v.118, p.859-863, 1983.
- ABREU-E-LIMA, M.C. et al. Acurácia da *core biopsy* estereotática no diagnóstico de carcinoma e invasão estromal em lesões mamárias impalpáveis. **Rev. Bras. Mastol.**, Rio de Janeiro, v.8, n.2, p.76-80, 1998.
- ABREU-E-LIMA, M.C. et al. Sensibilidade e especificidade da *core biopsy* estereotática no diagnóstico histopatológico das lesões mamárias impalpáveis. **Rev. Assoc. Med. Bras.**, Rio de Janeiro, v.45, n.4, p.290-294, 1999.
- ABREU-E-LIMA, M.C. et al. Aumento da especificidade da mamografia no diagnóstico de lesões não-palpáveis: valor da *core biopsy* estereotática na exclusão de malignidade. **J. Bras. Patol.**, Rio de Janeiro, v.36, n.2, p.118 -123, 2000.
- ABREU-E-LIMA, M.C. et al. Comparação entre fragmentos obtidos com agulhas de calibres 14 e 12 em "core biopsy" estereotática de lesões mamárias impalpáveis: diferenças entre o tamanho dos fragmentos e frequência dos tipos de lesões diagnosticadas. **Radiol. Bras.**, Rio de Janeiro, v.34, n.5, p.255-260, 2001.
- ADRALES, G. et al. Is surgical excision necessary for atypical ductal hyperplasia of the breast diagnosed by mammotome? **Am. J. Surg.**, Belle Mead, v.180, n.4, p.313-315, 2000.
- ALEXANDER, F.E. et al. 14 years of follow-up from the Edinburgh randomized trial of breast-cancer screening. **Lancet**, London, v.353, p.1903-1908, 1999.
- AMBROSIO, A.C.C. et al. Valor da mamotomia no diagnóstico e na terapia de lesões não palpáveis. **RBGO**, Rio de Janeiro, v.26, n.1, p.37-42, 2004.
- AMERICAN COLLEGE OF RADIOLOGY. **Breast imaging reporting e data system (BI-RADS)**. Reston: American College of Radiology, 1993.
- AMERICAN COLLEGE OF RADIOLOGY. **Breast imaging reporting e data system (BI-RADS)**. 4.ed. Reston: American College of Radiology, 2003.
- ANCONA, A.; CAIFFA, L.; FAZIO, V. Digital stereotactic breast micro biopsy with the mammotome: study of 122 cases. **Radiol. Med.**, Turin, v.101, n.5, p. 341-347, 2001.
- ANDERSSON, I. et al. Mammographic screening and mortality from breast cancer: the Malmo Mammographic Screening Trial. **BMJ**, London, v.297, p. 943-948, 1988.

ANDERSSON, I.; JANZON, L. Reduced breast cancer mortality in women under age 50: update results from the Malmo Mammographic Screening Program. **J. Natl. Cancer Inst. Monogr.**, Bethesda, v.22, p.63-67, 1997.

AZAVEDO, E.; AUER, G.; SVANE, G. Stereotactic fine-needle biopsy in 2594 mammographically detected non-palpable lesions. **Lancet**, London, v.13, p. 1003-1035, 1989.

BAEZ, E. et al. Minimal invasive complete excision of benign breast tumors using a three-dimensional ultrasound-guided mammotome vacuum device. **Ultrasound Obstet. Gynecol.**, Carnforth, v.21, p.267-272, 2003.

BALTIC, S. Analysis of mammography trials renews debate on mortality reduction. **J. Natl. Cancer Inst.**, Bethesda, v.93, p.1678-1679, 2001.

BARRA, A.A. Avaliação da acurácia dos métodos de punção aspirativa por agulha fina e de *core biopsy* guiados por ultra-som de acordo com o tamanho da lesão mamária suspeita de malignidade. **Rev. Bras. Mastologia**, Rio de Janeiro, v 14, p.37, 2004.

BASSETT, L.W. Breast imaging. In: BLAND, K.I.; COPELAND, E.M. **The breast: comprehensive management of benign and malignant diseases**. Philadelphia: W.B. Saunders, 1998. p. 648-697.

BEAR, H.D. Image-guided breast biopsy: how, when, e by whom? **J. Surg. Oncol.**, New York, v. 67, p.1-5, 1998.

BECKER, L. et al. Stereotactic core biopsy of breast microcalcifications: comparison of film versus digital mammography, both using an add-on unit. **AJR**, Baltimore, v.177, n.6, p.145-1457, 2001.

BELL, D.A. et al. Role of aspiration cytology in the diagnosis and management of mammary lesions in office practice. **Cancer**, Philadelphia, v.51, p.826-827, 1983.

BERG, W.A. et al. Evaluation of 14 and 11-gauge directional, vacuum-assisted biopsy probes and 14-gauge biopsy guns in a breast parenchymol model. **Radiology**, Easton, v.205, p.203-208, 1997.

BERG, W.A. et al. Predictive value of specimen radiography for core needle biopsy of non calcified breast masses. **AJR**, Baltimore, v.171, n.6, p.1671 - 1678, 1998.

BERNER, A. et al. Fine-needle aspiration cytology vs. core biopsy in the diagnosis of breast lesions. **Diagn. Cytopathol.**, Oxford, v.29, n.6, p.344-348, 2003.

BJURSTAM, N. et al. The Gothenburg breast screening trial: first results on mortality, incidence, and mode of detection for women ages 39 – 49 years at randomization. **Cancer**, Philadelphia, v.80, p.2091-2099, 1997.

BRASIL. Ministério da Saúde. Instituto Nacional de Câncer. Coordenação de Prevenção e Vigilância. **Diagnóstico histopatológico e citopatológico das lesões da mama**. Rio de Janeiro, INCA/CONPREV, 2002a.

BRASIL. Ministério da Saúde. Instituto Nacional de Câncer. Coordenação de Prevenção e Vigilância. **Falando sobre o câncer de mama**. Rio de Janeiro, INCA/CONPREV, 2002b.

BRASIL. Ministério da Saúde. Instituto Nacional de Câncer. Coordenação de Prevenção e Vigilância. **Controle do câncer de mama: documento de consenso**. Rio de Janeiro, INCA/CONPREV, 2004.

BRENNER, R.J. et al. Stereotactic core-needle breast biopsy: a multi-institutional prospective trial. **Radiology**, Easton, v.218, n.3, p.866-872, 2001.

BROWN, D. UK. Deaths rates from breast cancer fall by a third. **BMJ**, London, v.321, p.849, 2000.

BURAK JUNIOR, W.E. et al. Vacuum-assisted stereotatic breast biopsy: histologic underestimation of malignant lesions. **Arch. Surg.**, Chicago, v.135, p. 700-703, 2000.

BURBANK, F.; PARKER, S.H.; FOGARTY, T.J. Stereotactic breast biopsy: improved tissue harvesting with the mammotome. **Am. Surg.**, Atlanta, v.63, p. 738-744, 1996.

BURBANK, F. Stereotactic breast biopsy: comparison of 14- and 11-gauge mammotome probe performance and complication rates. **Am. Surg.**, Atlanta, v. 63, n.11, p.988-995, 1997.

CANGIARELLA, J. et al. Mammothome core biopsy for mammary microcalcification: analysis of 160 biopsies from 142 women with surgical and radiologic follow-up. **Cancer**, Philadelphia, v.91, p.173-177, 2001.

CENTENO, A.D. et al. Correlação anatomorradiológica de alterações mamárias através de *core biopsy* e punção aspirativa por agulha fina. **Rev. Bras. Radiol.**, v.14, n.1, p.21-27, 2004.

CHU, K.C.; SMART, C.R.; TARONE, R.E. Analysis of breast cancer mortality and stage distribution by age for the Health Insurance Plan Clinical Trial. **J. Natl. Cancer Inst.**, Bethesda, v.80, p.1125-1132, 1988.

CIATTO, S.; DEL TURCO, M.; BRAVETTI, P. Nonpalpable breast lesions: stereotatic fine-needle aspiration cytology. **Radiology**, Easton, v.173, p.57-59, 1989.

CIATTO, S. et al. Fine-needle aspiration cytology of nonpalpable breast lesions: US versus stereotatic guidance. **Radiology**, Easton, v.188, p.195-198, 1993.

COLLAÇO, L.M. et al. Value of fine needle aspiration in the diagnosis of breast lesions. **Acta Cytol.**, St. Louis, v.43, n.4, p.587-592, 1999.

CRYSTAL, P. et al. Using sonography to screen women with mammographically dense breast. **AJR**, Baltimore, v.181, p.177-182, 2003.

CYRLAK, D. Induced costs of low-cost screening mammography. **Radiology**, Easton, v.168, p.661- 663, 1988.

D'ORSI, C.J.; MENDELSON, E.B. Interventional breast ultrasonography. **Semin. Ultrasound CT MR**, Philadelphia, v.10, p.132, 1989.

DAVIS, D.L. et al. International trends in cancer mortality in France, West Germany, Italy, Japan, England and Wales, and the USA. **Lancet**, London, v. 336, p.474-481, 1990.

DE CICCIO, C. et al. Radioguided occult lesion localization (ROLL) e surgical biopsy in breast cancer: technical aspects. **Q. J. Nucl. Med.**, Turin, v.46, n.2, p. 145 -151, 2002.

DENNIS, M.A. et al. Incidental treatment of nipple discharge caused by benign intraductal papilloma through diagnosis mammotome biopsy. **AJR**, Baltimore, v. 174, p.1263-1268, 2000.

DESHPANDE, A.; GARUD, T.; HOLT, S.D. Core biopsy as a tool in planning the management of invasive breast cancer. **World J. Surg. Oncol.**, New York, v.3, p.1-4, 2005.

DIAZ, L.K.; WILEY, E. L.; VENTA, L.A. Are malignant cells displaced by large-gauge needle core biopsy of the breast? **AJR**, Baltimore, v.173, p.1303-1313, 1999.

DOWLATSHAHI, K. et al. Non palpable breast lesions: findings of stereotaxic needle-core biopsy and fine-needle aspiration cytology. **Radiology**, Easton, v. 181, p.740-750, 1991.

ELVECROG, E.I.; LECHNER, M.C.; NELSON, M.T. Non-palpable breast lesions: correlation of stereotaxic large-core needle biopsy and surgical biopsy results. **Radiology**, Easton, v.188, p.453-455, 1993.

FAJARDO, L. et al. Mammography-guided stereotactic fine-needle aspiration cytology of nonpalpable breast lesions: prospective comparison with surgical biopsy results. **AJR**, Baltimore, v.155, p.977-981, 1990.

FINE, R.E.; BOYD, B.A. Stereotactic breast biopsy: a practical approach. **Am. Surg.**, Atlanta, v.62, n.2, p.96-102, 1996.

FINE, R.E. et al. A prospective study of the removal rate of imaged breast lesions by an 11-gauge vacuum-assisted biopsy probe system. **Am. J. Surg.**, Belle Mead, v.182, p.335-340, 2001.

- FINE, R.E. et al. Percutaneous removal of benign breast masses using a vacuum-assisted hand-held device with ultrasound guidance. **Am. J. Surg.**, Belle Mead, v.184, p.332-336, 2002.
- FISHMAN, J. E. et al. US-guided core needle biopsy of the breast: how many specimens are necessary ? **Radiology**, Easton, v.226, p.779 -782, 2003.
- FORNAGE, B.D.; COAN, J.D.; DAVID, C.L. Ultrasound-guided needle biopsy of the breast and other interventional procedures. **Radiol. Clin. Noth Am.**, Philadelphia, v.30, p.167-185, 1992.
- FRANZEN, S.; ZAJICEK, J. Aspiration biopsy in diagnosis of palpable lesions of breast: critical review of 3479 consecutive biopsies. **Acta Radiol.**, v.7, p.241 - 262, 1968.
- FRASSON, A.; FARANTE, G.; SANTOS, R. Localização pré-operatória de lesões mamárias não palpáveis. **GO Atual**, São Paulo, v.2, p.35-44, 1993.
- FRASSON, A. **Lesões mamárias não palpáveis: quando não biopsiar?** Rio de Janeiro, 1996. Tese (Doutorado em Medicina) – Faculdade de Medicina da Universidade Federal do Rio de Janeiro.
- FRIEDMAN, P.D. et al. Retrieval of lost microcalcifications during stereotatic vacuum-assisted core biopsy. **AJR**, Baltimore, v.180, p.275-280, 2003.
- FRISELL, J. et al. Follow-up after 11 years: update of mortality results in the Stockholm Mammographic Screening Trial. **Breast Cancer Res. Treat.**, Norwell, v.45, p.263-270, 1997.
- GARRISON, F.H. **An introduction to the history of medicine**. Philadelphia: WB Saunders, 1929.
- GENNARI, R. et al. Use of Technetium-99 labeled colloid albumin for preoperative e intraoperative localization of nonpalpable breast lesions. **J. Am. Coll. Surg.**, Chicago, v.190, p.692-699, 2000.
- GISVOLD, J.J. et al. Breast biopsy: a comparative study of stereotaxically guided core and excisional techniques. **AJR**, Baltimore, v.162, p.815-820, 1994.
- GOLUB, R.M. et al. Cost minimization study of image-guided core biopsy versus surgical excisional biopsy for women with abnormal mammograms. **J. Clin. Oncol.**, Philadelphia, v.22, n.12, p.2430-2437, 2004.
- GRADY, I.; GORSUCH, H.; WILBURN-BAILEY, S. Ultrasound-guided, vacuum-assisted, percutaneous excision of breast lesions: an accurate technique in the diagnosis of atypical ductal hyperplasia. **J. Am. Coll. Surg.**, Chicago, v.201, p. 14-17, 2005.

GREENBERG, D. et al. Stereotactic breast biopsy: an audit of 18 months at Breast Screen Auckland. **Austral. Radiol.**, Carlton, , v.47, n.3, p.261-267, 2003.

GUIMARÃES, E.L. et al. Punção por agulha fina da mama: resultados e dificuldades. **J. Bras. Patol.**, Rio de Janeiro, v.32, p.153-160, 1996.

HARTER, L.P. et al. Malignant seeding of the needle track during stereotaxic core needle breast biopsy. **Radiology**, Easton, v.185, p.713-714, 1992.

HELVIE, M. et al. Radiographically guided fine-needle aspirations of nonpalpable breast lesions. **Radiology**, Easton, v.174, p.657-661, 1990.

HEYWANG-KOBRUNNER, S.H. et al. Minimally invasive stereotaxic vacuum core breast biopsy. **Eur. Radiol.**, Berlin, v.8, n.3, p.377-385, 1998.

HOMER, M.J.; SMITH, T.J.; SAFARI, H. Prebiopsy needle localization: methods, and expected results. **Radiol. Clin. North Am.**, Philadelphia, v.30, p.139-153, 1992.

HOORNTJE, L.E. et al. Tumor cell displacement after 14G breast biopsy. **Eur. J. Surg. Oncol.**, London, v.30, n.5, p 520-525, 2004.

HUBER, S. et al. Benign breast lesions: minimally invasive vacuum-assisted biopsy with 11-gauge needles patient acceptance e effect on follow-up imaging findings. **Radiology**, Easton, v.226, p.783-790, 2003.

HUNG, W.K. et al. Diagnostic accuracy of vacuum-assisted biopsy device for image-detected breast lesions. **Aust. N.Z.J. Surg.**, Carlton, v.71, p.457-460, 2001.

INCA. **Estimativas da incidência e da mortalidade por câncer no Brasil.** Disponível em: <http://www.inca.gov.br/estimativa2005>, Acesso em: 10 out. 2005.

INNES, D.J. Jr.; FELDMAN, P.S. Comparison of diagnostic results obtained by fine needle aspiration cytology and tru-cut or open biopsies. **Acta Cytol.**, St. Louis, v.27, n.3, p.350-354, 1983.

ISRAEL, P.Z.; FINE, R.E. Stereotactic needle biopsy for occult breast lesions: a minimally invasive alternative. **Am. Surg.**, Atlanta, v.61, n.1, p.87-91, 1995.

ISRAEL, P.Z. The revolution in breast biopsy: where is the surgeon? **Am. Surg.**, Atlanta, v.62, p.93 -95, 1996.

IWUAGWU, O.C. et al. Ultrasound guided minimally invasive breast surgery (UMIBS): a superior technique for ginecomastia. **Ann. Plast. Surg.**, Boston, v. 52, p.131-133, 2004

IWUAGWU, O.C.; DREW, P.J. Ultrasound-guided minimally invasive surgery for fibroadenomas. **Arch. Surg.**, Chicago, v.139, p.564, 2004a.

IWUGAWU, O.C.; DREW, P.J. Vacuum-assisted biopsy device: diagnostic and therapeutic applications in breast surgery. **Breast**, v.13, p.483-487, 2004b.

JACKMAN, R.J. et al. Stereotactic large-core needle biopsy of 450 nonpalpable breast lesions with surgical correlation in lesions with cancer or atypical hyperplasia. **Radiology**, Easton, v.193, p.91-95, 1994.

JACKMAN, R.J. et al. Atypical ductal hyperplasia diagnosed at stereotactic breast biopsy: improve reliability with 14-gauge, directional, vacuum assisted biopsy. **Radiology**, Easton, v.204, p.485-488, 1997.

JACKMAN, R.J.; MARZONI, F.A. Jr. Needle-localized breast biopsy: why do we fail? **Radiology**, Easton, v.204, n.3, p.677-684, 1997.

JACKMAN, R.J. et al. Stereotactic, automated, large-core needle biopsy of nonpalpable breast lesions: false-negative and histologic underestimation rates after long-term follow-up. **Radiology**, Easton, v.210, n.3, p.799-805, 1999.

JACKMAN, R.J. et al. Stereotactic breast biopsy of nonpalpable lesions: determinants of ductal carcinoma in situ underestimation rates. **Radiology**, Easton, v.218, n.2, p.497-502, 2001.

JACKMAN, R.J.; LAMM, R. L. Stereotactic histologic biopsy in breast with implants. **Radiology**, Easton, v.222, n.1, p.157-164, 2002.

JACKMAN, R.J.; BIRDWELL, R. L.; IKEDA, D. M. Atypical ductal hyperplasia: can some lesions be defined as probably benign after stereotactic 11-gauge vacuum-assisted biopsy, eliminating the recommendation for surgical excision? **Radiology**, Easton, v.224, p.548-554, 2002.

JACKMAN, V.P. Screening mammography: controversies and headlines. **Radiology**, Easton, v.225, p.323-326, 2002.

JACKSON, V.P. The status of mammographically guided fine-needle aspiration biopsy of nonpalpable breast lesions. **Radiol. Clin. North Am.**, Philadelphia, v. 30, p.155-166, 1992.

JEMAL, A. et al. Cancer Statistics, 2005. **CA Cancer J. Clin.**, Philadelphia, v. 55, p.10-30, 2005.

JOHNSON, A.T. et al. Percutaneous excisional breast biopsy. **Am. J. Surg.**, Belle Mead, v.184, p.550-554, 2002.

JOSHI, M. et al. Atypical ductal hyperplasia in stereotactic breast biopsy: enhanced accuracy of diagnosis with the mammotome. **Breast J.**, Cambridge, v.7, p. 207 - 213, 2001.

KAMBOURIS, A.A. The role of fine needle aspiration cytology in the management of solid breast tumors. **Am. J. Surg.**, Belle Mead v.49, p.310 - 313, 1983.

KAMPHAUSEN, B.H.; TOELLNER, T.; RUSCHENBURG, I. The value of ultrasound-guided fine needle aspiration cytology of the breast: 354 cases with cytohistological correlation. **Anticancer Res.**, Kapandriti, v.23, p.3009-3013, 2003.

KAUFMAN, Z. et al. Pneumothorax: a complication of fine needle aspiration of breast tumors. **Acta Cytol.**, St. Louis, v.38, p.737-738, 1994.

KAYE, M.D.; VICINANZA-ADAMI, C.A.; SULLIVAN, M.L. Mammographic findings after stereotaxic biopsy of the breast performed with large-core needles. **Radiology**, Easton, v.192, p. 149-151, 1994.

KELSEY, J.L. Breast cancer epidemiology: summary and future directions. **Epidemiology**, Baltimore, v.131, p.984-986, 1990.

KEMP, C. et al. Punção aspirativa por agulha fina orientada por Ultra-sonografia em lesões não palpáveis. **RBGO**, Rio de Janeiro, v.23, n.5, p.321- 327, 2001.

KESSLER, H.; SMITH, R. L. Managed care clinical corner: a case for large-core biopsy procedures in the diagnosis of breast cancer. **Am. J. Managed Care**, Old Bridge, v.4, n. 9, p.131-1316, 1998.

KETTRITZ, U. et al. Stereotactic vacuum-assisted breast biopsy in 2874 patients. **Cancer**, Philadelphia, v.100, n.2, p.245-251, 2004.

KIRSCHENBAUM, K. J. et al. Stereotactic core needle biopsy of nonpalpable breast lesions using a conventional mammography unit with an add-on device. **AJR**, Baltimore, v.181, p.527-531, 2003.

KNIGHT, D.C. et al. Aspiration of the breast and nipple discharge cytology. **Surg. Gynecol. Obstet.**, Chicago, v.163, p.415-420, 1986.

KOLB, T.M.; LICHY, J.; NEWHOUSE, J. Comparison of the performance of screening mammography, physical examination, and breast US and evaluation of factors that influence them: an analysis of 27,820 patients evaluations. **Radiology**, Easton, v.225, p.165-175, 2002.

KRIEGER, M. et al. Efficacy of MR and mammography for breast-cancer screening in women with a familial or genetic predisposition. **New Engl. J. Med.**, Boston, v.351, p.427-437, 2004.

LAI, J.T.; BURROWES, P.; MACGREGOR, J.H. Vacuum-assisted large-core breast biopsy: complications and their incidence. **Can. Assoc. Radiol. J.**, Ottawa, v.51, p.23-236, 2000.

LATTANZIO, V.; GUERRIERI, A.M.; GIARDINA, C. Interventional breasts imaging: mamotome. **Tumori**, Milan, v.87, S, p.10-12, 2001.

LAU, S. K. et al. The negative predicative value of breast fine-needle aspiration biopsy: the Massachusetts General Hospital experience. **Breast J.**, Edinburgh, v.10, n.6, p.487-491, 2004.

LEIFLAND, K. et al. Stereotactic core needle biopsy in non-palpable breast lesions: what number is needed? **Acta Radiol.**, v.45, n.2, p.142-147, 2004.

LIBERMAN, L. et al. Radiography of microcalcifications in stereotaxic mammary core biopsy specimens. **Radiology**, Easton, v.190, p.223-225, 1994a.

LIBERMAN, L. et al. Stereotaxic 14-gauge breast biopsy: how many core biopsy specimens are needed? **Radiology**, Easton, v. 192, p.793-795, 1994b.

LIBERMAN, L. et al. Impact of stereotaxic core breast biopsy on cost of diagnosis. **Radiology**, Easton, v.195, n.3, p.633-637, 1995a.

LIBERMAN, L. et al. Stereotaxic core biopsy of breast carcinoma: accuracy at predicting invasion. **Radiology**, Easton, v.194, p.379-381, 1995b.

LIBERMAN, L. et al. Analysis of cancers not diagnosed at stereotactic core breast biopsy. **Radiology**, Easton, v.203, p.151-157, 1997a.

LIBERMAN, L. et al. Impact of core biopsy on the surgical management of impalpable breast cancer. **AJR**, Baltimore, v.168, p.495-499, 1997b.

LIBERMAN, L. et al. Calcifications retrieval at stereotactic 11-gauge, directional vacuum-assisted breast biopsy. **Radiology**, Easton, v.208, n.1, p.251-260, 1998a.

LIBERMAN, L. et al. US-guided core breast biopsy: use and cost-effectiveness. **Radiology**, Easton, v.208, p.717-723, 1998b.

LIBERMAN, L. Percutaneous imaging-guided core breast biopsy: state of the art at the millennium. **AJR**, Baltimore, v.174, p.1191-1199, 2000a.

LIBERMAN, L.; SAMA, M.P. Cost-effectiveness of stereotactic 11-gauge directional vacuum-assisted breast biopsy. **AJR**, Baltimore, v.175, n.1, p.53 - 58, 2000b.

LIBERMAN, L. et al. Learning curve for stereotactic breast biopsy: how many cases are enough? **AJR**, Baltimore, v.176, p.721-727, 2001.

LIBERMAN, L. Breast cancer screening with MRI: what are the data for patients at high risk? **New Engl. J. Med.**, Boston, v.351, n.5, p.497-500, 2004.

LIND, D.S. et al. Stereotactic core biopsy reduces the reexcision rate and the cost of mammographically detected cancer. **J. Surg. Res.**, Orlando, v.78, n.1, p 23-26, 1998.

LITHERLAND, J. The role of needle biopsy in the diagnosis of breast lesions. **Breast**, v.10, p. 383-387, 2001.

LOMOSCHITZ, F.M. et al Stereotactic 11-gauge vacuum-assisted breast biopsy: influence of number of specimens on diagnostic accuracy. **Radiology**, Easton, v.232, n.3, p.897-903, 2004.

MARANHÃO, N. et al. A biópsia estereotática no diagnóstico das calcificações mamárias. **Radiol. Bras.**, Rio de Janeiro, v.30, p.125-131, 1997.

MARANHÃO, N. et al. Estudo de 700 biópsias estereotáticas: correlação com a peça cirúrgica nos casos malignos e de proliferação atípica. **Rev. Imagem**, São Paulo, v. 20, n.2, p.45-50, 1998.

MARCH, D.E. et al. Breast masses: removal of all US evidence during biopsy by using a handheld vacuum-assisted device: initial experience. **Radiology**, Easton, v.227, p.549-555, 2003.

MARGOLIN, F.R. et al. Stereotactic core breast biopsy of malignant calcifications: diagnostic yield of cores with and cores without calcifications on specimen radiographs. **Radiology**, Easton, v.233, n.1, p.251-254, 2004.

MARTIN, H.E.; ELLIS, E.B. Biospy by needle procedure and aspiration. **Ann. Surg.**, Philadelphia, v.92, p.169-181, 1930.

MASSOD, S. Occult breast lesions and aspiration biopsy: a new challenge. **Diagn. Cytopathol.**, Oxford, v.9, n.6, p.13-14, 1993.

MELO, A.L.K.O. et al. Estudo prospectivo de 100 casos de "core" biópsia dirigida por ultra-som e revisão da literatura. **Radiol. Bras.**, Rio de Janeiro, v.36, n.6, p.339-344, 2003.

MELONI, G.B. et al. Ultrasound-guided mammotome vacuum biopsy for the diagnosis of impalpable breast lesions. **Ultrasound Obstet. Gynecol.**, Carnforth, v.18, p.520-524, 2001.

MENDEZ, A. et al. Evaluation of breast imaging reporting and data system category 3 mammograms and the use of stereotactic vacuum-assisted breast in a nonacademic community practice. **Cancer**, Philadelphia, v.100, p.710-714, 2004.

MEYER, J.E. et al. Stereotactic breast biopsy of clustered microcalcifications with a directional, vacuum-assisted device. **Radiology**, Easton, v.204, p.575 - 576, 1997.

MEYER, J.E. et al. Large-needle core biopsy: nonmalignant breast abnormalities evaluated with surgical excision or repeat core biopsy. **Radiology**, Easton, v.206, p.71-720, 1998

MEYER, J.E. et al. Large-core needle biopsy of nonpalpable breast lesions. **JAMA**, Chicago, v.281, n.17, p.1638-1641, 1999.

MILLER, A.B. et al. Canadian National Breast Screening Study I: breast cancer detection and death rates among women aged 40 - 49 years. **Can. Med. Assoc. J.**, Ottawa, v.147, p.1459-1476, 1992a.

MILLER, A.B. et al. Canadian National Breast Screening Study II: breast cancer detection and death rates among women aged 50 - 59 years. **Can. Med. Assoc. J.**, Ottawa, v.147, p.1447-1488, 1992b.

NATIONAL CANCER INSTITUTE. The uniform approach to breast fine needle aspiration biopsy: a synopsis. **Acta Cytol.**, St. Louis, v.40, p.1120 -1126, 1996.

NATH, M.E. et al. Automated large-core needle biopsy of surgically removed breast lesion: comparison of samples obtained with 14-, 16-, and 18-gauge needles. **Radiology**, Easton, v.197, p.739-742, 1995.

NATIONAL HEALTH SYSTEM. **Guidelines for non-operative diagnostic procedures and reporting in breast cancer screening**. NHSBSP. Sheffield: NHS Cancer Screening Programs, n. 50, June 2001.

PAGANELLI, G.; VERONESI, U. Innovation in early breast cancer surgery: radio-guided occult lesion localization and sentinel node biopsy. **Nucl. Med. Commun.**, London, v.23, n.7, p.625-627, 2002.

PARK, S.; GALBO, C.; GHOSH, B. C. Stereotactic breast biopsy as an alternative to excisional biopsy. **World J. Surg.**, New York, v.21, n.8, p.794 - 798, 1997.

PARKER, S.H. et al. Image-directed percutaneous biopsies with a biopsy gun. **Radiology**, Easton, v.171, n.3, p.663-669, 1989.

PARKER, S.H. et al. Stereotactic breast biopsy with a biopsy gun. **Radiology**, Easton, v.176, p.741 -747, 1990.

PARKER, S.H. et al. Non-palpable breast lesions: stereotactic automated large-core biopsies. **Radiology**, Easton, v.180, p.403-407, 1991.

PARKER, S.H. et al. US-guided automated large-core breast biopsy. **Radiology**, Easton, v.187, n.2, p. 507-511, 1993.

PARKER, S.H. et al. Percutaneous large-core breast biopsy: a multi-institutional study. **Radiology**, Easton, v.193, p.359 -364, 1994.

PARKER, S.H. et al. Ultrasound-guided mammotomy: a new breast biopsy technique. **J.D.M.S.**, v.12, p.113-118, 1996.

PARKER, S.H. et al. Sonographically guided directional vacuum-assisted breast biopsy using a handheld device. **AJR**, Baltimore, v.177, p.405-408, 2001.

PASQUALETTE, H.A. et al. A mamotomia ou biópsia direcional a vácuo: mecanismo de ação dessa nova técnica. **Femina**, Rio de Janeiro, v.25, p.1-4. 1997.

PATEL, J.J. et al. Fine needle aspiration cytology of breast mass: an evaluation of its accuracy and reasons for diagnostic failure. **Ann. R. Coll. Surg. Engl.**, London, v.69, p.156-159, 1987.

PEREZ-FUENTES, J.A. et al. Sonographically guided directional vacuum-assisted breast biopsy: preliminary experience in Venezuela. **AJR**, Baltimore, v. 177, p.1459-1463, 2001.

PFARL. G. et al. Stereotactic 11-gauge vacuum-assisted breast biopsy: A validation study. **AJR**, Baltimore, v.179, p.1503-1507, 2002.

PHILPOTTS, L.E. et al. Comparison of rebiopsy rates after stereotatic core needle biopsy of the breast with 11-gauge vacuum suction probe versus 14-gauge needle and automatic gun. **AJR**, Baltimore, v.172, p.683-687, 1999.

PHILPOTTS, L.E. et al. Underestimation of breast cancer with 11-gauge vacuum suction biopsy. **AJR**, Baltimore, v.175, n.4, p.1047-1050, 2000.

PHILPOTTS, L.E.; HOOLEY, R.J.; LEE, C.H. Comparison of automated versus vacuum-assisted biopsy methods for sonographically guided core biopsy of the breast. **AJR**, Baltimore, v. 180, p.347-351, 2003.

PIJNAPPEL, R.M. et al. The diagnostic accuracy of core biopsy in palpable and non-palpable breast lesions. **Eur. J. Radiol.**, v.24, n.2, p.120-123, 1997.

PLANTADE, R. et al. Underestimation of breast carcinoma with 11-gauge stereotactically guided directional vacuum-assisted biopsy. **J. Radiol.**, Paris, v. 85, p.391-401, 2004.

RICCI, M.D. et al. Biópsia mamária assistida a vácuo (mamotomia) guiada por ultrassom. Apresentação clínico-patológica de 26 casos. **Rev. Bras. Mastol.**, Rio de Janeiro, v.12, p.35-38, 2002.

RIES, L.A.G. et al. **Cancer statistics review 1973-91**: tables and graphs. National Institutes of Health Publication no.94-2789. Bethesda: National Cancer Institute, 1994.

ROOS, M.A.J. et al. Ductal carcinoma in situ presenting as microcalcifications: the effect of stereotactic large-core needle biopsy on surgical therapy. **Breast**, Edinburgh, v.13, p.461-467, 2004.

ROSEN, P.P. Frozen section diagnosis of breast lesions: recent experience with 556 consecutive biopsies. **Ann. Surg.**, Philadelphia, v.187, p.17-19, 1978.

RUBIN, E. et al. Reducing the cost of diagnosis of breast carcinoma : impact of ultrasound and imaging-guided biopsies on a clinical breast practice. **Cancer**, Philadelphia, v.91, p.324-332, 2001.

SAUER, G. et al. Ultrasound-guided large-core needle biopsies of breast lesions: analysis of 962 cases to determine the number of samples for reliable tumor classification. **Br. J. Cancer**, London, v. 92, p.231-235, 2005.

SAUER, T. et al. Fine-needle aspiration cytology in nonpalpable mammographic abnormalities in breast cancer screening: results from the breast cancer screening programme in Oslo 1996-2001. **Breast**, Edinburgh, v.12, p.314-319, 2003.

SCHOONJANS, J.M.; BREM, R.F. Fourteen-gauge ultrasonographically guided large-core needle biopsy of breast masses. **J. Ultrasound Med.**, Laurel, v.20, p.967-972, 2001.

SEOUDI, H. et al. Stereotactic core needle biopsy of nonpalpable breast lesions. **Arch. Surg.**, Chicago, v.133, p.366-372, 1998.

SICKLES, E.A. et al. Mammography after needle aspiration of palpable breast masses. **Radiology**, Easton, v.145, p.395-397, 1983.

SICKLES, E.A. Periodic mammographic follow-up of probably benign lesions: results in 3,184 consecutive cases. **Radiology**, Easton, v.179, n.2, p.463-468, 1991.

SILVER, C.E. et al. Needle aspiration cytology of tumors at various body sites. **Curr. Probl. Surg.**, Chicago, v.22, p.1-67, 1985.

SIMON, J.R. et al. Accuracy and complication rates of US-guided vacuum-assisted core breast biopsy: initial results. **Radiology**, Easton, v.215, p.694- 697, 2000.

SINGH, N. et al. Inadequate rates are lower when FNAC samples are taken by citopathologists. **Cytopathology**, Oxford, v.14, n.6, p.327-331, 2003.

SMITH, D.N. et al. The utility of ultrasonographically guided large-core needle biopsy: results from 500 consecutive breast biopsies. **J. Ultrasound Med.**, Laurel, v.20, p.43-49, 2001.

SMITH, D.N.; CHRISTIN, R.; MEYER, J.E. Large-core needle biopsy of nonpalpable breast cancer: the impact on subsequent surgical excision. **Arch. Surg.**, Chicago, v.132, p.256-259, 1997.

SOO, M.S.; BAKER, J.A.; ROSEN, E.L. Sonographic detection e sonographically guided biopsy of breast microcalcifications. **AJR**, Baltimore, v. 180, p.941-948, 2003.

SOO, M.S. et al. Stereotactic breast biopsy of noncalcified lesions: a cost-minimization analysis comparing 14-gauge multipass automated core biopsy to 14- and 11-gauge vacuum-assisted biopsy. **Clin. Imaging**, New York, v.29, n. 1, p.26-33, 2005.

SPERBER, F. et al. Diagnosis and treatment of breast fibroadenomas by ultrasound-guided vacuum-assisted biopsy. **Arch. Surg.**, Chicago, v.138, p. 796-800, 2003.

TABAR, L. et al. Efficacy of breast cancer screening by age: new results from the Swedish two-county trial. **Cancer**, Philadelphia, v.75, p.2507-2517, 1995.

TAVASSOLI, F.A. Lobular neoplasia. In: TAVASSOLI, F.A. **Pathology of the breast**. 2. ed. Stamford: Appleton & Lange, 1999. p.373-400.

VERKOOIJEN, H.M. Diagnostic accuracy of stereotactic large-core needle biopsy for nonpalpable breast disease: results of a multicenter prospective study with 95% surgical confirmation. **Int. J. Cancer**, New York, v.99, n.6, p. 853-859, 2002.

VERONESI, U. et al. Breast cancer. **Lancet**, London, v.365, p.1727-1741, 2005.

WAGNER, F.B; MARTIN, R.G.; BLAND, K.I. History of the therapy of the breast disease. In: BLAND, K.I.; COPELAND, E.M. **The breast: comprehensive management of benign and malignant diseases**. Philadelphia: W.B. Saunders, 1998. p. 1-18.

WANEBO, H.J. et al. Fine needle aspiration cytology in lieu of open biopsy in management of primary breast cancer. **Ann. Surg.**, Philadelphia, v.199, p.569 - 579, 1984.

WARNER, E. et al. Surveillance of BRCA2 and BRCA2 mutation carriers with magnetic resonance imaging, ultrasound, mammography, and clinical breast examination. **JAMA**, Chicago, v.292, n.13, p.1713-1725, 2004.

WILKINSON, E.J. et al. Fine needle aspiration of breast masses: analysis of 276 aspirates. **Acta Cytol.**, St. Louis, v.33, p.613-619, 1989.

WILKINSON, E.J.; BLAND, K.I. Techniques and results of aspiration cytology for diagnosis of benign and malignant diseases of the breast. **Surg. Clin. North Am.**, Philadelphia, v.70, n.4, p.801-813, 1990.

WINCHESTER, D.J. et al. Upstaging of atypical ductal hyperplasia after vacuum-assisted 11-gauge stereotatic core needle biopsy. **Arch. Surg.**, Chicago, v.138, p.619-623, 2003.

YOLDI, G.C. Mammografia clinica: cenni storici. In: VERONESI,V.; YOLDI, G.C. **Senologia: diagnostica per immagini**. Pavia: Edizioni Medico Scientifiche, 1997. p. 1-7.

ZAJICEK, J. et al. Aspiration biopsy of mammary tumors in diagnosis and research: a critical review of 2200 cases. **Acta Cytol.**, St. Louis, v.11, n.3, p. 169-175, 1967.

ZAJICEK, J. Aspiration biopsy cytology, part I: citology of supradiaphragmatic organs. **Monogr. Clin. Cytol.**, v.4, p.1-211, 1974.

