



MINISTÉRIO DA EDUCAÇÃO
UNIVERSIDADE FEDERAL DO PARANÁ
CURSO DE PÓS-GRADUAÇÃO EM CIÊNCIAS VETERINÁRIAS

Obstrução Urinária Mecânica em Caprinos Machos: Estudo
Etiológico, Anátomo-Patológico, Histoquímico, Morfométrico
e Clínico Cirúrgico.

GIANNI DE MORAIS

Tese apresentada à Universidade Federal
do Paraná para a obtenção do título de
Mestre em Ciências Veterinárias.

CURITIBA
1 9 8 9



MINISTÉRIO DA EDUCAÇÃO
UNIVERSIDADE FEDERAL DO PARANÁ
SETOR DE CIÊNCIAS AGRÁRIAS
CURSO DE PÓS-GRADUAÇÃO EM CIÊNCIAS VETERINÁRIAS

A Comissão Examinadora, abaixo assinada, aprova a tese

**OBSTRUÇÃO URINÁRIA MECÂNICA EM CAPRINOS MACHOS: ESTUDO
ETIOLÓGICO, ANATOMO-PATOLÓGICO, HISTOQUÍMICO, MORFOMÉTRICO
E CLÍNICO CIRÚRGICO.**

Elaborada por

GIANNI DE MORAIS

COMO REQUISITO PARCIAL PARA OBTENÇÃO DO TÍTULO
DE MESTRE EM CIÊNCIAS VETERINÁRIAS

COMISSÃO EXAMINADORA:

Prof. Pedro Ribas Werner, PhD.

Prof. Angelo Stopiglia, Dr.

Orientador:

Prof. Antonio Felipe P.F. Wouk, Dr. Sci.

Curitiba, 27 de dezembro de 1989.

*A todos aqueles
que eu amo.*

AGRADECIMENTOS

Ao ímpar e insigne Prof. Dr. Antônio Felipe Paulino de Figueiredo Wouk, que possibilitou o desenvolvimento deste trabalho e da minha formação profissional por me permitir, pela convivência diária com sua pessoa, usufruir de toda sua experiência na área de Clínica Cirúrgica Geral Veterinária e por promover toda sorte de vantagens que facilitassem meu bom desempenho através de sua orientação segura, sua colaboração constante e amiga, sua dedicação especial e seu exemplo de professor universitário e pesquisador.

Ao Prof. Dr. Paul Cabanié, co-orientador desta tese, pela sua disponibilidade e sua inestimável assistência durante algumas etapas deste trabalho e, principalmente, pelo apoio incondicional e pelos amáveis conselhos e críticas nos momentos difíceis.

Ao Coordenador do Curso de Pós-Graduação em Ciências Veterinárias, Prof. Dr. Métry Bacila, pela atenção e preocupação dispensadas durante o curso.

Ao Prof. Dr. George Van Haverbeke por ter me acolhido com tanto carinho no Serviço de Anatomia Patológica da Escola Nacional Veterinária de Toulouse e pela gentileza de ter colocado à disposição todo material e pessoal necessário à realização do estudo histoquímico e morfométrico.

Ao Prof. Dr. Jean Yves Sautet, pela indispensável colaboração durante a fase de estudo morfométrico.

A todos os professores do Curso de Pós-Graduação em Ciências Veterinárias que proporcionaram, com seu conhecimento e dedicação, a base de minha formação para obtenção do título de Mestre.

Aos integrantes do Departamento de Medicina Veterinária e do Hospital Veterinário da U.F.Pr. pelo auxílio e gentileza dispensados.

Aos funcionários e técnicos do Serviço de Anatomia Patológica da Escola Nacional Veterinária de Toulouse pela amizade, pelo encorajamento e pelo apoio técnico indispensáveis durante uma das etapas deste trabalho.

A secretária do Curso de Pós-Graduação em Ciências Veterinárias, Sra. Tânia Mara Schrank, pela simpatia e presteza constantes.

Aos alunos do Curso de Medicina Veterinária da U.F.Pr., Alfredo Ferrari Neto e Carlos César Boschetti pelo auxílio nos processos cirúrgicos, nos acompanhamentos pós-operatórios e na colheita do material para os exames histo-patológicos.

A todos os colegas do Curso de Pós-Graduação em Ciências Veterinárias pelo apoio e amizade no decorrer do curso e, em particular, a Evelyne Weber Polack, a Rosana Keller Richter, a Pedro Michelotto Jr. e a José Luciano Andriguetto pela indispensável ajuda prestada em diferentes etapas da pesquisa.

A Rosalia Dell'Aira, secretária executiva de Moraes & Cia. Ltda., cujo apoio propiciou a correção desta tese.

A M^ãrcia C.Knapik pelo trabalho de datilografia prestado ^à elaboração desta.

Aos meus pais, de modo muito especial, e aos meus parentes por terem me proporcionado alcançar este patamar de conhecimento com toda ajuda e amor que me deram até o presente momento.

À Coordenação de Aperfeiçoamento do Pessoal de Ensino Superior (CAPES), por ter concedido a bolsa de mestrado e o auxílio financeiro no exterior.

Ao Conselho Nacional de Desenvolvimento Científico e Tecnológico - CNPq, através da Coordenadoria de Zootecnia e Veterinária, por haver provido parte dos fundos necessários para a execução do trabalho realizado.

Ao COFECUB, que através de seu convênio com a CAPES, me aceitou como participante do mesmo, possibilitando o desenvolvimento de parte das pesquisas na Escola Nacional Veterinária de Toulouse.

SUMÁRIO

Realizou-se um experimento prévio da etiologia da calcu-lose urinária em caprinos. Para tanto, foram fornecidos a quatro animais, quatro tratamentos diferentes e foram avaliadas as alterações bioquímicas do sangue e da urina causadas pelos mesmos. Não foi possível reproduzir a enfermidade. Entretanto, foram observadas importantes alterações bioquímicas no sangue e na urina, no peso e no exame anátomo-patológico desses animais. Posteriormente, foi feito um estudo clínico e anátomo-patológico dos casos de obstrução urinária mecânica que deram entrada no Hospital Veterinário da U.F.PR, no período de janeiro de 1986 a agosto de 1989, concluindo-se que o tratamento da urolitíase obstrutiva é, primariamente, cirúrgico. Concomitantemente foram comparadas as técnicas de uretostomia perineal e a de miotomia do músculo retrator do pênis como métodos alternativos entre si para a resolução da obstrução urinária. A uretostomia perineal mostrou ser um procedimento adequado para o tratamento da referida afecção, enquanto não se obteve a cateterização vesical com a miotomia do músculo retrator do pênis. Pelas limitações bibliográficas concernentes à condição normal da uretra do caprino macho, procedeu-se a um estudo histológico, morfométrico e histoquímico desse órgão. Foi assim definida a histologia da uretra do bode e constatou-se que o músculo uretral da espécie caprina é um músculo de contração rápida e de metabolismo anaeróbico.

ABSTRACT

It was carried out a preliminary experiment regarding the ethiology of calculose urinary in goats. For this purpose, four different treatments were provided to four males used as experimental animals. For each separate treatment, a survey in the changes in blood and urine components was performed. However, in spite of the fact that we were unable to reproduce the disease in such experiments, significant changes in some of the blood and urine parameters, as well as in the body weight were obtained. Morphological alterations, followed by histopathological methods were also found. Furthermore, it has been carried out clinical and anathomopathological studies with a group of eight goats affected with mechanical urinary obstruction. Those animals entered the University Veterinary Hospital for clinical treatment during the period of January 1986 through August 1989. It was concluded that the treatment of obstructive urolithiasis is primarily surgical. Concomitantly, as alternatives for the therapeutics of obstructive urolithiasis, two surgical procedures were tried: the perineal urethrostomy and the retractor penis muscle myotomy. The perineal urethrostomy showed to be a suitable technique for the treatment of this illness. On the other hand, after the retractor muscle penis myotomy, it was impossible to catheterize the male-goat bladder. Due to the scarce information found in the literature on the normal urethra of the male goat, a study on the histology, the morphometry and the histochemistry of this organ was performed. Then, it was determined the male-goat urethra histology and it has been observed that the urethral muscle in goats displays anaerobic metabolism being, this way, a fast contraction muscle.

ABREVIATURAS

S.R.D.	Sem raça definida
Ca	Cálcio
P	Fósforo
Mg	Magnésio
I.V.	Intra-venosa
M.P.A.	Medicação pré-anestésica
H.E.	Hematoxilina-eosina
P.A.S.	Reação do ácido periódico de Schiff
S.D.H.	Succino-desidrogenase
ATP-ase	Adenosina trifosfatase miofibrilar
MMN	Células monomorfonucleares
PMN	Células polimorfonucleares
NaCl	Cloreto de sódio
U.F.PR	Universidade Federal do Paraná
T ₁	Tratamento 1
T ₂	Tratamento 2
T ₃	Tratamento 3
T ₄	Tratamento 4
NH ₄ Cl	Cloreto de amônio
MgO	Óxido de magnésio
VFG	Velocidade de filtração glomerular

LISTA DE TABELAS

I	Alimentação e Complementação Alimentar Procedida em quatro Caprinos Submetidos a Tratamento (T ₁ a T ₄) Distintos	10
II	Níveis Séricos de Componentes Minerais do Sangue e da Urina e de Nitrogênio Não-Proteico do Sangue de Caprinos Submetidos a Diferentes Tipos de Alimentação	23
III	Alterações Microscópicas dos Sistemas Urinário e Respiratório de Caprinos Submetidos a Distintos Tratamentos de Alimentação	24
IV	Alterações Macroscópicas Observadas na Necrópsia de Caprinos Submetidos a Tratamentos Alimentares Distintos	26
V	Comparações entre dois Diferentes Tipos de Sutura e de Fio para Síntese da Parede Uretral e suas Complicações	27
VI	Relação dos Cortes Seriados com as Estruturas Anatômicas que cercam a Uretra do Caprino Macho	28
VII	Determinação Morfométrica das Medidas de Superfície Relacionadas a Diferentes Regiões da Uretra em Micrômetros (μm^2) nos Animais do Grupo 1..	36

LISTA DE HISTOGRAMAS

1	Percentagem de Fibras de Tipo I e de Tipo II sobre 300 Fibras Musculares do Músculo Uretral - Reação de ATPase a pH 4,36	66
2	Percentagem de fibras de Tipo I e de Tipo II sobre 300 Fibras Musculares do Músculo Uretral - Reação de ATPase a pH 9,4	66
3	Percentagem da superfície inscrita em μ^2 de 150 Fibras Musculares do Tipo I do Músculo Uretral na Reação de ATPase a pH 4,36	67
4	Percentagem da Superfície inscrita em μ^2 de 150 Fibras Musculares do Tipo II do Músculo Uretral na Reação de ATPase a pH 4,36	68
5	Percentagem da Superfície Inscrita em μ^2 de 150 Fibras Musculares do Tipo I do Músculo Uretral na Reação de ATPase a pH 9,4	69
6	Percentagem da Superfície Inscrita em μ^2 de 150 Fibras Musculares do Tipo II do Músculo Uretral na Reação de ATPase a pH 9,4	70

LISTA DE FIGURAS

1	Ficha de levantamento epidemiológico sobre caprinos..	11
2	Uretrostomia perineal no caprino macho - antissepsia da região perineal	40
3	Uretrostomia perineal no caprino macho - tecido subcutâneo exposto	40
4	Uretrostomia perineal no caprino macho - dissecação da fáscia que envolve o pênis	41
5	Uretrostomia perineal no caprino macho - exteriorização do pênis	41
6	Uretrostomia perineal no caprino macho - incisão do corpo esponjoso do pênis	42
7	Uretrostomia perineal no caprino macho - verificação da entrada da uretra com um catéter urinário de Teflon	42
8	Uretrostomia perineal no caprino macho - sutura da parede da uretra ao tecido subcutâneo e à pele	43
9	Uretrostomia perineal no caprino macho-aspecto final.	44
10	Catéter urinário de teflon	44
11	Exposição manual do pênis no caprino	44
12	Exposição do processo uretral com auxílio de pinça Cushing "com dente" no caprino macho	45
13	Amputação do processo uretral no caprino macho	45
14	Aspecto do processo uretral amputado, no caprino macho, mostrando o orifício uretral	46

15	Cateterização da uretra no caprino macho	46
16	Aspecto radiográfico da uretra cateterizada do caprino macho na incidência ventro-dorsal, após a administração de contraste iodado, mostrando o local alcançado pelo catéter antes de se proceder a miotomia do músculo retrator do pênis	47
17	Aspecto radiográfico da uretra cateterizada do caprino macho na incidência lâtero-lateral, após a administração de contraste iodado, mostrando o local alcançado pelo catéter antes de se proceder a miotomia do músculo retrator do pênis e o local da constrição uretral	48
18	Miotomia do músculo retrator do pênis no caprino - antissepsia da região perineal	48
19	Miotomia do músculo retrator do pênis no caprino - incisão da pele na rafe mediana	49
20	Miotomia do músculo retrator do pênis no caprino - tecido subcutâneo exposto	49
21	Miotomia do músculo retrator do pênis no caprino - exteriorização do músculo retrator do pênis	50
22	Miotomia do músculo retrator do pênis no caprino - isolamento do músculo retrator do pênis com duas pinças hemostáticas e incisão desse	50
23	Miotomia do músculo retrator do pênis no caprino - aposição dos cotos do músculo retrator do pênis	51
24	Miotomia do músculo retrator do pênis no caprino - aspecto final da sutura do músculo retrator do pênis...	51
25	Miotomia do músculo retrator do pênis no caprino - sutura da pele	52

26	Miotomia do músculo retrator do pênis no caprino - aspecto final	52
27	Aspecto radiográfico da uretra cateterizada do caprino macho na incidência ventro-dorsal, após a administração de contraste iodado, mostrando o local alcançado pelo catéter após se proceder a miotomia do músculo retrator do pênis	53
28	Aspecto radiográfico da uretra cateterizada do caprino macho na incidência lâtero-lateral, mostrando o local alcançado pelo catéter após se proceder a miotomia do músculo retrator do pênis....	54
29	Aparelho uro-genital isolado e dissecado do caprino macho(Chatelain, 1987) - relação dos cortes seriados - Tab. VI ..	55
30	Uretra intra-pélvica do caprino macho - crista uretral dorso mediana e a camada muscular é circular e contínua (H.E. 9,4X)	56
31	Uretra intra-pélvica do caprino macho - a próstata avança lateralmente e há formação da rafe dorsal (H.E. 9,4X)	56
32	Uretra isquiática do caprino macho - princípio de formação do corpo cavernoso, presença dos músculos bulbo-esponjoso e ísquio-cavernoso (H.E.-9,4X)	57
33	Uretra isquiática do caprino macho - Desaparecem os músculos bulbo-esponjoso e ísquio-cavernoso e o septo interlobular do corpo cavernoso, a túnica adventícia envolve o pênis (H.E.-9,4X)	57
34	Uretra peniana do caprino - Túnica adventícia apresenta nervos e vasos (H.E. - 9,4X)	58

35	Uretra intra-pélvica do caprino macho - Fibras elásticas coradas em marrom (Orceína - 9,4X)	58
36	Uretra peniana do caprino - Fibras elásticas coradas em marron (Orceína - 9,4X)	59
37	Uretra perineal do caprino macho - Fibras reticulares coradas em negro (Laidlaw - 9,4X)	59
38	Uretra peniana do caprino - Ausência de glicídios (Reação de P.A.S. - 9,4X)	60
39	Uretra intra-pélvica do caprino macho - Músculo uretral corado em vermelho (camadas interna e externa) (Crossmon-Maillet. Gauffeny - 9,4X)	60
40	Uretra isquiática do caprino macho - Músculo bulbo-esponjoso corado em vermelho e tecido conjuntivo corado em verde (Crossmon-Maillet. Gauffeny-9,4X)...	61
41	Uretra isquiática do caprino macho - Não há camada muscular, somente tecido conjuntivo corado em verde (Crossmon- Maillet. Gauffeny, 9,4X)	61
42	Uretra peniana do caprino - Não há camada muscular, somente tecido conjuntivo corado em verde (Crossmon-Maillet. Gauffeny - 9,4X)	62
43	Uretra peniana (porção final) do caprino - Não há camada muscular, somente tecido conjuntivo corado em verde (Crossmon-Maillet. Gauffeny-9,4X)	62
44	Uretra peniana do caprino - Fibras de colágeno coradas em verde (Tricromo de Masson - 9,4X)	63
45	Corte transversal do músculo uretral. Reação de P.A.S. (250X) Fibras de tipo I (1) e de tipo II (2)...	63

46	Corte transversal do músculo uretral do caprino macho. Reação de S.D.H. Fibras de tipo I(1) e de tipo II(2)	64
47	Corte transversal do músculo uretral do caprino macho. Reação de ATPase - pH 4,36 (250X) Fibras de tipo I(1) e tipo II(2)	64
48	Corte transversal do músculo uretral do caprino macho. Reação de ATPase - pH 9,4 (250X) Fibras de tipo I(1) e tipo II (2)	65
49	Vascularização do aparelho uro-genital dissecado do caprino macho. Vista ventro-lateral da pelve. (Chatelain, 1987). Inserção do músculo retrator do pênis a nível de flexura distal (MRP)	71
50	Caso clínico nº 1 - presença de cálculos no interior da bexiga do caprino macho	107
51	Caso clínico nº 7 - edema pulmonar no caprino macho (H.E. 100X)	107
52	Caso clínico nº 7 - cistite purulenta sub-aguda no caprino macho (H.E. 100X)	108
53	Caso clínico nº 7 - nefrose no caprino macho (H.E. 100X)	108
54	Caso clínico nº 7 - uretrite purulenta sub-aguda na região intra-pélvica do caprino macho(H.E.100X).	109
55	Caso clínico nº 7 - presença de material necrótico na luz uretral e hemorragia na lâmina própria submucosa da região perineal do caprino macho (H.E.100X)	109
56	Caso clínico nº 7 - uretrite necrótica crônica na região peniana do caprino (H.E. 100X)	110

57	Caso clínico nº 7 - uretrite necrótica crônica na porção final da região peniana do caprino (H.E. 100X)	110
58	Caso clínico nº 7 - infiltração por MMN na lâmina própria submucosa da membrana mucosa cutânea da glândula do pênis do caprino(H.E.100X)....	111

CONTEÚDO

I.	INTRODUÇÃO	1
II.	MATERIAL E MÉTODOS	8
	2.1. PROTOCOLO DA FASE PRÉ-EXPERIMENTAL	8
	2.1.1. Os animais	9
	2.1.2. Os tratamentos	9
	2.2. PROTOCOLO DA FASE EXPERIMENTAL A	11
	2.2.1. Os animais	11
	2.2.2. O tratamento cirúrgico	12
	2.2.3. Métodos utilizados para histologia	14
	2.2.3.1. Os animais	14
	2.2.3.2. O material	14
	2.2.3.3. Colorações e reações usadas para histologia	14
	2.2.4. Métodos empregados para histoquímica e morfometria	15
	2.2.4.1. O material	15
	2.2.4.2. Cortes à congelação, colorações e reações histoquímicas	16
	2.2.4.3. Método utilizado para morfometria	17
	2.3. PROTOCOLO DA FASE EXPERIMENTAL B	18
	2.3.1. Os animais	18
	2.3.2. Avaliação radiológica	18

2.3.3. Técnica cirúrgica	19
III. RESULTADOS	
3.1 FASE PRÉ-EXPERIMENTAL	20
3.1.1. Levantamento epidemiológico	20
3.1.2. Estudo de quatro tratamentos distintos	20
3.2 FASE EXPERIMENTAL A	21
3.2.1. Tratamento cirúrgico	21
3.2.2. Estudo histológico topográfico	27
3.2.2.1. Aspectos gerais do corte seriado da uretra	27
3.2.2.2. Uretra intra-pélvica	28
3.2.2.3. Uretra perineal ou isquiática.	30
3.2.2.4. Uretra peniana	32
3.2.3. Estudo histológico específico	33
3.2.3.1. As fibras elásticas	33
3.2.3.2. As fibras reticulares	33
3.2.3.3. Os glicídios	34
3.2.3.4. As fibras musculares lisas e estriadas	34
3.2.3.5. As fibras de colágeno	34
3.2.4. Estudo histoquímico e morfométrico	34
3.2.4.1. Alterações microscópicas observadas nos caprinos do Grupo 1	34
3.2.4.2. Determinação morfométrica das medidas de superfície relacionadas à uretra	36

3.2.4.3.	Estudo da contagem diferencial e da superfície inscrita das fibras musculares de tipo I e de tipo II do músculo uretral ...	37
3.3	FASE EXPERIMENTAL B	38
3.3.1.	Avaliação radiológica no pré-operatório ..	38
3.3.2.	Tratamento cirúrgico	38
3.3.3.	Avaliação radiológica no pós-operatório ..	38
IV	DISCUSSÃO	72
4.1	EPIDEMIOLOGIA E ETIOLOGIA DA UROLITÍASE OBSTRUTIVA	72
4.2	TRATAMENTO CLÍNICO E CIRÚRGICO DA OBSTRUÇÃO URINÁRIA MECÂNICA	78
4.3	HISTOLOGIA DA URETRA DO CAPRINO MACHO	86
4.4	HISTOQUÍMICA E MORFOMETRIA DO MÚSCULO URETRAL ...	89
4.5	ESTUDO ANÁTOMO-PATOLÓGICO DA OBSTRUÇÃO URINÁRIA MECÂNICA	91
	CONCLUSÕES	94
	ANEXO	97
	REFERÊNCIAS BIBLIOGRÁFICAS	112

I. INTRODUÇÃO

A urolitíase é uma doença metabólica comum ao homem e aos animais domésticos, que se caracteriza pela formação de cálculos no trato urinário (Jubb & Kennedy, 1974; Kimberling & Arnold, 1983 e Blood, 1984).

A urolitíase não obstrutiva é benigna, enquanto a obstrução urinária é extremamente grave, causando retenção de urina, dor abdominal, distensão e ruptura da uretra ou da bexiga e morte por uremia ou septicemia secundária (Cappelaro et alii, 1980; Bovee, 1982; Durrat, 1983; Kimberling & Arnold, 1983; Blood, 1984; Gibson, 1984; Moreau & Cotard, 1984; Sockett, 1984; Murray, 1985; Hofmeyr, 1987 e Cotard, 1989). Os sinais clínicos associados a uma obstrução baixa do aparelho urinário são variáveis em função da gravidade das lesões, de sua duração e da sua presença ou não de complicações metabólicas (Cohrs, 1967 e Moreau & Cotard, 1984). Os distúrbios metabólicos que normalmente ocorrem incluem: hiponatremia, hipocloremia, hipercalemia, hiperfosfatemia, azotemia e, possivelmente, acidose metabólica (Sockett, 1984).

É importante diferenciar a obstrução urinária mecânica, que consiste da presença de urólitos no trato urinário, da obstrução urinária funcional, que se trata de um distúrbio neurológico que implica no não esvaziamento vesical por impossibilidade de relaxamento dos músculos detrusor da bexiga e uretral. Estes têm importante participação no mecanismo esfincteriano.

(Tanagho & Smith, 1968; Tanagho et alii, 1969 e Richter & Ling, 1985).

A importância econômica da calculose reside no fato de ser causa de 97% de mortalidade entre as doenças urinárias que acometem os animais, apesar de apresentar incidência variável segundo a localização geográfica. (Wynne & Smith, 1982; Kimberling & Arnold, 1983; Baxendell, 1984 e Blood, 1984). Deve-se salientar que a carcaça de animais abatidos de urgência por obstrução urinária têm perda quase que total por sua carne exibir odor de urina (Durrat, 1983).

Sem dúvida, os caprinos são os animais mais versáteis da Terra. Seus sub-produtos (leite, queijo, iogurte, peles, couros, tecidos, cashmere, carne e pergaminho) são utilizados de maneira mais extensiva que os de qualquer outra espécie. Eles ocupam o terceiro lugar na população de animais domésticos do mundo, após ovinos e bovinos (King, 1984).

A caprinocultura vem se desenvolvendo progressivamente nos últimos anos como fonte alimentícia alternativa, sobretudo em países do terceiro mundo, por não requerer áreas e recursos tão grandes como os necessários para a bovinocultura. Um problema emergente na criação de caprinos é a urolitíase obstrutiva (Jubb & Kennedy, 1974 e Blood, 1984).

Evidências em múmias egípcias revelam que esta doença é bastante antiga e o primeiro caso de calculose foi descrito por Joest em 1907 na espécie bovina. Seguiram-se vários relatos de animais apresentando urolitíase no começo do século. Depois do aparecimento do trator para o trabalho agrícola, houve um retrocesso. Com o surgimento do sistema de criação intensivo, esta afecção reapareceu nos ruminantes jovens criados para engorda

(Durrat, 1983).

A obstrução urinária ocorre em todas as espécies, em animais de ambos os sexos e de todas as idades, contudo assume maior proporção em ruminantes machos castrados devido: à diminuição do lúmen uretral, à constrição anatômica no arco isquiático, à flexura sigmóide e ao processo uretral (Wynne & Smith, 1982; Basile & Baroni, 1983; Durrat, 1983; Blood, 1984; Gibson, 1984; Unanian et alii, 1985 e Kallfelz et alii, 1987). Já nas fêmeas, a ocorrência é rara porque possuem uma uretra curta e larga que possibilita a pronta eliminação do urólito (Durrat, 1983; Blood, 1984 e Gibson, 1984). Não apresenta distribuição geográfica específica, mas pode ocorrer em qualquer lugar onde sejam criados ruminantes. Dependendo da dieta, o tipo de cálculo difere e reflete a composição da alimentação que o animal recebe. A calculose ocorre sob uma gama de condições ambientais, porém a população de alto risco é aquela submetida à dieta rica em grãos ou em concentrado com teores de cálcio e fósforo na proporção de 1:1, criados em regime de confinamento (Jubb & Kennedy, 1974; Sato & Omori, 1977 e Kimberling & Arnold, 1983). A manutenção de um regime hiperfosfórico leva ao aumento de fosfatos e proteína na urina que se precipitam em pH alcalino, normal em ruminantes (Blood, 1984). Dietas com níveis de 0,8% de fósforo elevam em 73% a incidência de urolitíase (Hoar et alii, 1969; Durrat, 1983 e Blood, 1984). A urolitogênese é um processo físico-químico complexo, resultante de um esquema geral comum a todos os animais. Seu entendimento oferece meios lógicos de se combater este processo e encontra-se bem descrito por Blood (1984).

Alguns autores também reportam o magnésio como um fator

importante na gênese dos cálculos. O magnésio é um componente natural presente em altos níveis nos ingredientes de baixo custo utilizados na formulação de rações e, segundo a experiência do Rowett Research Institute (Bucksburn-Aberdeen), animais confinados alimentados com concentrados possuindo níveis de Mg inferiores a 0,2% não apresentaram urolitíase (Alcock & MacIntyre, 1960; Wynne & Smith, 1982; Gibson, 1984; Wood, 1985 e Kallfelz et alii, 1987). A ingestão de grande quantidade de magnésio por gatos aumenta a concentração de Mg plasmático e a excreção de Mg urinário, favorecendo a concentração urinária, o que predispõe à calculose (Finco et alii, 1985). Gentry et alii (1978) e Kallfelz et alii (1987) imputam ao magnésio a responsabilidade pela diminuição da ingestão de alimentos, pela formação de urólitos e pelo aumento de sua excreção na urina, Finco et alii (1985) concordam e citam que outros fatores também participam na calculogênese.

Ammerman et alii (1971) registraram que rações com ausência de Mg na sua fórmula reduzem em 32% o consumo voluntário das mesmas. Explicam ainda que existe uma correlação entre o consumo voluntário e a digestão de celulose. A concentração dos ácidos acético e propiônico no fluido ruminal se reduz e o pH aumenta quando a ingestão diminui. A microflora de ruminantes que recebem teores adequados de Mg mostra uma resposta positiva à digestão da celulose, auxiliando nos processos fermentativos. Entretanto, Moore et alii (1972) revelam que é a uréia que participa na regulação do pH ruminal e, conseqüentemente, na digestão da celulose. Os níveis de Mg não interferem no fluido ruminal.

Em caprinos, os urólitos são comumente compostos por fos-

fatos de magnésio e amônia(20%), oxalatos de cálcio ou carbonatos de cálcio, são ricos em mucoproteínas e mucopolissacarídeos e ocorrem em animais alimentados com grãos e concentrados(Elliot et alii, 1958; Jubb & Kennedy, 1974; McIntosh, 1978;Durrat, 1983; Blood, 1984; Ogaa et alii, 1985 e Manning & Blaney,1986).Porém, segundo Bushman et alii (1987), a suplementação mineral com diferentes níveis de cálcio, fósforo e magnésio parece não alterar o pH da urina, que se mantém alcalina ($\pm 8,5$), predispondo a formação de urólitos.

Jubb & Kennedy (1974), McIntosh (1978), Durrat (1983),Kimberling & Arnold (1983), Barlet (1984), Baxendell(1984), Blood (1984), Murray (1985) e Unanian et alii (1985) observaram que apesar do índice de mortalidade ser próximo a 100%, a morbidade depende exclusivamente do manejo, portanto é possível evitar o aparecimento da enfermidade em áreas problema previamente determinadas. O tratamento profilático com cloreto de amônia 10g /dia para ovinos e caprinos para combater a precipitação do fósforo na urina, a administração de 4% de NaCl misturado à ração para diminuir a concentração de ácido silícico e aumentar a ingestão de água causando efeito dilucional da urina e o fornecimento de concentrado bem balanceado com níveis de Ca e P adequados (2:1) são bem difundidos. Aconselham também evitar fontes de água artesianas, pastos de plantas ricas em oxalato estrógenos ou sílica, implantes de anabolizantes e a castração precoce dos animais.

Uma vez, porém, o animal acometido de obstrução urinária, o tratamento clínico com acidificantes urinários e miorrelaxantes tornam-se ineficazes (Walker & Vaughan, 1980;Basile & Baroni, 1983; Blood, 1984 e Cotard, 1989). Neste caso é imperativa

uma cirurgia de emergência, já que não é fácil a cateterização da bexiga dos caprinos, o que impossibilita o pronto esvaziamento da mesma (Hinkle et alii, 1978; Christie, 1982; Walker & Vaughan, 1980; Kimberling & Arnold, 1983; Baxendell, 1984; Murray, 1985; Garret, 1987 e Weeren et alii, 1987).

Kimberling & Arnold (1983) acreditam que o fator econômico é o único impedimento que restringe o tratamento cirúrgico como indicação irrestrita para correção da obstrução urinária. Blood (1984), Stone (1984) e Ogaa et alii (1985) recomendam que uma vez estabelecido o diagnóstico e se certificado que não houve ruptura vesical, o animal deve ser submetido à cirurgia em caráter emergencial. Em casos de impossibilidade de sua realização, deve ser imediatamente conduzido ao abate para aproveitamento da carne ou deve-se proceder sua eutanásia se as condições gerais forem péssimas (Weeren et alii, 1987).

É óbvio que antes de se submeter o animal a uma terapia irreversível como a cirurgia, deve-se estar relativamente seguro do diagnóstico. Este é definido baseado nos exames laboratoriais urodinâmicos, na medida do volume urinário hora, nos estudos radiológicos, na anamnese cronológica exata, no exame físico procedido pelo clínico, na punção abdominal, na tentativa de cateterização da uretra e na resposta negativa ao tratamento médico instituído (Bovee, 1982; Blood, 1984; Moreau & Cotard, 1984; Weeren et alii, 1987 e Cotard, 1989).

Este experimento visou estudar clínica e anátomo-patologicamente as obstruções urinárias mecânicas de caprinos machos a fim de definir os protocolos terapêuticos adequados. Objetivou também comparar a uretostomia perineal e a técnica de miotomia do músculo retrator do pênis, descrita por Shokry & Al - Saadi

(1980), como métodos alternativos entre si de tratamento da referida afecção.

Pelas limitações bibliográficas concernentes à condição normal da uretra do caprino macho, decidiu-se realizar concomitantemente um estudo dos aspectos histológico, morfométrico e histoquímico desse órgão.

Devido a controvérsia de opiniões e das diferentes teorias explicando a etiologia da calculose, optou-se por estudar previamente o fornecimento de diferentes dietas para avaliar as alterações bioquímicas ocasionadas pelas mesmas na urina e no sangue de caprinos, bem como observar as lesões orgânicas decorrentes destes tratamentos.

II. MATERIAL E MÉTODOS

Em um primeiro tempo será descrito o protocolo pré-experimental utilizado. Em um segundo tempo descrever-se-á o protocolo experimental adotado para estudo comparativo da histologia, morfometria e histoquímica da condição normal e patológica da uretra do caprino macho, como também para o estudo da técnica de uretostomia perineal. E em um terceiro e último tempo, será abordada a metodologia empregada para estudo da técnica de miotomia do músculo retrator do pênis para cateterização vesical descrita por Shokry & Al-Saadi (1980).

Paralelamente ao experimento, foram acompanhados os casos clínicos que deram entrada no Hospital Veterinário da U.F. PR durante o período de janeiro de 1986 a agosto de 1989, o que veio corroborar a etiologia descrita, a eficiência do tratamento cirúrgico instituído e as alterações anátomo-patológicas conhecidas. (Anexo I)

2.1 PROTOCOLO DA FASE PRÉ-EXPERIMENTAL

Antes de se iniciar o pré-experimento, fez-se um levantamento epidemiológico a nível de propriedades da região da Grande Curitiba para se constatar a incidência de fatores de risco das calculoses urinárias em caprinos. Para tanto, foi elaborada uma ficha onde anotou-se as condições de manejo dispensadas aos animais e a ocorrência da doença em questão. (Fig.

1). Baseado nos resultados encontrados e na bibliografia consultada, decidiu-se fazer um pré-experimento.

2.1.1 Os animais

Foram utilizados quatro caprinos S.R.D. machos inteiros com idade média de oito meses. Os animais foram mensalmente desverminados com albendazole 5%¹ e cada um recebeu um tratamento diferente por um período de seis meses.

2.1.2 Os tratamentos

Foi feito acompanhamento mensal do peso e dos níveis séricos e urinários de Ca, P e Mg. A partir do 2º mês foram incluídos os níveis séricos de uréia e creatinina.

O sangue foi colhido em seringa plástica estéril descartável através de punção da veia jugular e, em seguida, injetava-se 1-2ml de furosemida², conseguindo-se desta forma, colher urina em frasco limpo 15 minutos após. Sabe-se que a urina se dilui com o emprego da furosemida, porém, devido ao alto custo, não nos foi possível manter os animais em quatro gaiolas metabólicas. Os animais foram pré-avaliados dia 28/01/87 e os tratamentos tiveram início no dia 13/02/87, prosseguindo por 180 dias. (Tabela I). Após o que, dois deles foram uretostomizados e sacrificados.

¹Albendathor concentrado-Lab.Tortuga Cia. Zootécnica Agrária - Rua Centro Africana, 219 - São Paulo.

²Lasix-Hoechst do Brasil Química e Farmacêutica S.A. - Rua Bráulio Gomes, 36 - 15º andar - S/1501 - São Paulo.

TABELA I - ALIMENTAÇÃO E COMPLEMENTAÇÃO ALIMENTAR PROCEDIDA EM QUATRO CAPRINOS SUBMETIDOS A TRATAMENTOS (T₁ A T₄) DISTINTOS

	T ₁	T ₂	T ₃	T ₄
Peso (kg)	25	24	16	16
Alimentação	água e farelo de trigo à vontade	água e farelo de trigo à vontade	ração comercial para eqüinos** e água à vontade	ração comercial para eqüinos** e água à vontade
Complementação	5g de NH ₄ Cl 2 x/dia	-	5% de MgO mistura- do à ração	Implante subcutâneo único na orelha de 36mg de zeranol (*) (dia zero)

(*) Ralgro (anabolisante protídico), comprimidos de implantação com a seguinte fórmula: zeranol: 12 mg; excipiente q.s.p.: 16 mg. Laboratório Tortuga Cia. Zootécnica Agrária. Rua Centro Africana, 219-São Paulo.

(**) Ração comercial para eqüinos-NUVITAL NUTRIENTES LTDA. - Estr.da Ribeira, km 3 c 3001 s/n.-Curitiba-PR.

LEVANTAMENTO EPIDEMIOLÓGICO SOBRE CAPRINOS		
Propriedade:		
Proprietário:		
Localidade:		
Área Total:		Área de Pastagem:
Caprinos:	Total:	Total para corte:
	Machos:	Total para leite:
	Fêmeas:	Cabritos:
	Raças:	
	Média de idade do rebanho:	
	Origem(nac. ou internac.):	
	Peso médio do rebanho:	
Manejo:		
Alimentação: tipo de pastagem:		
ração:		
saís minerais:		
outras forrageiras:		
Frequência de administração: ração:		volumoso:
água:		saís minerais:
Sistema de pastoreio (rotação, piquete único):		
Sistema de criação(extensiva, semi, int.):		
Aspecto sanitário:	Vacina os animais?	Qual?
	Desverminação:	Frequência:
	Doenças:	Mortalidade:
	Morbidade:	Exames realizados:
	Tratamento:	Qual?
	Prevalência da doença:	Nº animais doentes:
Propriedade:	Instalações:	Frequência de limpeza:
	Tipo de solo:	Fonte de água:
	Clima:	Localização geográfica:
	Assistência médico veterinária:	
	Nº de funcionários:	Higiene do pessoal:

Fig. 1 - Ficha de levantamento epidemiológico sobre caprinos.

2.2 PROTOCOLO DA FASE EXPERIMENTAL A

2.2.1 Os animais

Utilizou-se quinze caprinos S.R.D. machos castrados ou inteiros com idade variando entre 4-12 meses. Os animais foram desverminados e separados em dois grupos. Todos eram alimentados com farelo de trigo e ração comercial.

2.2.2 O tratamento cirúrgico

O grupo 1 compreendia nove animais, dos quais oito foram submetidos à técnica clássica de uretostomia perineal ou isquiática utilizada em bovinos e eqüinos machos, descrita por Walker & Vaughan (1980) com o propósito de esvaziamento vesical e adaptada à espécie caprina. Um dos caprinos permaneceu como controle, sem ser operado.

Os bodes eram colocados em jejum alimentar 24 horas antes da cirurgia e 6 horas antes também não recebiam água.

O processo anestésico constava de M.P.A. com xilazina³ I.V. à dose de 0,22mg/kg de peso vivo e anestesia epidural com 3-5ml de xilocaína sem vasoconstritor a 2%.⁴

Os caprinos eram posicionados em decúbito dorsal com os membros posteriores imobilizados na direção cranial. No transoperatório recebiam em média 250ml de solução de ringer com lactato.⁵

A técnica cirúrgica consistiu em se preparar a área perineal para um procedimento cirúrgico estéril (Fig.2). Fez-se uma incisão de 3-4cm na linha média sobre a rafe meridiana perineal e 3-5cm abaixo do ânus. Encontrou-se uma fina fâscia abaixo do tecido subcutâneo (Fig.3). Ela foi incisada com uma tesoura de Metzemaum (Fig.4), expondo o músculo retrator do pênis e o pênis (Fig.5). Incisou-se com um bisturi o corpo esponjoso do pênis até se atingir a uretra (Fig.6). A incisão compreendia 1,5-2cm. Quando ocorria uma leve hemorragia, esta pôde ser estancada

³Rompum-Bayer do Brasil S.A. - Rua Domingos Jorge, 1000-São Paulo.

⁴Xilocaína sem vasoconstritor a 2% - Lab. Lepetit S.A.-Av.Mario Lopes Leão, 1500 - São Paulo.

⁵Solução de Ringer com lactato - J.P. Indústria Farmacêutica S.A. - Av. Castelo Branco, 999 - Ribeirão Preto - São Paulo.

por pressão aplicada sobre o corpo esponjoso do pênis.

Verifica-se a entrada na uretra com um cateter urinário de diâmetro compatível ao da uretra (Fig.7). A bexiga deve esvaziar-se normalmente com este procedimento. Então, faz-se a sutura da parede da uretra, com pontos isolados simples e fio de poliéster⁶ ao tecido subcutâneo e à pele, de modo a manter a área incisada aberta (Fig.8 e 9).

Os animais permaneceram uretrotomizados por quatro dias e neste período era realizada limpeza diária do local com solução fisiológica gelada e gaze. No quinto dia, seis dos oito caprinos foram reoperados com o intuito de se reconstruir a parede uretral e restabelecer a patência da uretra em reprodutores.

Na uretrorrafia foi utilizado o mesmo protocolo anestésico já mencionado, bem como, o mesmo procedimento no trans e no pós-operatório. Para sua realização empregou-se a sutura de pontos isolados simples ou sutura contínua simples com os fios Dexon 4-0⁷ ou náilon monofilamento 5-0⁸, comparativamente. O tecido subcutâneo foi suturado com pontos isolados simples e fio catégute cromado 0⁹ e na pele foi usada a mesma sutura com fio de algodão 0.¹⁰

⁶Mersilene 0 gastrointestinal atraloc Ethicon Sutura S.A. Rod.Pres. Dutra, Km. 157 - São José dos Campos - São Paulo.

⁷Dexon 4-0 gastrointestinal. Sutura de ácido poliglicólico, verde, 70cm, sintética, absorvível, estéril, trançada. Cynamid Química do Brasil Ltda. - Rod. Presidente Dutra, km 137,5 - Resende - RJ.

⁸Mononylon 5-0. Nylon preto monofilamento não absorvível, 45cm, cuticular, atraloc. Ethicon Sutura S.A. - Rod.Pres. Dutra, km 157 - S.J. Campos-SP.

⁹Catégute cromado 0 CC125 - Ethicon Sutura S.A. - Rod.Pres. Dutra, km 157, São José dos Campos - São Paulo.

¹⁰Algodão 0 SAP 945 - Ethicon Sutura S.A. - Rod.Pres. Dutra, km 157, São José dos Campos - São Paulo.

Dois bodes uretostomizados foram sacrificados no quinto dia do pós-operatório e os demais no vigésimo-primeiro dia após a segunda intervenção cirúrgica.

2.2.3 Métodos utilizados para histologia

2.2.3.1 Os animais - O grupo 2 consistia de seis caprinos que foram sacrificados a fim de se colher amostras de diferentes regiões da uretra para estudo da condição normal da mesma sob o aspecto histológico.

2.2.3.2 O material - De um dos animais foi colhida a uretra no seu todo e foram feitos vintes cortes seriados de 0,5cm cada com espaçamento de 0,5cm entre eles. Estes foram fixados em solução de formol a 10 %, desidratados em alcoóis de diferentes concentrações e emblocados em parafina.

Dos outros cinco caprinos foram colhidas três amostras de cada porção da uretra que, previamente, foi dividida em três regiões: intra-pélvica, isquiática e peniana. Este material recebeu o mesmo tratamento do anterior. Todos os blocos foram cortados com o auxílio de um micrótomo¹¹ à espessura de 3 μ .

2.2.3.3 Colorações e reações usadas para histologia - As colorações e reações que foram empregadas para o estudo histológico são as seguintes: hematoxilina-eosina (para estudo topográfico), orceína(para estudo das fibras elásticas), tricromo de Masson

¹¹ "820" Spencer Microtome-American Optical Corporation Scientific Instrument Division - Buffalo - New York - 14.215 USA.

(para estudo das fibras de colágeno), P.A.S. (para estudo dos glicídios), Crossmon-Maillet. Gauffeny (para estudo das fibras musculares lisas e estriadas), Laidlaw (para estudo das fibras de reticulina) e Weigert (para estudo das fibras elásticas).

Todas as colorações e reações foram feitas segundo as técnicas descritas por Wouk (1984). Exceto as duas últimas colorações que são descritas em Ganter & Jolles (1969).

2.2.4 Métodos empregados para histoquímica e morfometria

2.2.4.1 O material - Procedido o sacrifício e a necrópsia dos caprinos do grupo 1, inclusive do controle, foram colhidos três fragmentos de em média 1cm de espessura de cada uma das três regiões da uretra: intra-pélvica, isquiática e peniana, colhidos com o auxílio de um bisturi. Este material foi colado com goma adragante¹² sobre uma rodela de rolha e orientada de modo a se obter seções transversais da uretra.

Imediatamente após (para fixação por congelamento a -160°C) foram imersos por dez segundos em isopentano¹³ resfriado por nitrogênio líquido.

Uma vez congelados, os fragmentos foram acondicionados em papel de alumínio, numerados e imersos em um butijão de nitrogênio líquido (-120°C). Depois, foram encaminhados ao labo-

¹²Goma adragante: suspensão a 7% à base de amido dissolvido em água destilada com três gotas de formol.

¹³2-metilbutano (isopentano) - $(CH_3)_2CHCH_2CH_3$ - Eastman Kodak Company - Rochester, New York - 14.650, USA.

ratório do Serviço de Anatomia Patológica na Escola Nacional Veterinária de Toulouse - França, onde foram colocados em um congelador à temperatura de -30°C até o processamento desses.

2.2.4.2 Cortes à congelação, colorações e reações histoquímicas

Os cortes com espessura de 6μ foram realizados com a ajuda de um micrótomo à congelação.¹⁴ à temperatura de -20°C e, em seguida, colhidos com uma lamínula de vidro (22 x 22mm). Os cortes foram colocados para secar num refrigerador à temperatura de 4°C por 12-24 horas antes de serem coradas.

As colorações e reações que foram empregadas para o estudo histoquímico e morfométrico são as seguintes: H.E. (a fim de avaliar a qualidade das amostras, colhidas antes de prosseguir com as reações histoquímicas e para as determinações de superfícies relacionadas à uretra), P.A.S. (para assinalar a presença de glicídios), ATP-ase a pH 9,4 e pH 4,36 segundo Brooke & Kaiser (1969) e S.D.H. segundo Seligman & Rutemberg (1951) (para diferenciação das fibras musculares tipo I e tipo II).

Aquelas colorações e reações também foram feitas segundo Wouk (1984), anteriormente citado. Porém com adaptações do tempo de exposição aos colorantes e reagentes à espécie caprina, com exceção da técnica de S.D.H., como se segue:

Coloração H.E.:

- hematoxilina - 3 minutos
- eosina - 30 segundos.

¹⁴Cryo-cut Microtome. American Optical Corporation.

Reação de P.A.S.:

- oxidação pelo ácido periódico de Schiff - 3 minutos
- impregnação pelo reativo de Schiff - 5 minutos.

Reação de ATP-ase:

- a incubação do substrato à temperatura de 37°C deve ser feita por 20 minutos apenas.

2.2.4.3 Método utilizado para morfometria - Dois métodos foram utilizados:

- a) o cálculo da percentagem dos diferentes tipos de fibras musculares do músculo uretral, presente somente na uretra intra-pélvica, que foi feito com o auxílio do aparelho de morfometria manual¹⁵ pela contagem das mesmas;
- b) a determinação da medida da superfície inscrita dos diferentes tipos de fibras musculares do músculo uretral da reação de ATP-ase à pH 9,4 e à pH 4,36, bem como a determinação das medidas da superfície da luz uretral, da superfície total (luz uretral e epitélio) e da superfície do cório corada com H.E.

Estas avaliações morfométricas foram realizadas através do Sistema de Análise de Imagens (Leitz.ASM)¹⁶ acoplado a um microscópio Wild Heerbrugg. Estas medidas foram obtidas com o auxílio de uma ocular micrométrica (10x Wild Heerbrugg) após a

¹⁵Visopan-Reichert. Objetiva: Plan 40/0,65.

¹⁶Wild-Leitz France. Division M.S.I. 86, avenue du 18 juin 1940 - 92.506, Rueil Malmaison - Cedex.

calibragem com um micrômetro Leitz.¹⁷ As objetivas microscópicas utilizadas, respectivamente, foram: 40x Wild Pl. Fluotar e 2,5x Reichert.

2.3 PROTOCOLO DA FASE EXPERIMENTAL B

2.3.1 Os animais

Usou-se seis caprinos S.R.D. machos castrados ou inteiros com idades variando entre quatro e doze meses. Os animais foram desverminados com albendazol¹⁸ a 5% e eram alimentados com ração comercial e farelo de trigo. Todos pesavam em média 15kg.

2.3.2 Avaliação radiológica

Aplicou-se 1mg de diazepam¹⁹/ kg de peso, miorrelaxante de ação central, por via IV nos bodes com o intuito de obter a exposição do pênis (Fig.11 e 12). Uma vez conseguida a exposição, fez-se a amputação do processo uretral (Fig.13 e 14), introduziu-se um catéter uretral de diâmetro apropriado (Fig.15) e através deste, injetou-se 10-15ml de contraste iodado.²⁰ Submeteu-se então, o animal, a duas exposições radiográficas nas incidências ventro-dorsal e lâtero-lateral (Fig.16 e 17).

¹⁷Ernest Leitz-Wetzlar GMBH D-6330 Netzlör - W.Germany.

¹⁸Albendathor concentrado - Lab.Tortuga Cia.Zootécnica Agrária -Rua Centro Africana, 219 - São Paulo.

¹⁹Valium- Prods.Roche Químs. e Farms. S.A.-R.Gal.Canabarro,666-RJ.

²⁰Reliev 60% - contraste radiológico intravenoso - Darrow Lab. S.A. Rod. BR 040, km 37 - Areal - Município Três Rios - RJ.

2.3.3 Técnica cirúrgica

Os animais eram deixados em jejum alimentar por um período de 24 horas e 6 horas antes do processo cirúrgico; a água também lhes era retirada. A técnica anestésica adotada foi a mesma do protocolo experimental A. Após anestesiados, os bodes eram contidos em decúbito dorsal e cateterizados. Procedia-se, então, a técnica de miotomia do músculo retrator do pênis para cateterização da bexiga, descrita por Shokry & Al-Saadi (1980).

A técnica consistiu em se preparar a área perineal para um procedimento cirúrgico estéril (Fig.18). Fez-se uma incisão de 3cm na rafe mediana, 3-4cm ventral ao ânus (Fig.19 e 20). Para se exteriorizar o músculo retrator do pênis (Fig.21) que está inserido ao músculo bulbo-cavernoso do pênis, fez-se uma dissecação roma com tesoura de Metzemaum. O músculo retrator do pênis foi, então, isolado com duas pinças hemostáticas (Fig.22) e ligados com fio categute simples 2-0²¹, o que permitiu o seu resgate posteriormente. Procedeu-se a secção entre as ligaduras. Progrediu-se o catéter através da uretra e fez-se a aposição dos cotos do músculo retrator do pênis com categute cromado 4-0²² (Fig.23 e 24). A pele foi suturada com a aplicação de pontos isolados simples com fio de algodão "0"²³ (Fig.25 e 26).

Após a cirurgia, os caprinos foram novamente submetidos a mais duas exposições radiográficas contrastadas que serviram para avaliar a eficiência da técnica cirúrgica adotada (Fig.27 e 28).

²¹Categute simples 2-0. Ethicon Sutura S.A. - Rod. Pres.Dutra, km 157, São José dos Campos - SP.

²²Categute cromado 4-0, agulhado, endosertix. Laboratórios Bruneau S.A. - R.do Cruzeiro, 374 - S.Bernardo do Campo - São Paulo.

²³Algodão 0 SAP 945. Ethicon Sutura S.A. Rod. Pres.Dutra, km 157, S.José dos Campos - São Paulo.

III. RESULTADOS

3.1 FASE PRÉ-EXPERIMENTAL

3.1.1 Levantamento epidemiológico

O levantamento feito na região da Grande Curitiba compreendeu quinze propriedades e constatou-se que 73,33% dos criadores alimentam seus caprinos com farelo de trigo, a fim de diminuir os custos da criação, sendo que 26,67% destes criadores já perderam animais com obstrução urinária mecânica.

3.1.2 Estudo de quatro tratamentos distintos

Quanto ao pré-experimento, não se conseguiu reproduzir o quadro clínico de urolitíase com as dietas fornecidas, embora se tenha obtido alterações bioquímicas no sangue, na urina, no peso e no exame anátomo-patológico destes animais (Tabelas II, III e IV).

O peso do animal do T₁ diminuiu de modo progressivo ($P < 0,05$), durante o período de quatro meses, vindo a morrer subitamente no quinto mês. Baseado nos achados macro e microscópicos (Tabelas III e IV) concluiu-se que a causa *mortis* foi um glomerulonefrose tubular aguda.

O caprino do T₂ morreu seis meses após o início do tratamento por pneumonia intersticial aguda e insuficiência renal aguda (Tabelas III e IV).

Seis meses após o experimento o animal do T₃ sofreu uma

intervenção cirúrgica experimental (uretostomia perineal e miotomia parcial do músculo uretral com colocação de catéter de demora Foley nº 8), morrendo dois dias depois. As alterações histopatológicas observadas (Tabelas III e IV), conduziram ao diagnóstico de discreta uretrite aguda, provavelmente devido à colocação do catéter, e nefrose e nefrite intersticial não supurativa crônica.

No T₄ também foi feita uma intervenção cirúrgica experimental (uretostomia para-perineal com colocação de catéter de demora-Foley nº 8) e o cabrito veio a óbito após o terceiro dia por pneumonia intersticial aguda, uretrite necrótica purulenta aguda focal, apresentava nefrose intensa e discreta nefrite focal.

3.2 FASE EXPERIMENTAL A

3.2.1 Tratamento cirúrgico

O protocolo anestésico não apresentou complicações e mostrou-se eficaz para os procedimentos cirúrgicos realizados. Sem que tenha havido qualquer acidente anestésico, a anestesia durou em média 50 minutos para a uretostomia perineal e 1 hora e 40 minutos para a uretrorrafia. A recuperação demorou em média 1 hora e 30 minutos e 2 horas e 15 minutos, respectivamente.

O tempo cirúrgico médio foi de 35 minutos para a uretostomia perineal. Não foi preciso se preocupar com ligaduras de pequenos vasos, uma vez que a hemostasia por compressão foi suficiente para conter a hemorragia, o que não retardou a diérese. O acesso adotado proporcionou o rápido esvaziamento vesical, dispensando mesmo a necessidade de utilização do catéter.

A técnica de uretrorrafia foi aproximadamente 90 minutos mais demorada.

A sutura com pontos isolados simples apresentou melhor aposição da parede uretral, já a sutura contínua permitiu o extravazamento de urina, criando uma fístula na região perineal que cicatrizou por segunda intenção em média quinze dias mais tarde.

O fio à base de ácido poliglicólico (Dexon) revelou ser mais adequado que o náilon para redução da boca de uretostomia, uma vez que somente um dos animais (nº 2) em que este fio de sutura foi empregado apresentou fístula perineal (Tabela V).

Em geral, os caprinos mostraram-se ativos assim que recuperados da anestesia, sem demonstrar alterações quanto à temperatura corporal, o apetite e a micção, tampouco relutância em se movimentar, com exceção dos animais de nº 2 e 6 que evidenciaram um certo abatimento. O estado clínico foi considerado, em média, bom nos dez primeiros dias e a partir do décimo-quinto dia, muito bom.

Dois bodes morreram no segundo e quarto dia de pós-operatório. Um deles por estenose uretral e uremia (nº 2) e outro por uroperitonite e uremia (nº 6). Os demais foram sacrificados no período pré-determinado (vigésimo-primeiro dia).

À necrópsia, os caprinos de nº 3 e 5 apresentaram abscesso na região do S peniano. Nos demais não foram registradas alterações macroscópicas.

TABELA II - NÍVEIS SÉRICOS DE COMPONENTES MINERAIS DO SANGUE E DA URINA E DE NITROGÊNIO NÃO-PROTÉICO DO SANGUE DE CAPRINOS SUBMETIDOS A DIFERENTES TIPOS DE ALIMENTAÇÃO

	SANGUE					URINA			Peso(kg)
	Ca (mg/dl)	P (mg/dl)	Mg (mg/dl)	Uréia (mg/dl)	Creatinina (mg/dl)	Ca (mg/dl)	P (mg/dl)	Mg (mg/dl)	
T1	12,0	* 5,97	*2,2	41,1	1,02	13,3	* 43,67	*10,53	* 17
T ₂	10,68	4,76	*2,26	38,7	* 0,96	* 21,38	* 41,54	*10,56	* 18,3
T ₃	10,36	4,88	2,74	*51,95	1,40	16,46	* 43,90	*10,90	* 21,4
T ₄	11,7	* 5,02	*2,0	23,8	1,13	* 18,76	* 58,44	*11,88	* 31,2

* Nível de significância = $P < 0,05$

Valores séricos normais (Coles, 1984; Ca = $10,3 \pm 0,70$ mg/dl

Simesen, 1971) P = $3,1 \pm 0,71$ mg/dl

Mg = $3,2 \pm 0,35$ mg/dl

Uréia = 13,0 - 28,0 mg/dl

Creatinina = 0,9 - 1,82 mg/dl

Valores urinários normais: Ca = $10,7 \pm 0,3$ mg/dl

P = $50,5 \pm 1,3$ mg/dl

Mg = $7,2 \pm 1,4$ mg/dl

Peso inicial (28/01/87): T₁ = 25kg

T₂ = 24kg

T₃ = 16kg

T₄ = 16kg

TABELA III - ALTERAÇÕES MICROSCÓPICAS DOS SISTEMAS URINÁRIO E RESPIRATÓRIO DE CAPRINOS SUBMETIDOS A DISTINTOS TRATAMENTOS DE ALIMENTAÇÃO

	URETRA	BEXIGA	RINS	PULMÕES
T ₁	congesta	normal	nefrose tubular aguda, focos hemorrágicos, tumefação glomerular, presença de proteína e descamação epitelial dos túbulos contornados distais.	
T ₂	normal	normal	nefrose tubular aguda, focos hemorrágicos, tumefação glomerular, presença de proteína e cristais birrefringentes, descamação epitelial dos túbulos contornados distais.	edema e congestão generalizada.
T ₃	discreta infiltração inflamatória por população mista na lâmina própria submucosa; presença de grande quantidade de hemácias na luz.		focos de proliferação de tecido conjuntivo e focos de mineralização no parênquima e na luz dos túbulos, espessamento da cápsula de Bowmann, retração glomerular, focos de infiltração de células MMN no parênquima, degeneração vacuolar difusa do epitélio dos túbulos contornados, presença acentuada de material protéico e resto de células epiteliais e inflamatórias na luz dos ductos coletores.	

Segue:

T₄ necrose do epitélio e céls. necróticas descamadas, principalmente células inflamatórias PMN e hemácias na luz; acentuada congestão, hemorragia e infiltração inflamatória por PMN na lâmina própria submucosa, presença de coágulos sangüíneos contendo células inflamatórias e colônias de bactérias na luz, hemorragia na lâmina própria, presença de fibrina e células inflamatórias PMN junto à adventícia.

discreta hemorragia e presença de ninhos de células epiteliais no córion; epitélio sugere artefato de técnica.

congestão dos vasos, discretos focos de mineralização no parênquima renal, discreta degeneração vacuolar do epitélio da pelve renal, presença de material eosinofílico de aspecto espumoso na luz dos túbulos e nos espaços de Bowmann, tumefação glomerular e aparente tumefação do epitélio tubular, picnose e cariólise dos núcleos das células deste epitélio (certo grau de autólise); a maior parte dos glomerulos apresentam-se retraídos (degeneração glomerular).

atelectasia, discreto edema com presença de material protéico e hemácias na luz dos alvéolos e brônquios, congestão, espessamento dos septos interalveolares.

TABELA IV - ALTERAÇÕES MACROSCÓPICAS OBSERVADAS NA NECRÓPSIA DE CAPRINOS SUBMETIDOS A TRATAMENTOS ALIMENTARES DISTINTOS

	EXAME EXTERNO	CORAÇÃO	PULMÃO	RÚMEN	ABOMASO	RINS	BEXIGA	URETRA
T ₁	Desnutrição e desidratação	Diminuição do líquido pericárdio, grande quantidade de sangue coagulado no ventr. esquerdo e na art. pulmonar e petéquias hemorrágicas subendocardiais especialmente no vent.esq.	-	Presença de plástico	-	Transformação gelatinosa do tecido adiposo periférico, hidronefrose e textura mole	Áreas de adelgaçamento da parede vesical e hemorragia	Uretra perineiana cianótica
T ₂	Desnutrição	-	Congestão e edema	-	-	Hidronefrose, áreas pálidas no córtex, dilatação da pelve e textura mole	-	-
T ₃	-	-	-	-	-	Hidronefrose, textura mole, áreas pálidas no córtex e dilatação da pelve	-	Uretra perineal hemorrágica c/presença de coágulos
T ₄	-	-	Edema e congestão	-	Impac-tação	Hidronefrose, áreas pálidas no córtex, dilatação da pelve, textura mole e petéquias hemorrágicas na superfície do órgão	hemorrágica	Uretra perineal, hemorrágica com a presença de coágulos, hipertrofia e espessamento da parede

TABELA V - COMPARAÇÕES ENTRE DOIS DIFERENTES TIPOS DE SUTURA
E DE FIO PARA SÍNTESE DA PAREDE URETRAL E
SUAS COMPLICAÇÕES

Animal nº	Sutura utilizada	Fio empregado	Complicações
1	P.I.S.	dexon 4-0	-
2	C.S.	dexon 4-0	fístula perineal e morte no 2º dia de pós-operatório
3	P.I.S.	mononylon 5-0	fístula perineal
4	P.I.S.	dexon 4-0	-
5	C.S.	mononylon 5-0	fístula perineal
6	C.S.	mononylon 5-0	fístula perineal e morte no 4º dia de pós-operatório

P.I.S. - pontos isolados simples

C.S. - contínua simples

3.2.2 Estudo histológico topográfico

3.2.2.1 Aspectos gerais do corte seriado da uretra - Nos cortes seriados da uretra do caprino macho, relacionados sempre às estruturas anatômicas que cercam a mesma (Tabela VI) (Fig. 29), observa-se que a morfologia e a composição histológica se alteram gradativamente à medida que progridem em direção à porção final do pênis.

O epitélio que reveste toda a uretra é o mesmo que o da bexiga urinária: epitélio pseudoestratificado ou de transição ou ainda urotélio.

A luz uretral sofre uma sensível diminuição quando da transição da uretra intra-pélvica à uretra isquiática e persiste na diminuição, porém de maneira menos evidente na uretra peniana.

A descrição histológica é feita sempre da luz em direção à parede externa.

TABELA VI - RELAÇÃO DOS CORTES SERIADOS COM AS ESTRUTURAS ANATÔMICAS QUE CERCAM A URETRA DO CAPRINO MACHO

Corte nº	Porção nº	Estrutura anatômica relacionada	Região uretral
01	1	Colo da bexiga-vesícula seminal	intra-pélvica
02	2	Parede membranácea da uretra	intra-pélvica
03	2'	Segm.ant.à glând.bulbo-uretral	intra-pélvica
04	3	Glândula bulbo-uretral	intra-pélvica
05	4	Tuberosidade isquiática	intra-pélvica
06	4'	Bulbo do pênis-proximal	isquiática
07	4''	Bulbo do pênis-médio	isquiática
08	4'''	Bulbo do pênis-distal	isquiática
09	5	Segm.post.ao bulbo do pênis	isquiática
10	5'	Segm.ant.ao S peniano	isquiática
11	6	S peniano-proximal	peniana
12	6'	S peniano-distal	peniana
13	7	Seg.ant.ao testículo	peniana
14	7'	Porção proximal do testículo	peniana
15	7''	Porção medial do testículo	peniana
16	7'''	Porção distal do testículo	peniana
17	8	Porção livre do pênis-proximal	peniana
18	8'	Porção livre do pênis-média	peniana
19	8''	Porção livre do pênis-distal	peniana
20	8'''	Processo uretral-glande do pênis	peniana

3.2.2.2 Uretra intra-pélvica (porção de nº 1 a 4)

3.2.2.2.1 Porção 1 - A luz é irregular devido à formação papilar, prega permanente dorso-mediana conhecida como crista uretral. (Fig. 30)

A lâmina própria é mais espessa abaixo das papilas onde se encontram pequenas formações glandulares de localização dorsal (início da próstata) e é constituído de tecido conjuntivo denso, não de tecido areolar. Há escassas fibras musculares lisas longitudinalmente orientadas em meio a este tecido.

A camada muscular é verdadeiramente circular e contínua.

3.2.2.2.2 Porção 2 - A projeção papilar vai se tornando menos saliente em relação à luz uretral, enquanto o tecido glandular prostático na lâmina própria submucosa avança lateralmente (Fig. 31).

O tecido conjuntivo da lâmina própria continua denso, entretanto, nesta região, o estrato esponjoso torna-se mais significativo, mostrando grandes espaços revestidos por endotélio (veias cavernosas).

A camada muscular permanece contínua, contudo é menos espessa na região dorsal onde a próstata começa a se disseminar e principia-se a formação de uma fibrosa (rafe dorsal). Junto a esta, as fibras musculares tomam orientação oblíqua.

3.2.2.2.3 Porção 2' - A luz uretral torna-se mais regular (arredondada) porque a crista uretral desaparece.

A lâmina própria submucosa é constituída por tecido conjuntivo areolar, substituindo o tecido conjuntivo denso, e há uma acentuada proliferação das glândulas prostáticas envolvendo quase toda a uretra, de forma mais pronunciada na porção dorsal.

O corpo esponjoso apresenta-se mais desenvolvido, envolvendo já toda a luz uretral.

A camada muscular sofre um estreitamento em direção à porção dorsal onde é completamente substituída por tecido conjuntivo fibroso, formando a rafe dorsal, deixando de ser contínua.

3.2.2.2.4 Porção 3 - A luz uretral mostra um contorno regular e seu diâmetro começa a se reduzir.

O corpo esponjoso concentra-se na lâmina própria, próximo ao epitélio, circundando toda a luz uretral e sendo envolvido pela próstata de maneira circular.

O tecido glandular prostático revela-se bastante desenvolvido, de disposição circular e contínua e algo mais proeminente na região dorsal da uretra.

3.2.2.2.5 Porção 4 - A redução do diâmetro da luz uretral se faz de maneira suave e progressiva.

O corpo esponjoso torna-se menos importante e é constituído por tecido conjuntivo denso.

A próstata organiza-se de forma lobular ao redor de toda a luz e estes "lóbulos" estão separados entre si por tecido conjuntivo denso que se continua com a rafe dorsal. Esta se expande lateralmente, substituindo o músculo uretral, que limita-se à porção ventral da uretra e apresenta orientação semi-circular.

A camada muscular é acrescida exteriormente, nas paredes laterais, por músculo estriado de orientação longitudinal (músculo bulbo-esponjoso), que forma o bulbo ou pilar do pênis. É possível se observar a inserção deste músculo na rafe dorsal.

3.2.2.3 Uretra perineal ou isquiática (porção de nº 4' a 5')

3.2.2.3.1 Porção 4' - Há uma sensível redução do diâmetro da luz uretral, que apresenta de novo um contorno bastante irregular. (Fig. 32)

A lâmina própria submucosa passa a ser constituída novamente por tecido conjuntivo denso e espaços venosos rodeados mais externamente por uma espessa camada de colágeno maduro que

flanqueia as paredes laterais da uretra. De ambos os lados da parede uretral, percebe-se o músculo bulbo-esponjoso e sobre este o músculo ísquio-cavernoso, que se inserem na rafe dorsal.

A próstata desaparece subitamente, bem como o músculo uretral.

3.2.2.3.2 Porção 4" - Nota-se um princípio de formação do corpo cavernoso a partir do corpo esponjoso. Esse apresenta uma quantidade variável de tecido adiposo e tecido venoso.

3.2.2.3.3 Porção 4''' - Há uma densificação do corpo cavernoso que torna-se bilobulado e é constituído de espaços venosos (veia cavernosa e veia dorsal do pênis) e de algumas artérias de pequeno calibre (ramos colaterais da artéria peniana). Seus "lôbulos" são separados por uma trabécula de tecido conjuntivo denso.

Não se observa a presença de adventícia.

3.2.2.3.4 Porção 5 - Observa-se o desaparecimento da camada muscular lateral (músculos bulbo-esponjoso e ísquio-cavernoso) e também do septo interlobular do corpo cavernoso, formando uma estrutura única. As artérias do corpo cavernoso tornam-se mais calibrosas (artéria dorsal do pênis).

Uma discreta túnica adventícia envolve o pênis. (Fig.33)

3.2.2.3.5 Porção 5' - Registra-se a presença de um agregado linfóide na lâmina própria submucosa da uretra.

Percebe-se um aumento da área ocupada pelo corpo cavernoso.

A túnica adventícia permanece discreta, porém com a participação de nervos (nervo dorsal do pênis e nervo perineal superficial).

3.2.2.4 - Uretra peniana (porção de nº 6 a 8''')

3.2.2.4.1 Porção 6 - O corpo cavernoso, que continua a crescer de importância, é constituído por pequena quantidade de tecido adiposo entremeado ao tecido conjuntivo denso.

3.2.2.4.2 Porção 6' - A túnica adventícia apresenta, além de nervos, também vasos (artérias helicíneas e ramos colaterais da veia cavernosa) na região ventral do pênis. (Fig.34)

3.2.2.4.3 Porção 7 - A região ventral da adventícia se espessa de mais a mais.

3.2.2.4.4 Porção 7' - Os vasos e nervos da adventícia vão se lateralizando.

3.2.2.4.4 Porção 7'' - Na região ventral da adventícia os nervos e vasos estão bilateralmente dispostos.

3.2.2.4.5 Porção 7''' - O corpo cavernoso continua se expandindo.

Não se observa os plexos laterais na túnica adventícia, somente resquícios no centro da região ventral da mesma.

3.2.2.4.6 Porção 8 - Os plexos laterais voltam a aparecer na

túnica adventícia de maneira abundante.

3.2.2.4.7 - Porção 8' - Percebe-se a inserção do músculo retrator do pênis nas paredes dorso-laterais do pênis.

3.2.2.4.8 - Porção 8" - O corpo cavernoso vai se tornando mais importante e a uretra passa a ocupar uma posição periférica dorsal do pênis.

3.2.2.4.9 - Porção 8''' - Nota-se que o corpo cavernoso constitui quase todo o pênis (70-80% da área total) e a uretra fica rechaçada à região periférica dorsal (5 a 10% somente da área total).

Externamente o pênis é revestido por um epitélio pavimentoso estratificado (membrana mucosa cutânea do processo uretral) - meato uretral.

3.2.3 Estudo histológico específico

3.2.3.1 As fibras elásticas . Aparecem na cor marrom escura - (orceína)- ou negras - (Weigert). Estão presentes na crista uretral, no córion da uretra, na rafe dorsal, nas paredes vasculares (túnicas íntima, média e adventícia) e nas trabéculas que constituem o estroma do corpo esponjoso e cavernoso do pênis (Fig. 35 e 36).

3.2.3.2 As fibras reticulares - Coradas em negro (Laidlaw), são observadas na crista uretral, na lâmina própria submucosa, na rafe dorsal, nas trabéculas do corpo esponjoso e cavernoso, en-

tremeadas ao tecido conjuntivo de sustentação que forma o pênis e a uretra, e na túnica adventícia.(Fig.37)

3.2.3.3 Os glicídios - Evidenciados pelos grupamentos α -glicóis que se revelam vermelho-violáceo pela reação de P.A.S., são assinalados no produto de secreção e no parênquima das glândulas prostáticas e na musculatura estriada(Fig. 38).

3.2.3.4 As fibras musculares lisas e estriadas - Diferenciadas pela coloração de Crossmon-Maillet.Gauffeny em rosa e vermelho vivo, respectivamente, são registradas:

- a) **fibras musculares lisas** - no músculo retrator do pênis, na parede das veias cavernosas e na túnica média das artérias;
- b) **fibras musculares estriadas** - nos músculos uretral, bulbo-esponjoso e ísquio-cavernoso(Fig. 39 a 43).

3.2.3.5 As fibras de colágeno - Compõem o tecido conjuntivo denso ou areolar, são coradas em verde pelo Tricromo de Masson e estão presentes na crista uretral, na rafe dorsal, nas paredes vasculares (túnicas íntima, média e adventícia), nos tabiques fibrosos do corpo esponjoso e do corpo cavernoso e na túnica albugínea que envolve todo o pênis e a uretra(Fig. 44).

3.2.4 Estudo histoquímico e morfométrico

3.2.4.1 Alterações microscópicas observadas nos caprinos do Grupo 1 - **Sujeitos à uretostomia e uretrorrafia** (de nº 1, 3, 4 e 5):

- a) **animal nº 1** - imagens condizentes ao aspecto nor-

mal (controle);

- b) animal nº 3 - revelou reação inflamatória mista difusa com presença de abscesso crônico no corpo cavernoso do pênis (porções de nº 5'-7'"), não havendo comprometimento uretral;
- c) animal nº 4 - apresentou focos de células inflamatórias MMN no tecido conjuntivo adjacente aos corpos esponjoso e cavernoso, restos celulares e material globular eosinofílico na luz da uretra (porções de nº 5 e 5'), ficando comprovada a boa preservação do epitélio uretral na região perineal;
- d) animal nº 5 - notou-se focos de células inflamatórias MMN no tecido conjuntivo adjacente ao corpo cavernoso (porções 5'-6); houve infiltração de células PMN e presença de material necrótico na luz da uretra, completa ulceração da mucosa e do córion uretral, proliferação do tecido conjuntivo que envolve o corpo esponjoso e infiltração de células MMN no mesmo, estabelecendo uma uretrite necrótica supurativa crônica na região peniana (porções de nº 7-7'").

Uretrostomizados (de nº 7 e 8): observou-se um discreto foco de células inflamatórias MMN na luz uretral perineal, região submetida à intervenção cirúrgica, denotando uma uretrite não supurativa focal sub-aguda.

Controle (de nº 9): constatou-se a presença de flora bacteriana não patogênica na luz da uretra peniana (porção de nº 8'').

3.2.4.2 Determinação morfométrica das medidas de superfície relacionadas à uretra - A avaliação das medidas de superfície realizadas nos caprinos do Grupo 1 (Tabela VII) demonstram:

- a) considerável redução da superfície da luz uretral, bem como da participação do epitélio e do cõrion, quando da transição da região intra-pélvica à isquiática, que continua de modo menos pronunciado ao passar à região peniana;
- b) certa diminuição nas superfícies uretrais isquiáticas dos animais que sofreram duas intervenções cirúrgicas em relação aos demais;
- c) importante dilatação das superfícies uretrais intra-pélvicas nos caprinos que apresentaram abscesso no corpo cavernoso do pênis (nº 3 e 5);
- d) semelhança nos valores das superfícies uretrais dos animais uretostomizados em relação ao controle.

TABELA VII - DETERMINAÇÃO MORFOMÉTRICA DAS MEDIDAS DE SUPERFÍCIE RELACIONADAS A DIFERENTES REGIÕES DA URETRA EM MICRÔMETROS (μm^2) NOS ANIMAIS DO GRUPO 1

Nº	REGIÕES URETRAIS								
	INTRA-PÉLVICA			ISQUIÁTICA			PENIANA		
	S.L.	S.T.	S.C.	S.L.	S.T.	S.C.	S. L.	S.T.	S.C.
1	4,16	15,46	77,92	0,42	3,95	18,51	0,90	3,45	11,83
3	15,60	32,56	90,52	0,91	4,58	29,15	0,77	4,36	28,29
4	2,78	11,42	74,11	0,86	3,55	17,33	0,85	3,16	17,56
5	45,33	82,61	148,80	0,42	6,39	23,95	0,97	4,17	19,28
7	3,82	14,65	72,44	1,31	5,27	32,68	0,91	4,66	23,74
8	4,23	16,38	76,29	1,08	4,99	41,15	0,93	4,47	25,69
9	3,67	17,44	78,80	1,67	7,54	67,89	0,99	4,51	26,03

S.L. - superfície da luz uretral

S.T. - superfície total (luz uretral e epitélio)

S.C. - superfície do cõrion

3.2.4.3 Estudo da contagem diferencial e da superfície inscrita das fibras musculares de tipo I e de tipo II do músculo uretral

3.2.4.3.1 Aspectos gerais - Alguns cortes apresentaram sinais de degeneração muscular.

Na reação de P.A.S., as fibras de tipo II se coloriram de rosa escuro enquanto que as fibras de tipo I que reagiram negativamente apareceram em rosa claro ou totalmente claras (Fig. 45).

Na reação de S.D.H., as fibras de tipo I se coloriram de azul escuro e as fibras de tipo II de azul claro ou totalmente claras. (Fig. 46)

Na reação de ATPase a pH 4,36, as fibras de tipo I se mostraram coloridas em bege escuro e as fibras de tipo II completamente claras. (Fig. 47)

Na reação de ATPase a pH 9,4, as fibras de tipo I se revelaram coloridas em bege e as fibras de tipo II em marrom escuro. (Fig. 48)

3.2.4.3.2 Contagem diferencial das fibras musculares - Os resultados das percentagens de fibras musculares de tipo I e de tipo II do músculo uretral estão ilustrados nos histogramas de nº 1 e 2. Estes demonstram que a maioria das fibras musculares são do tipo II.

3.2.4.3.3 Superfície inscrita das fibras musculares - Os resultados morfométricos estão representados nos histogramas de nºs. 3,4,5 e 6. Eles demonstram que a superfície das fibras musculares de tipo II são significativamente maiores ($P < 0,05$) que as fibras de tipo I.

3.3 FASE EXPERIMENTAL B

3.3.1 Avaliação radiológica no pré-operatório

O diazepam mostrou ser eficaz como miolorrelaxante do músculo retrator do pênis, conseguindo-se facilmente a exposição peniana e a cateterização uretral.

As imagens radiológicas revelaram que o catéter avança somente até a região isquiática, não sendo possível sua introdução na bexiga urinária (Figs. 27 e 28), pela presença do divertículo uretral da região ciática.

3.3.2 Tratamento cirúrgico

O protocolo anestésico apresentou-se adequado à técnica cirúrgica e não houve complicações anestésicas. A anestesia durou em média 35 minutos e a recuperação demorou em média 1 hora.

O tempo cirúrgico médio foi de 20 minutos. O pequeno sangramento difuso no campo operatório foi rapidamente resolvido com hemostasia por compressão. O acesso realizado permitiu boa visualização do músculo retrator do pênis e espaço suficiente para manipulação do mesmo. Não houve problemas quanto à síntese.

Todos os animais se recuperaram rapidamente da anestesia e não manifestaram qualquer disfunção orgânica. O estado clínico geral foi considerado muito bom nos cinco dias de pós-operatório.

3.3.3 Avaliação radiológica no pós-operatório

As imagens radiológicas no pós-operatório são compatíveis àquelas obtidas antes do ato cirúrgico, demonstrando não

ter havido qualquer progressão do catéter uretral em direção à bexiga com o procedimento cirúrgico realizado. (Figs. 16, 17, 27 e 28)

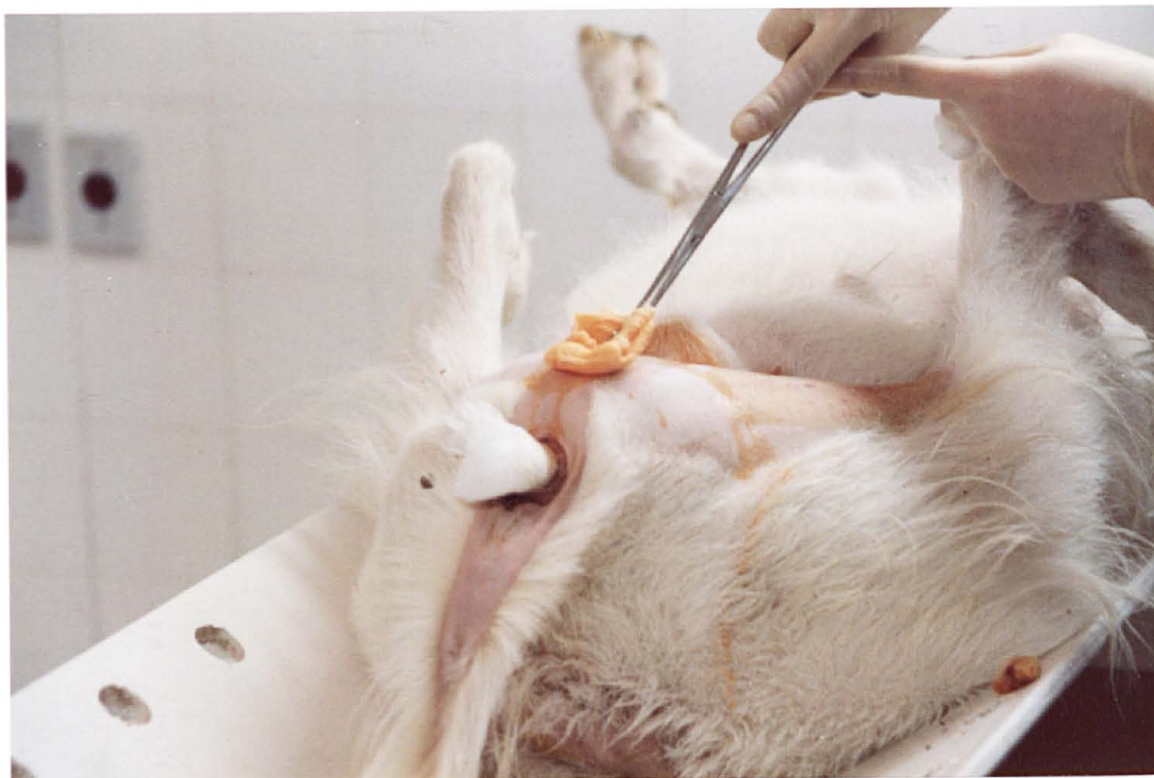

Fig. 2 - Uretrostomia perineal no caprino macho - Antissepsia da região perineal.

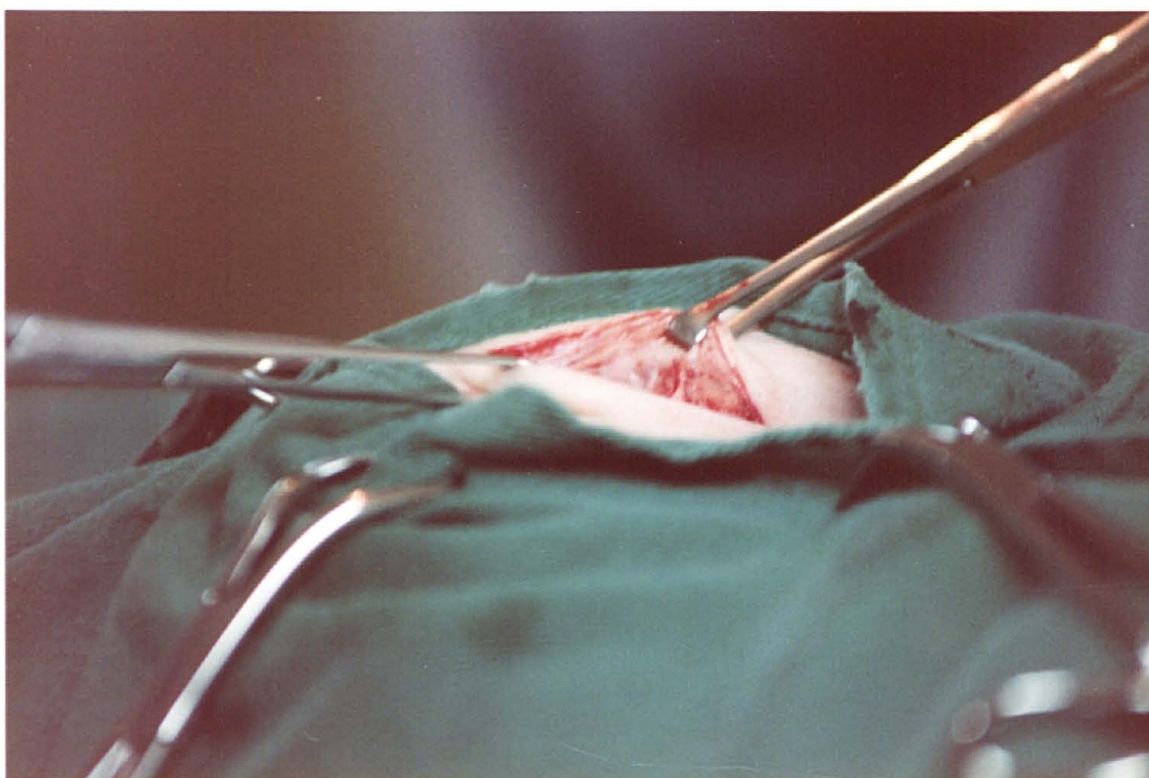


Fig. 3 - Uretrostomia perineal no caprino macho - tecido subcutâneo exposto.

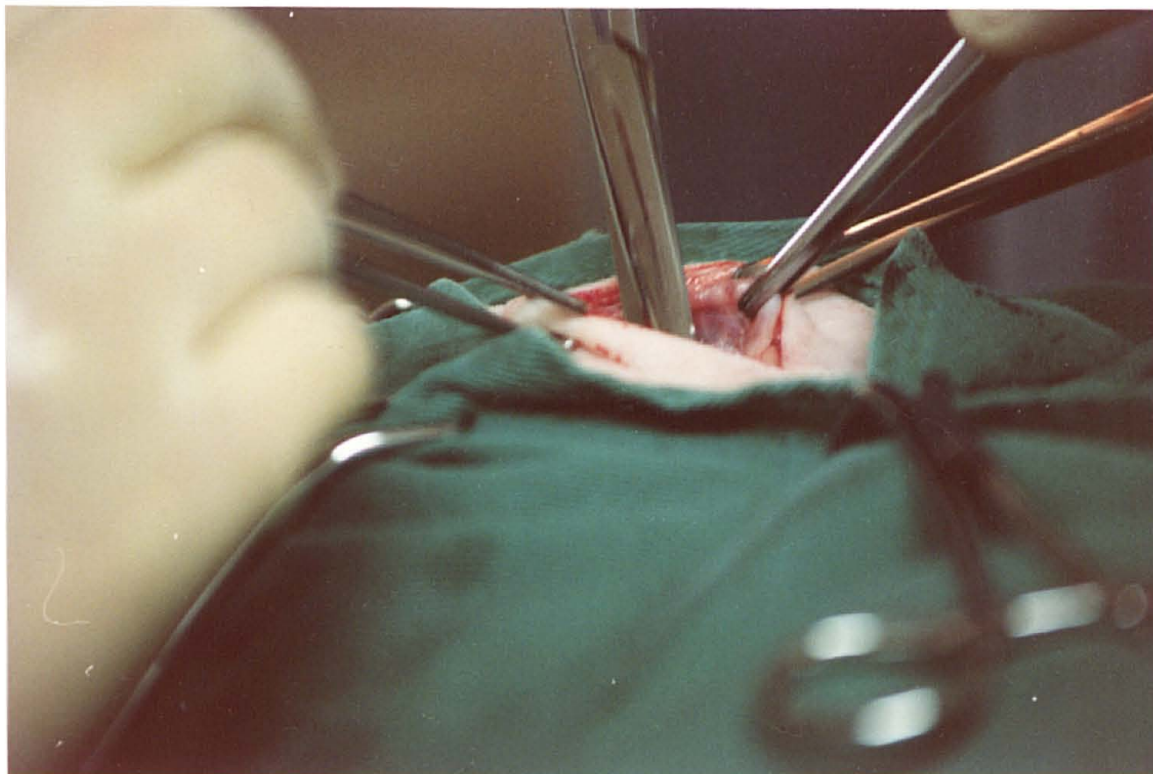


Fig. 4 - Uretrostomia perineal no caprino macho - dissecção da fâscia que envolve o pênis.

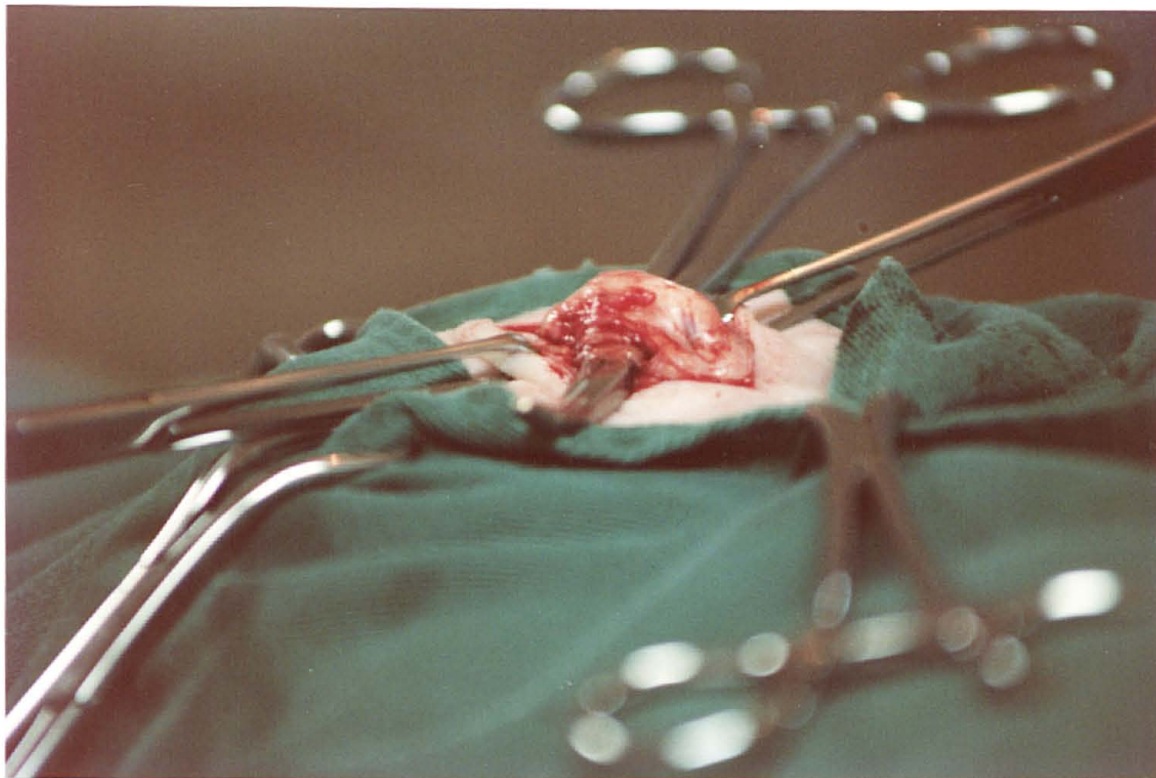


Fig. 5 - Uretrostomia perineal no caprino macho - exteriorização do pênis.

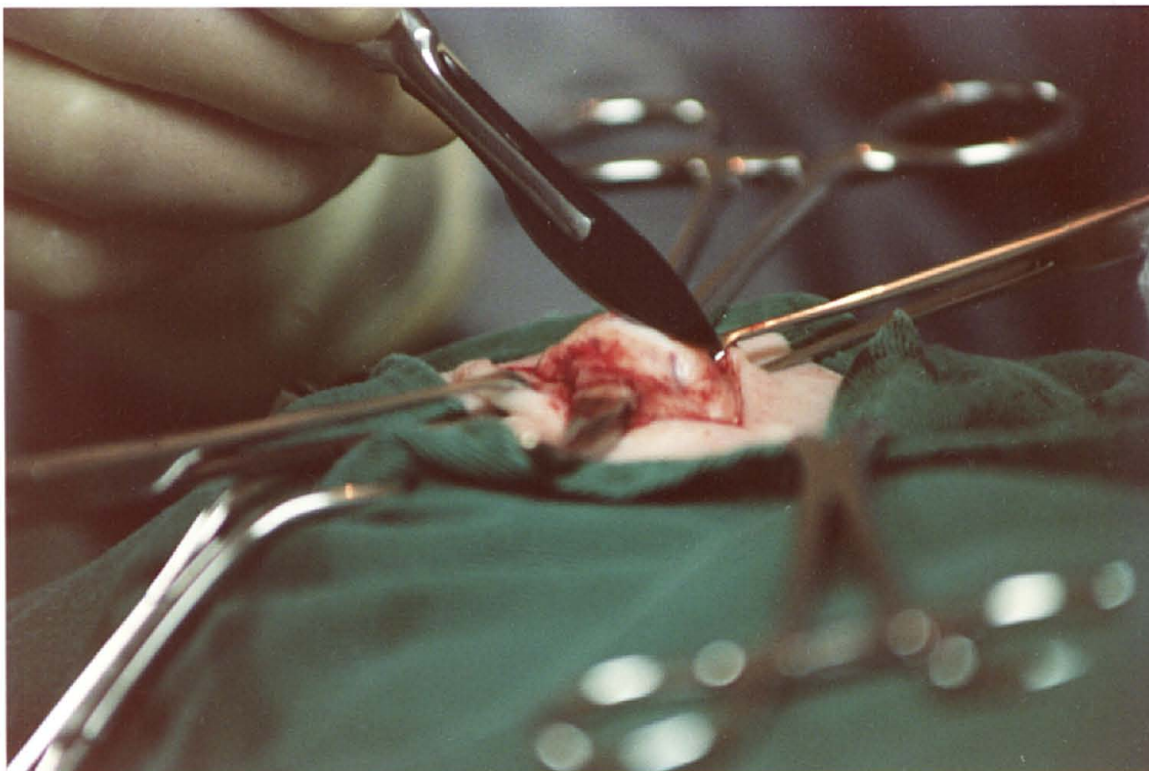


Fig. 6 - Uretrostomia perineal no caprino macho - incisão do corpo esponjoso do pênis.

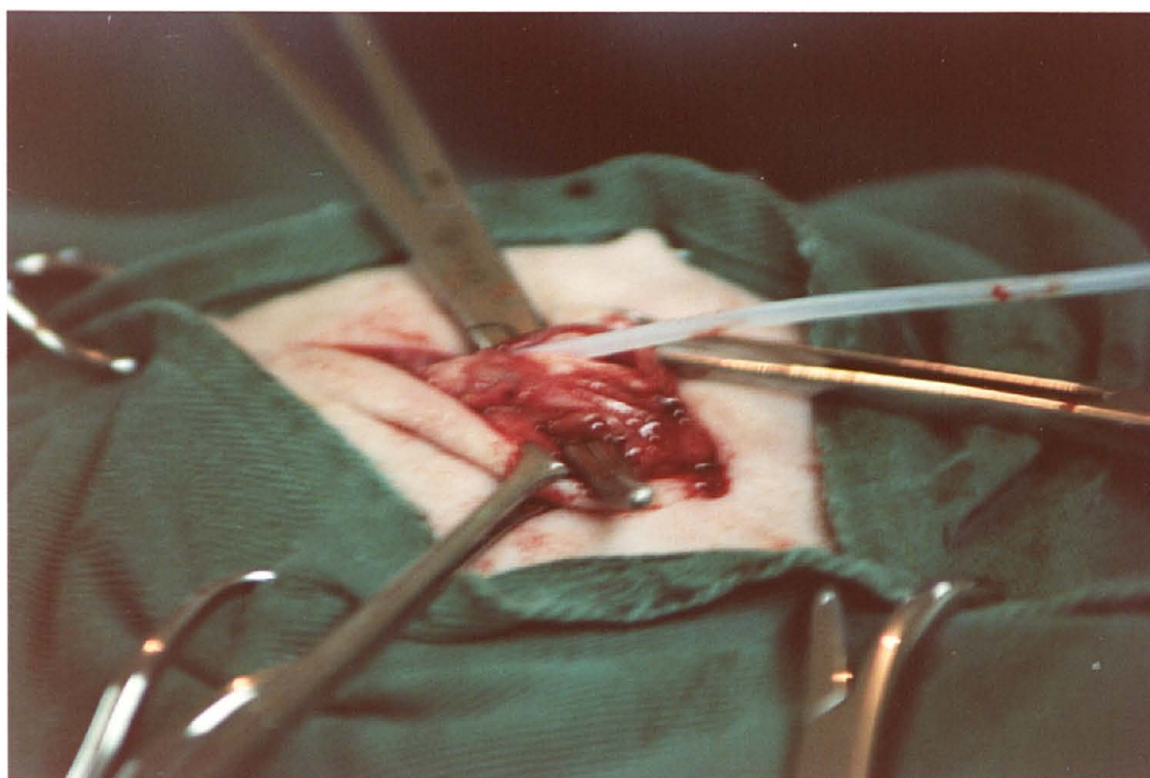


Fig. 7 - Uretrostomia perineal no caprino macho - verificação da entrada da uretra com um cateter urinário de teflon.

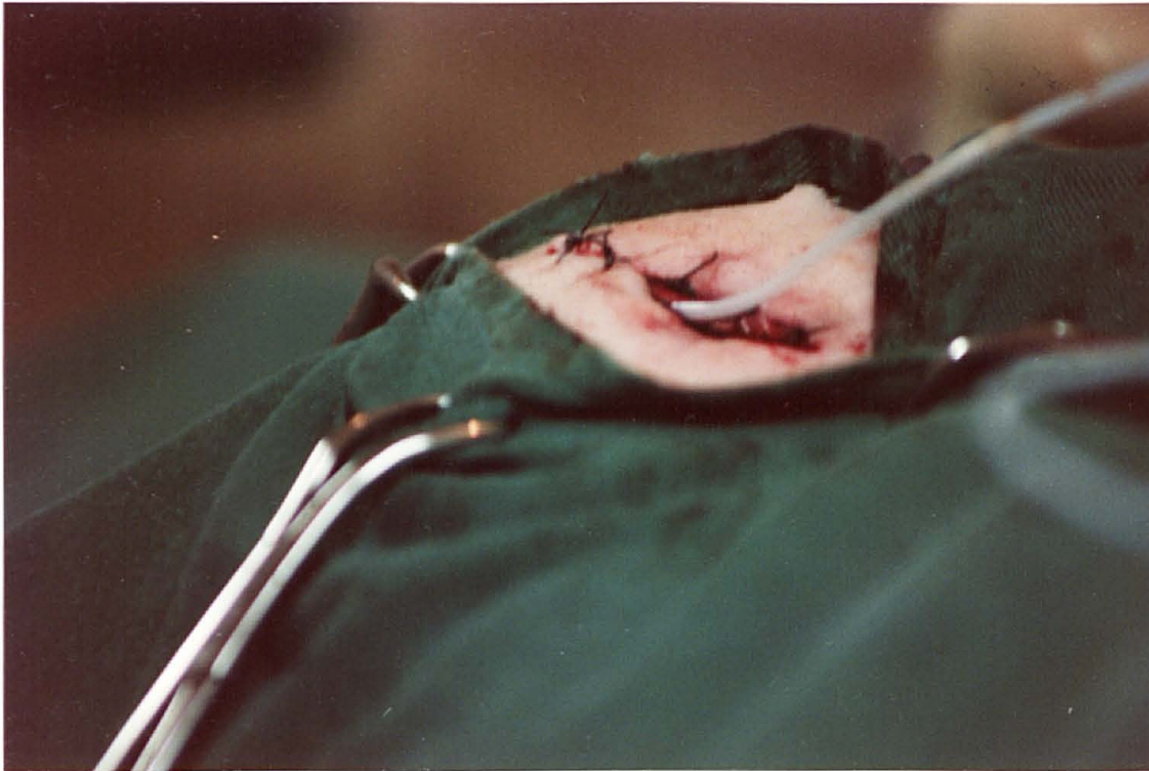

Fig. 8 - Uretrostomia perineal no caprino macho - sutura da parede da uretra ao tecido subcutâneo e à pele.

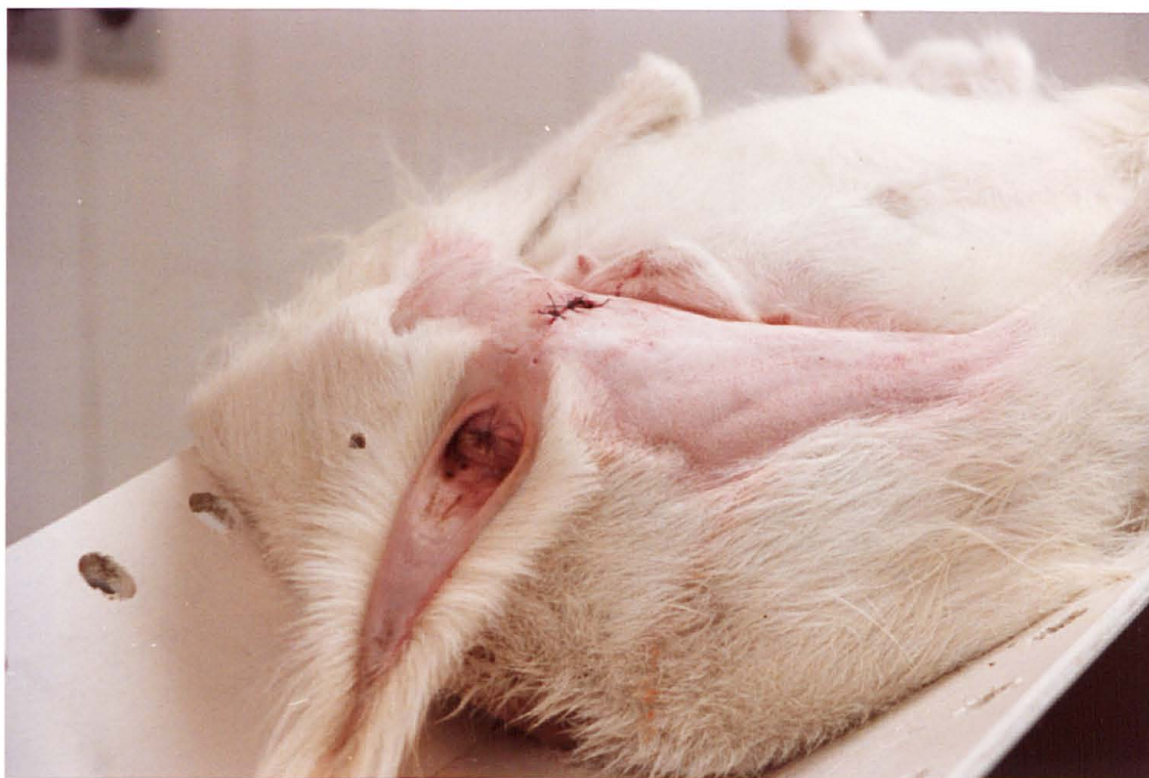

Fig. 9 - Uretrostomia perineal no caprino macho - aspecto final.

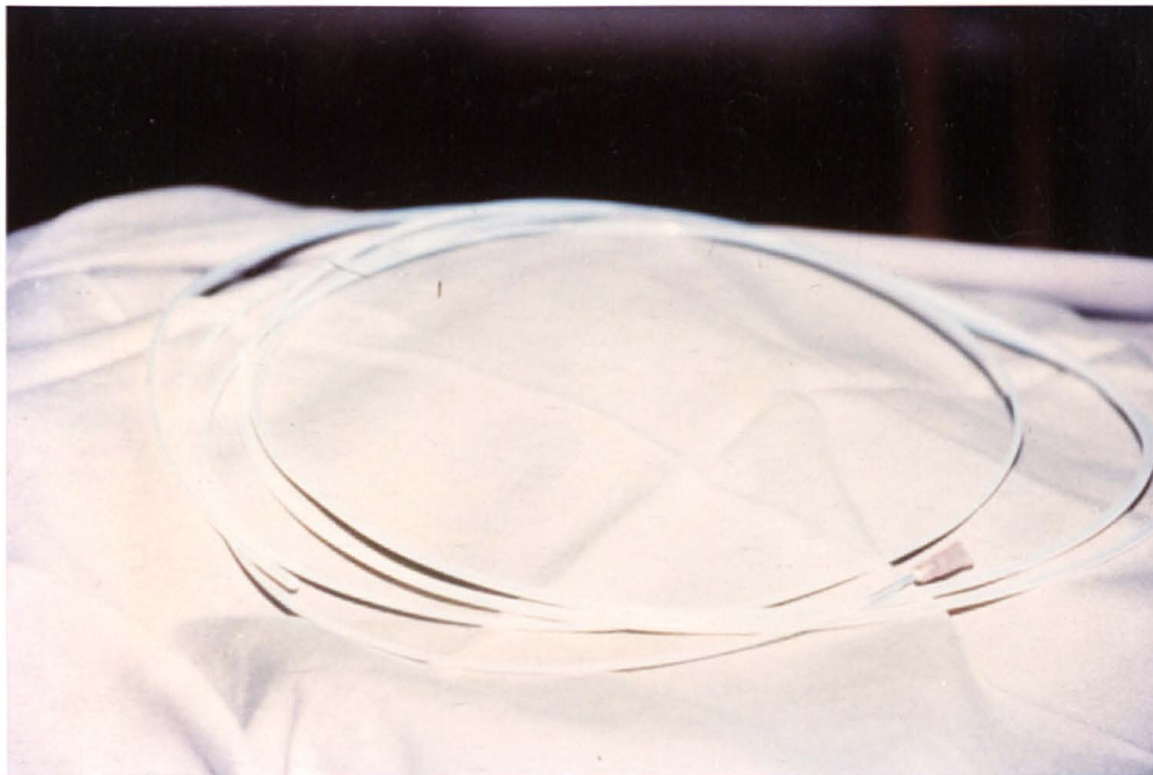


Fig. 10 - Catêter urinário de teflon.

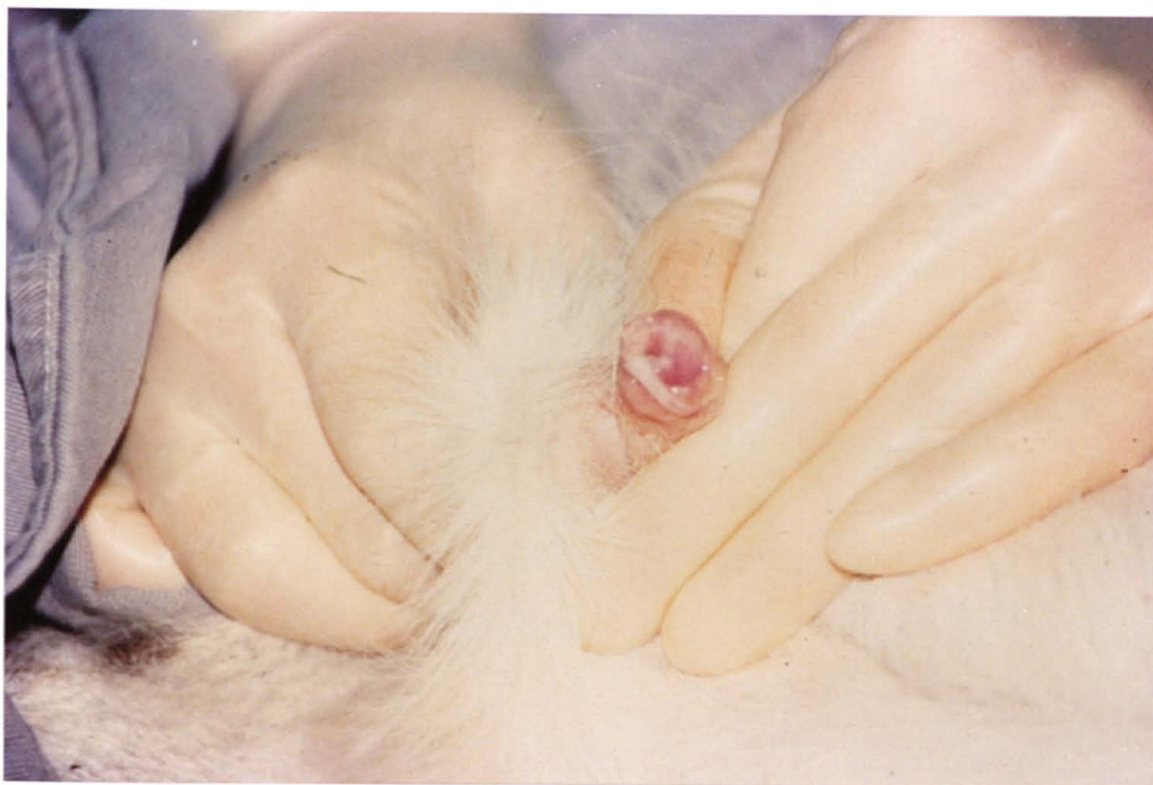

Fig. 11 - Exposição manual do pênis no caprino.

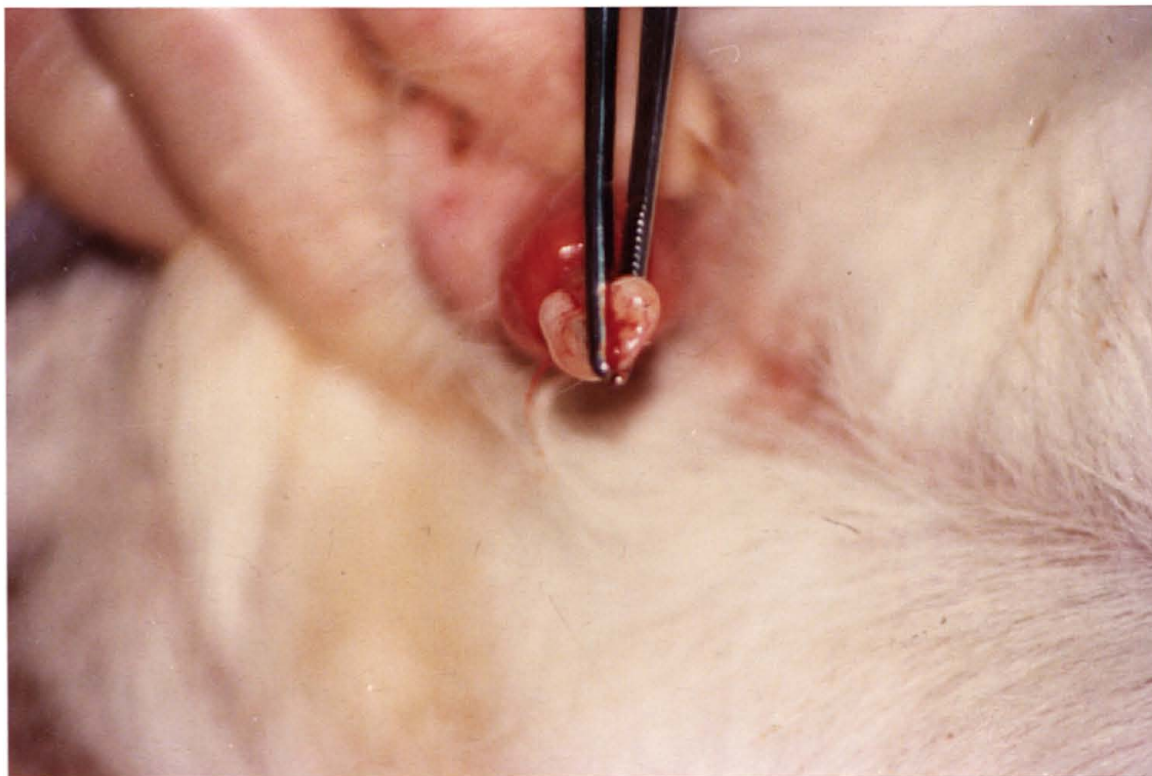


Fig. 12 - Exposição do processo uretral com auxílio de pinça Cushing "com dente" no caprino macho.

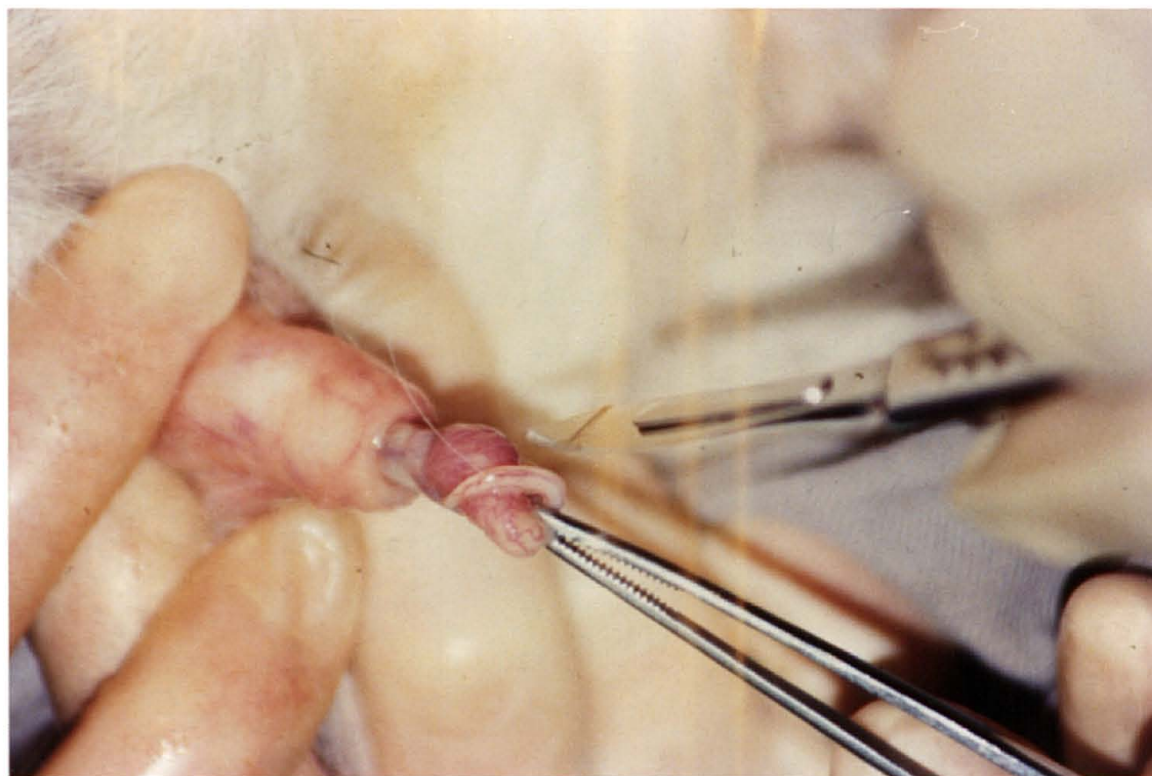


Fig. 13 - Amputação do processo uretral no caprino macho.

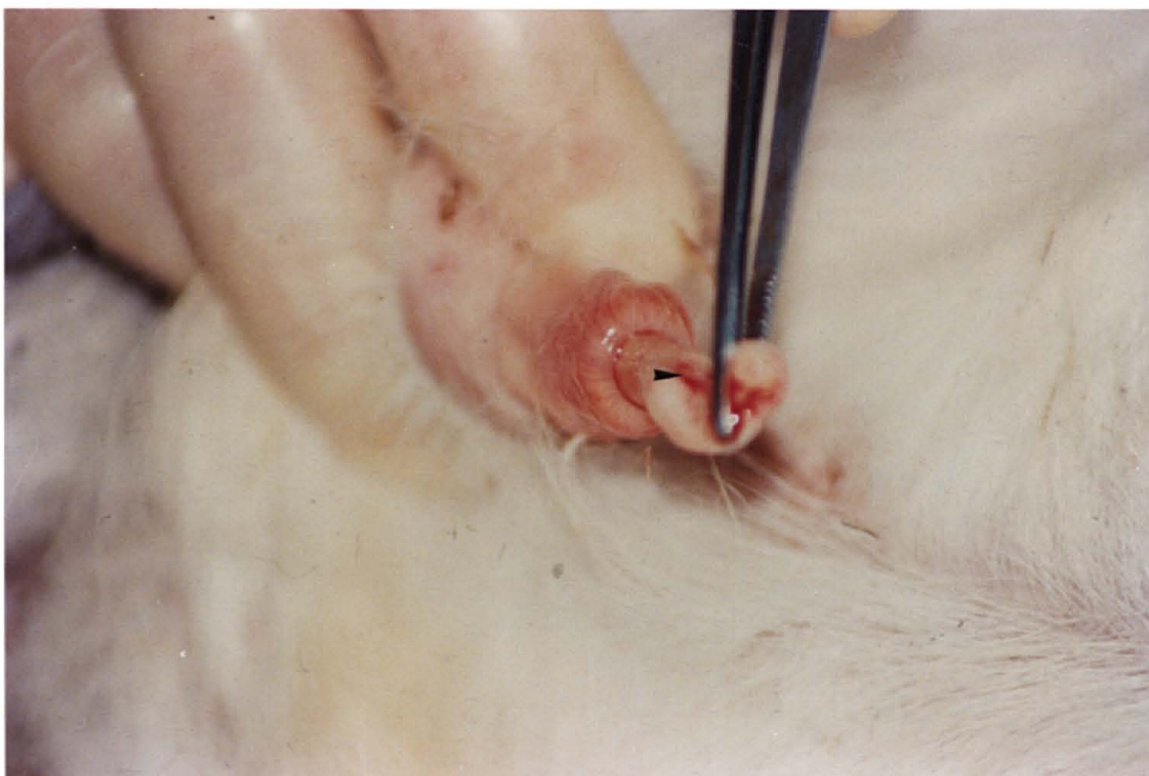

Fig. 14 - Aspecto do processo uretral amputado, no caprino macho, mostrando o orifício uretral.

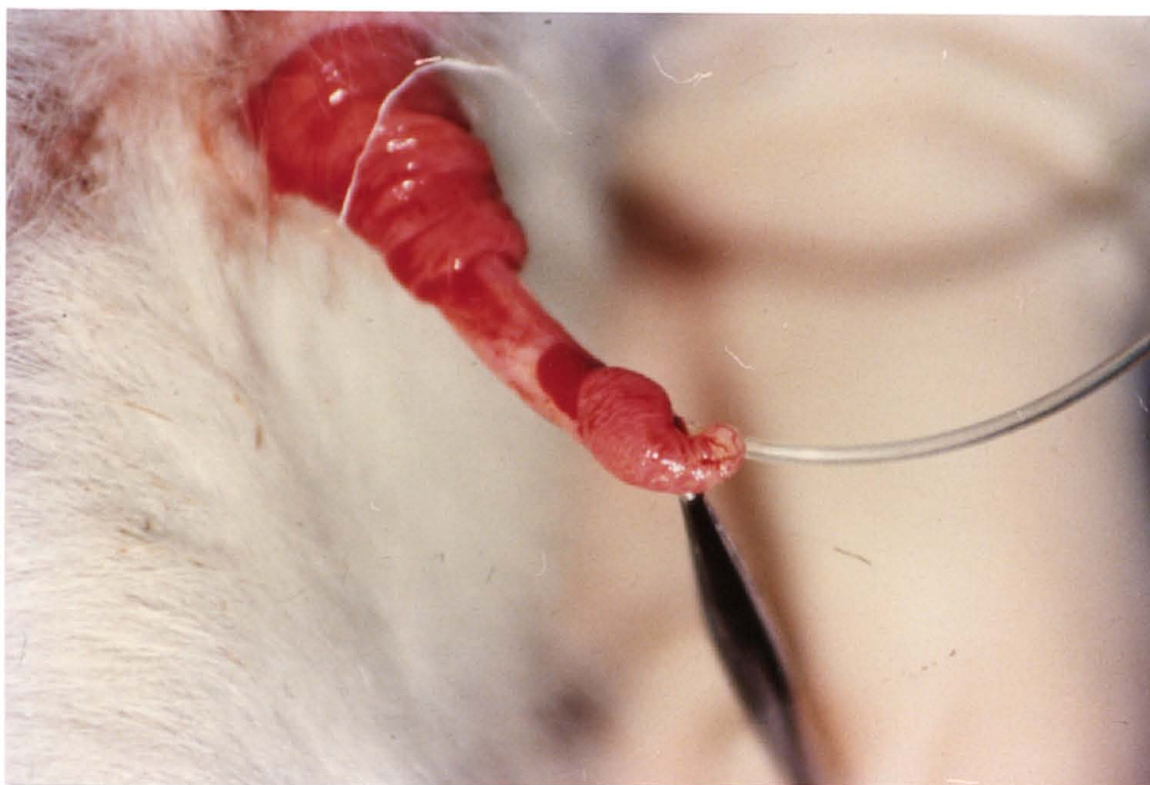


Fig. 15 - Cateterização da uretra no caprino macho.

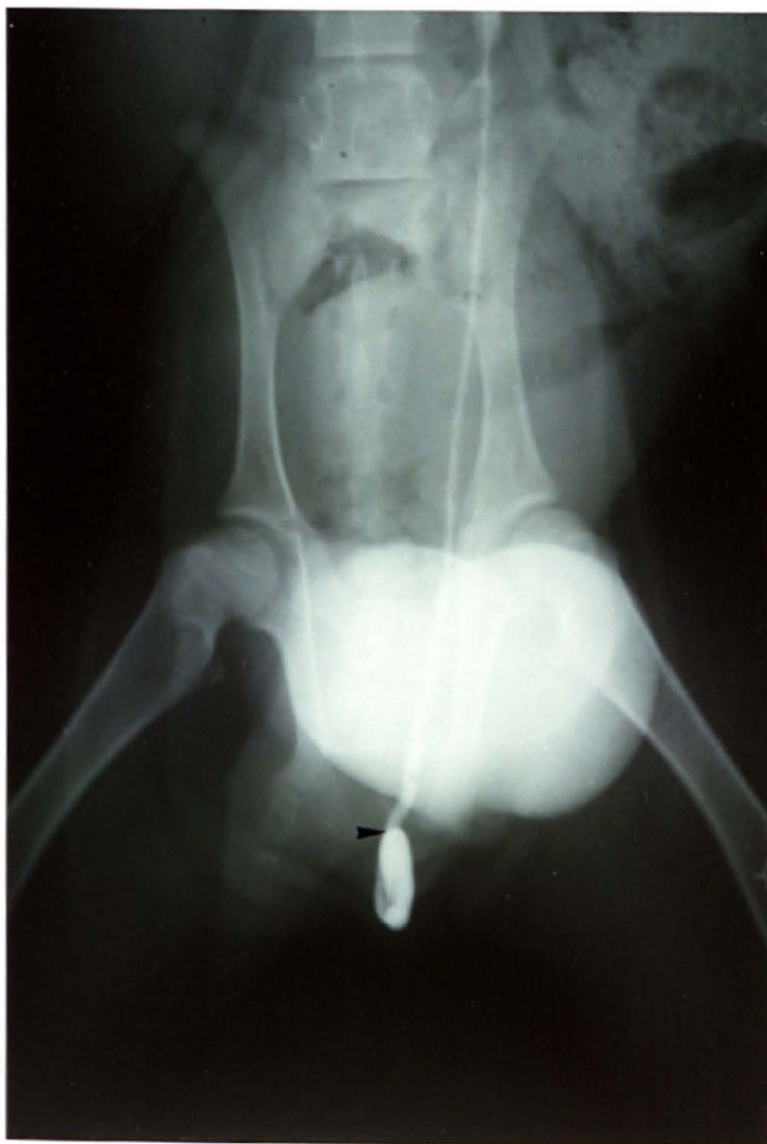

Fig. 16 - Aspecto radiográfico da uretra cateterizada do caprino macho, na incidência ventro-dorsal após a administração de contraste iodado, mostrando o local alcançado pelo catéter antes de se proceder a miotomia do músculo retrator do pênis.

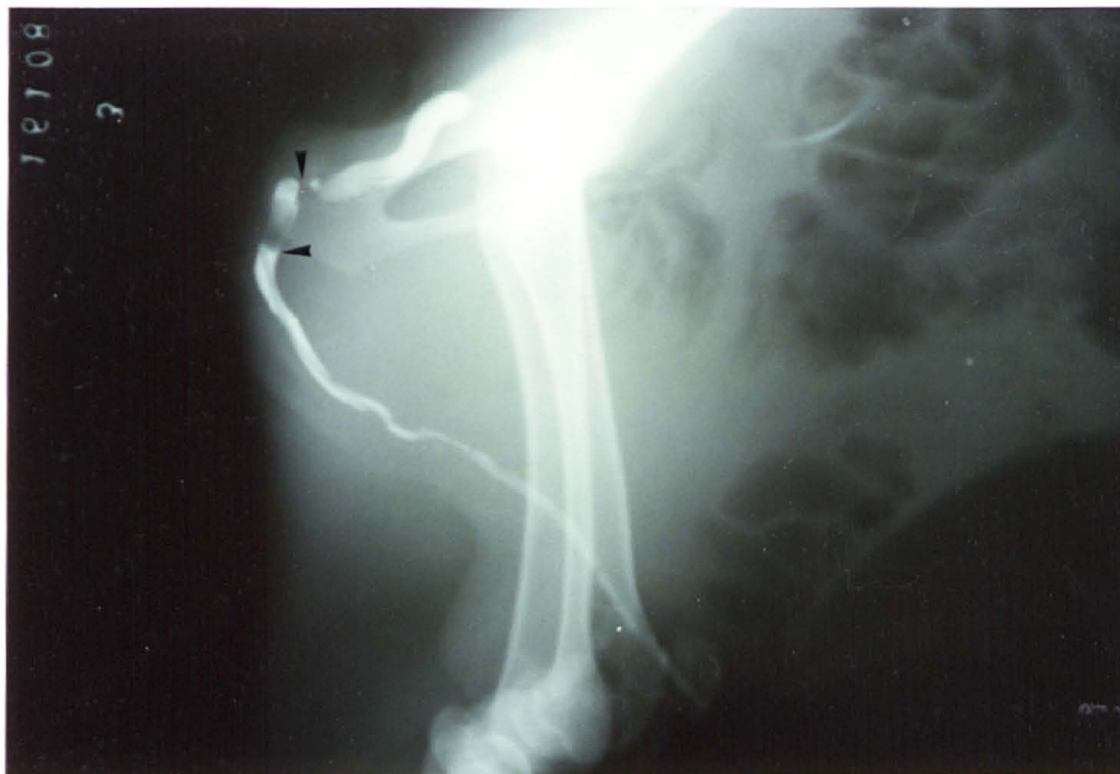

Fig. 17 - Aspecto radiográfico da uretra cateterizada do caprino macho na incidência lâtero-lateral após a administração de contraste iodado, mostrando o local alcançado pelo catêter antes de se proceder a miotomia do músculo retrator do pênis e o local da constrição uretral.

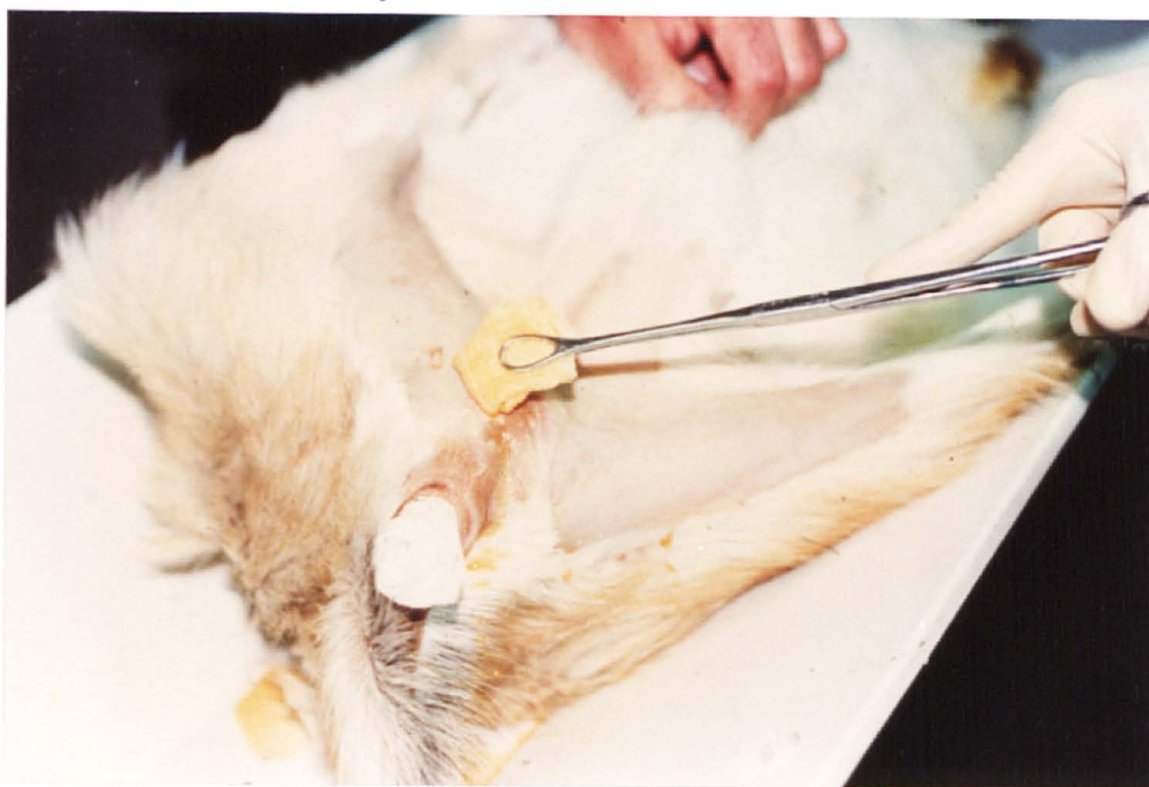

Fig. 18 - Miotomia do músculo retrator do pênis no caprino - antissepsia da região perineal.

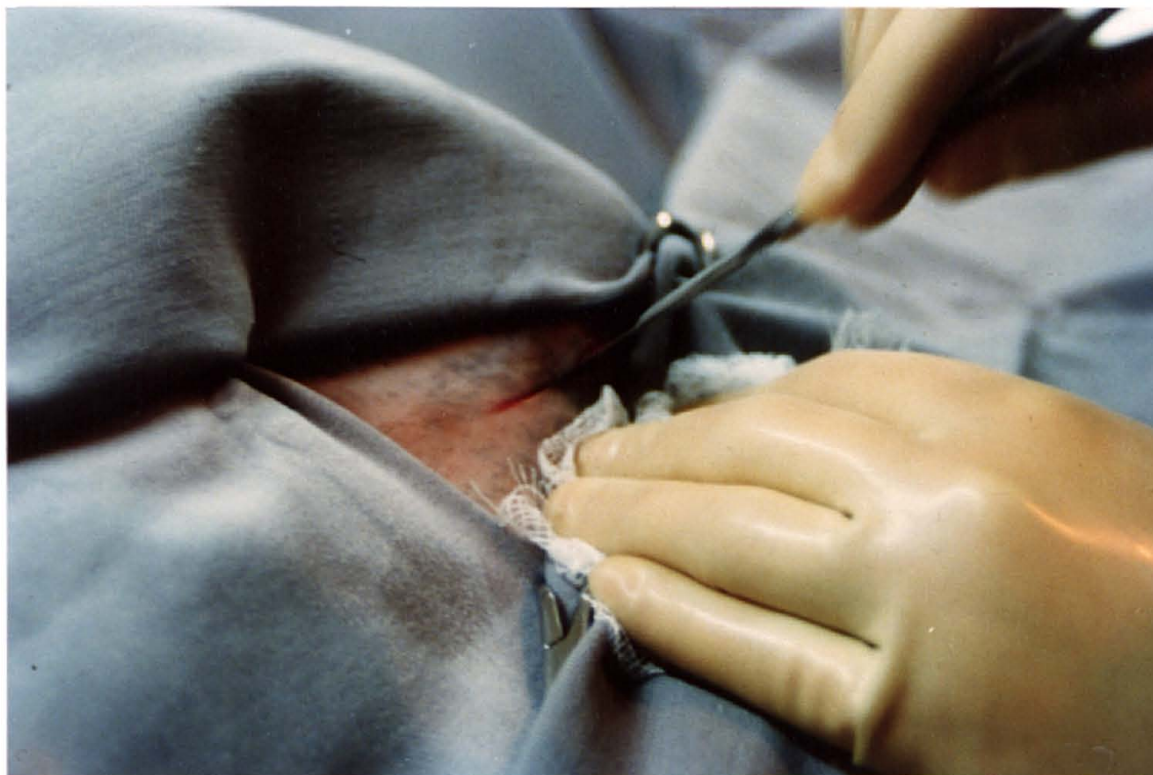


Fig. 19 - Miotomia do músculo retrator do pênis no caprino. Incisão da pele na rafe mediana.

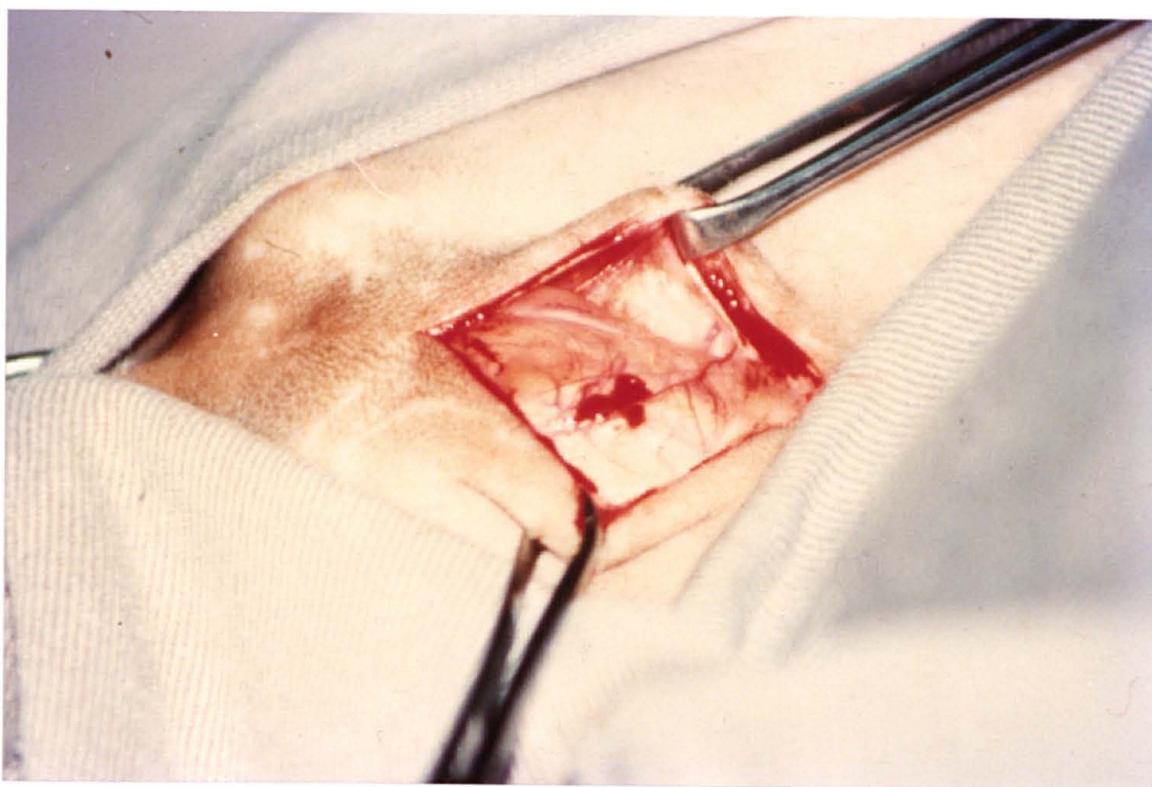


Fig. 20 - Miotomia do músculo retrator do pênis no caprino. Tecido subcutâneo.

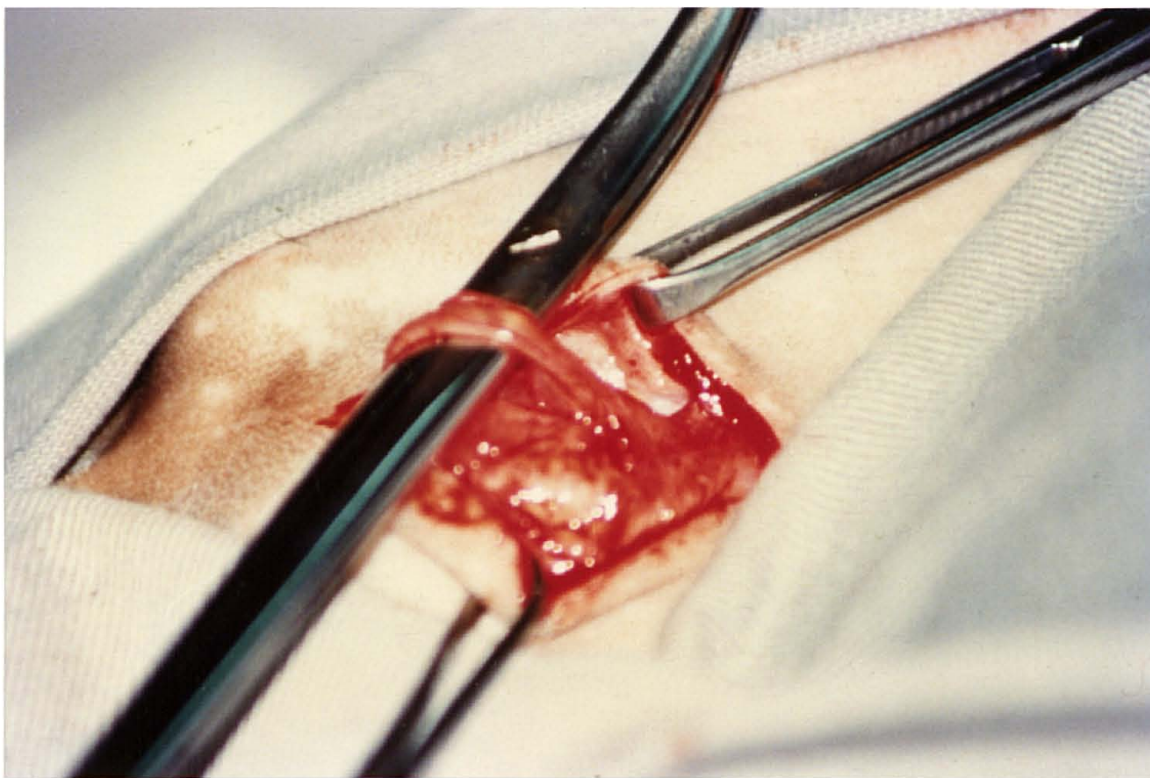


Fig. 21 - Miotomia do músculo retrator do pênis no caprino - exteriorização do músculo retrator do pênis.

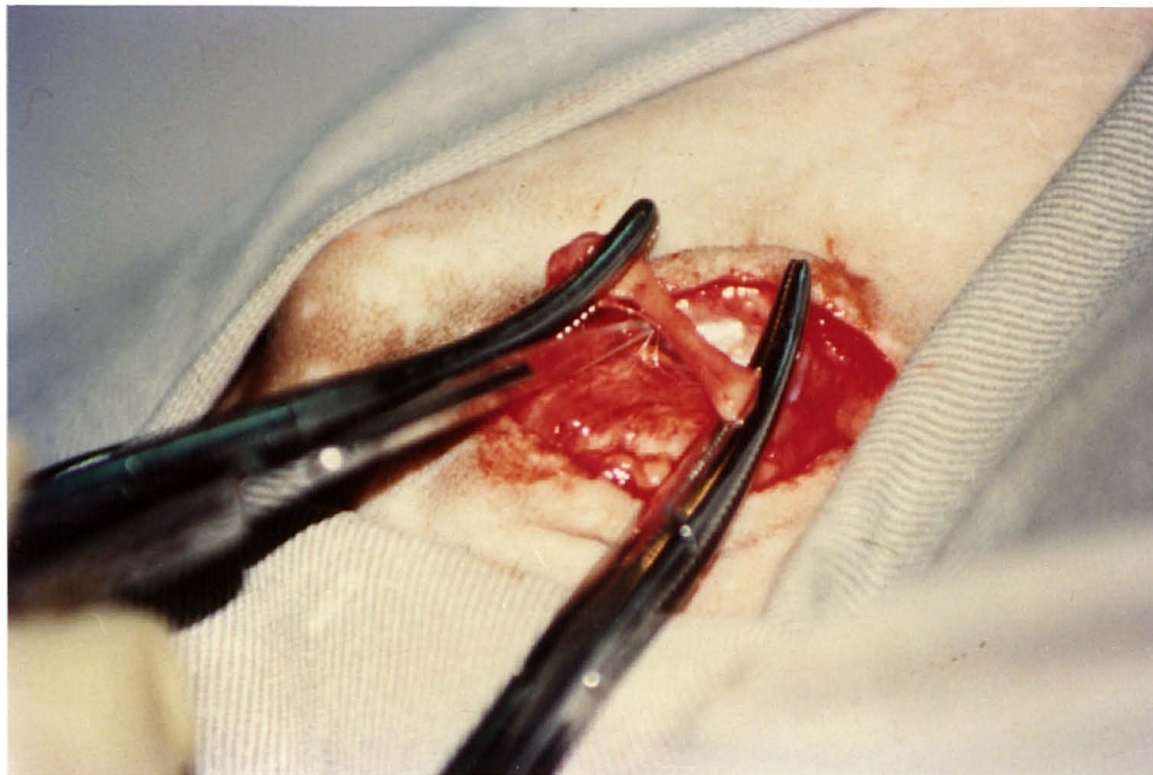


Fig. 22 - Miotomia do músculo retrator do pênis no caprino - isolamento do músculo retrator do pênis com 2 pinças hemostáticas e incisão desse.

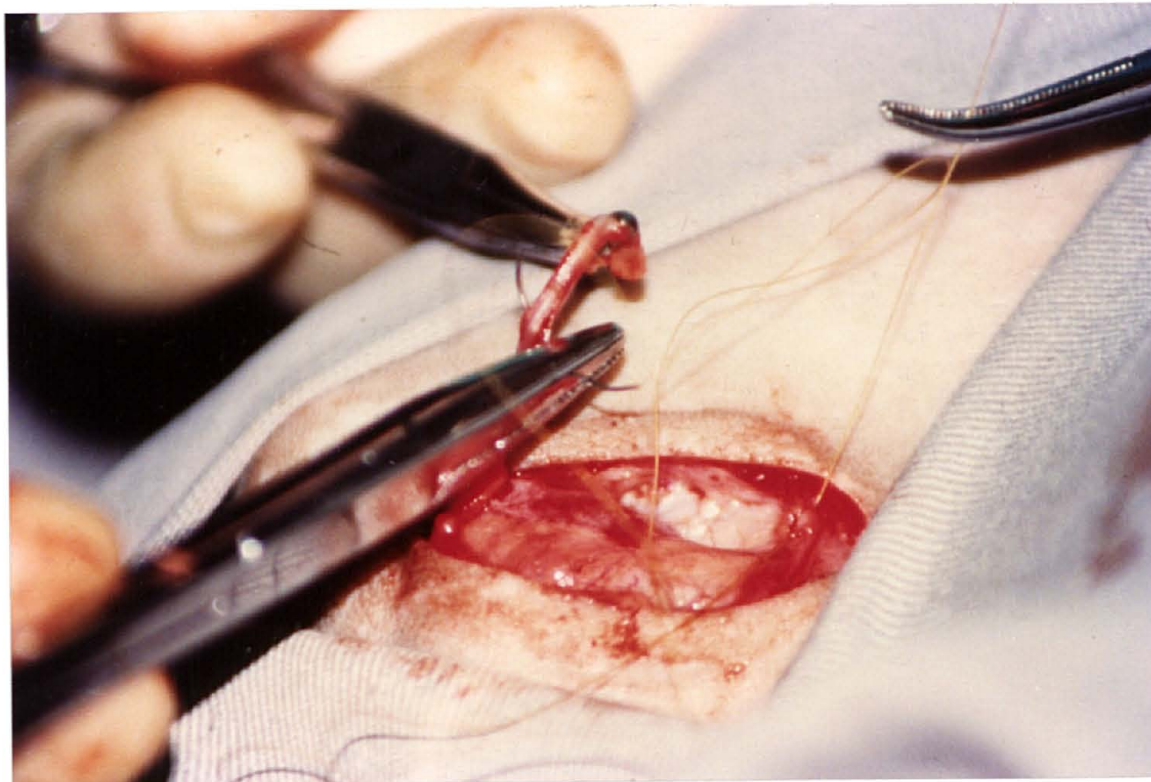


Fig. 23 - Miotomia do músculo retrator do pênis no caprino - aposição dos cotos do músculo retrator do pênis.

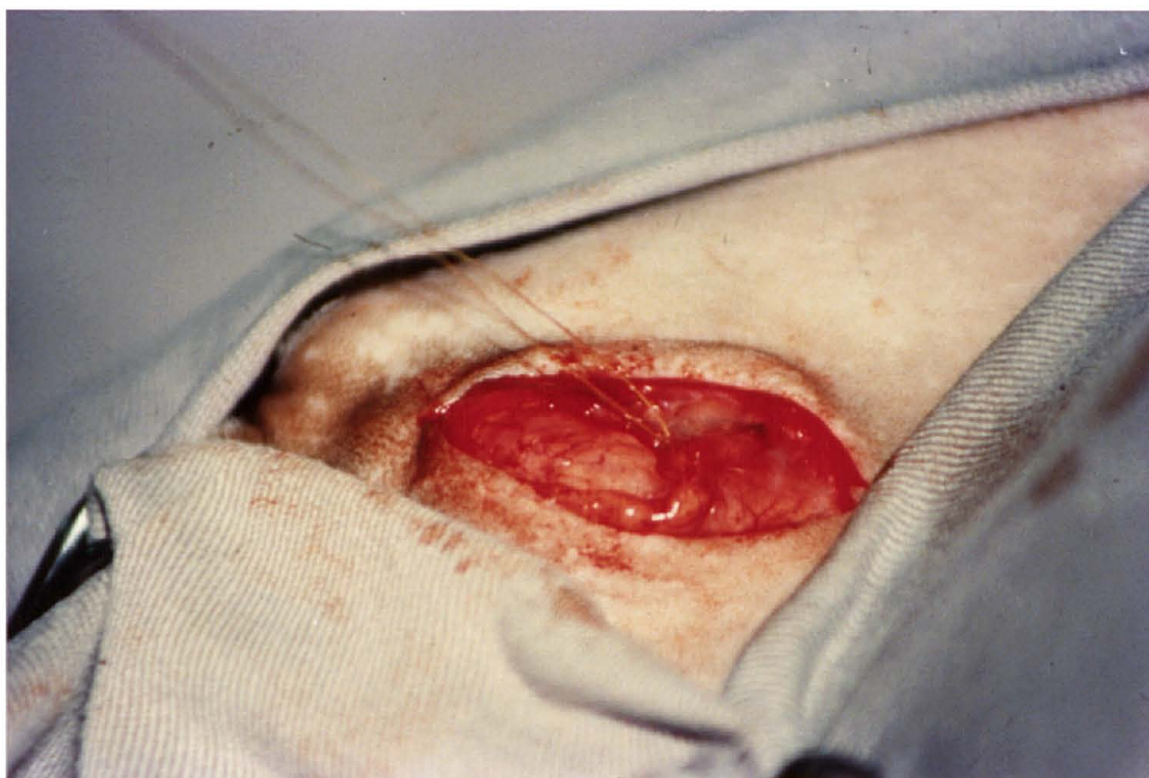

Fig. 24 - Miotomia do músculo retrator do pênis no caprino - aspecto final da sutura do músculo retrator do pênis.

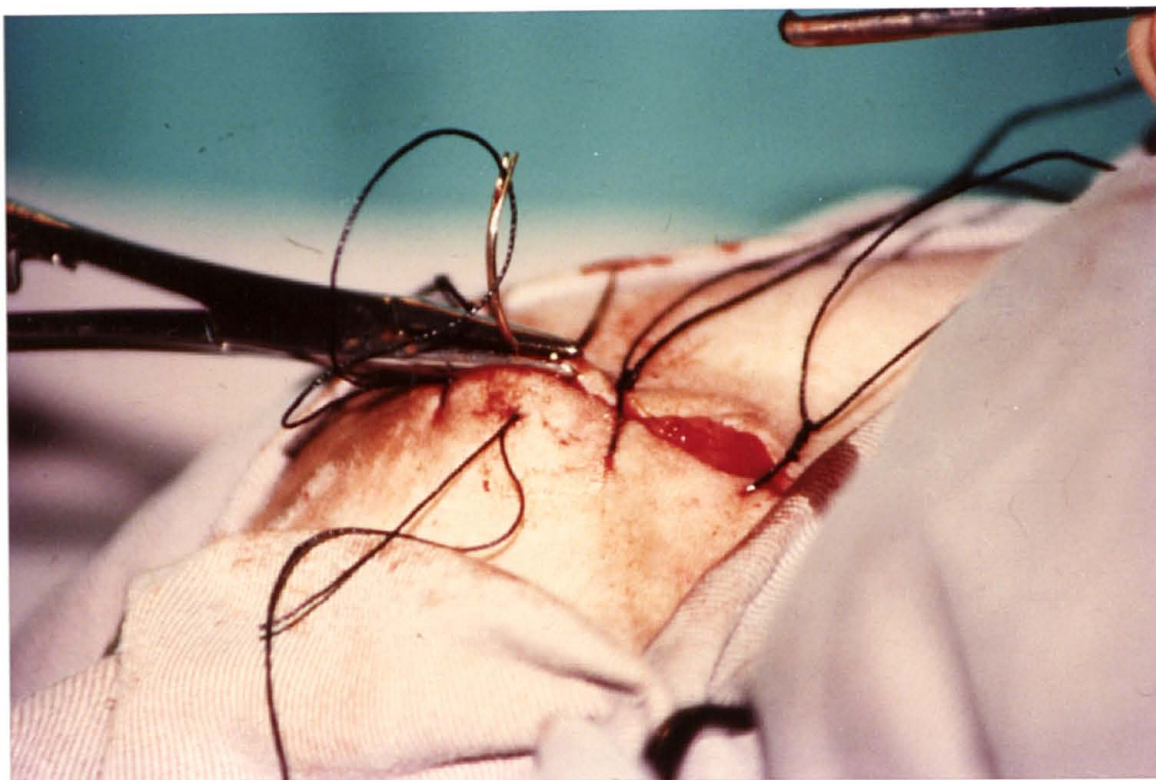


Fig. 25 - Miotomia do músculo retrator do pênis no caprino - sutura da pele.

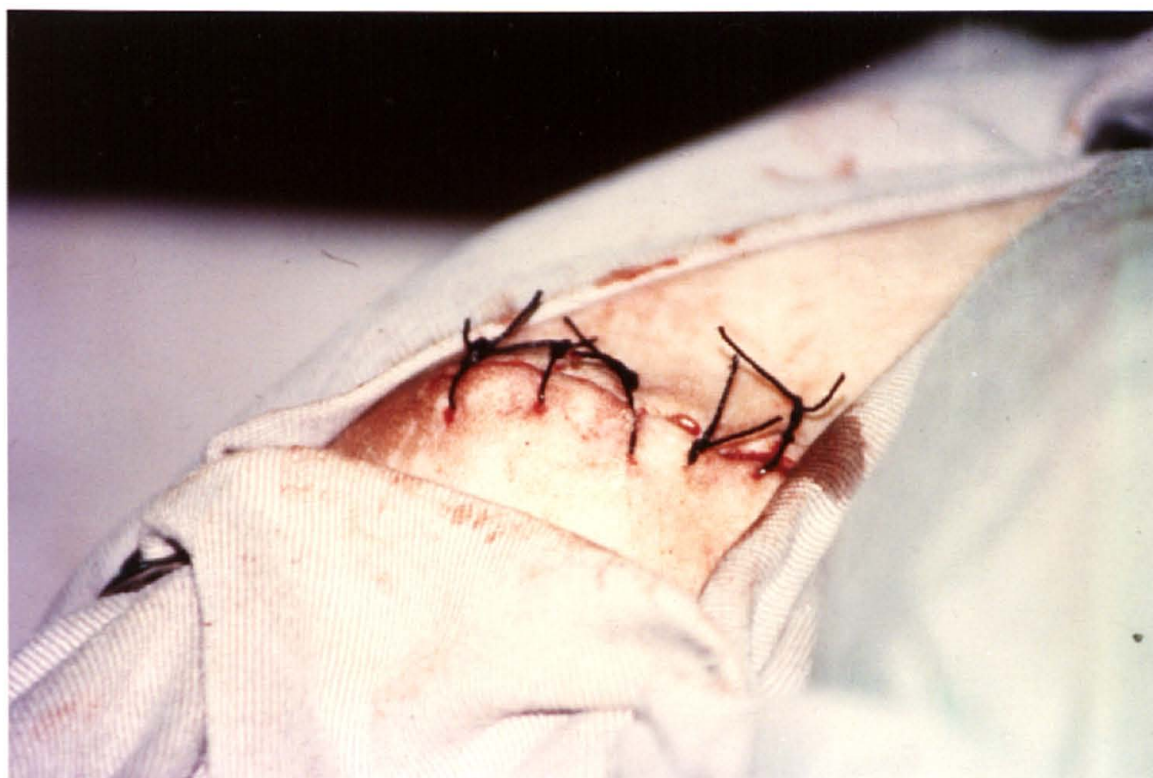

Fig. 26 - Miotomia do músculo retrator do pênis no caprino-aspecto final.

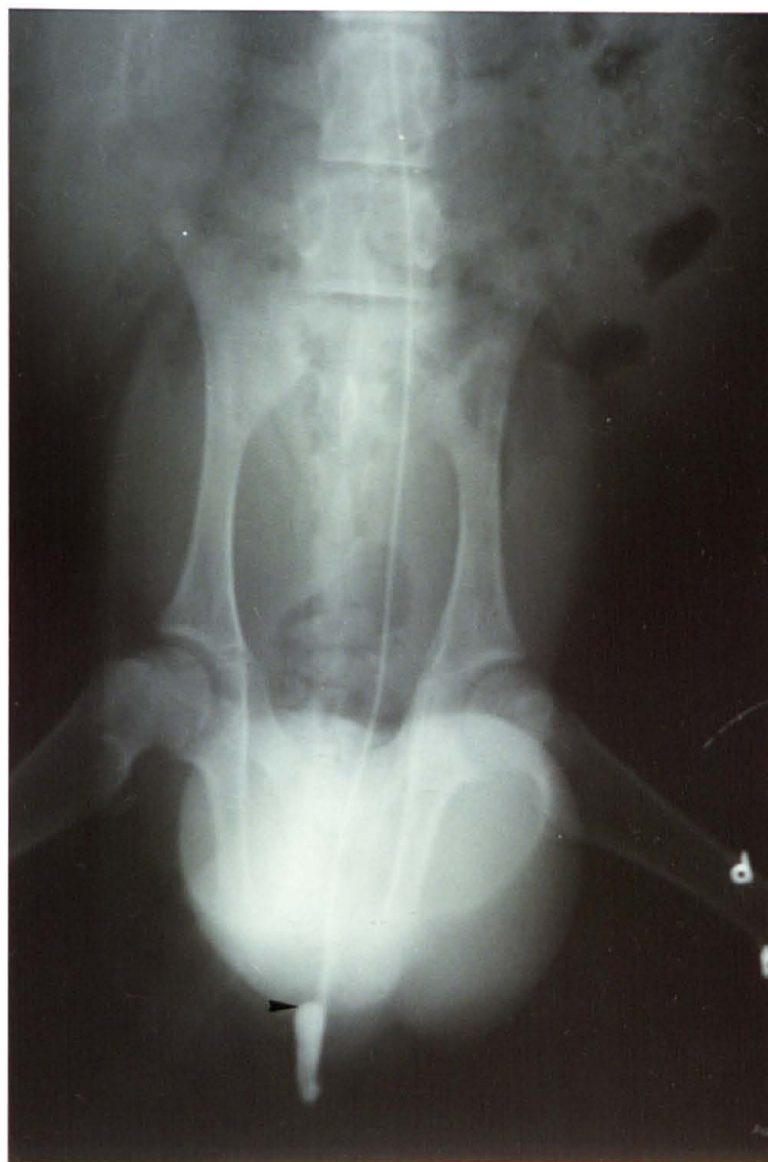

Fig. 27 - Aspecto radiográfico da uretra cateterizada no caprino macho na incidência ventro-dorsal, após a administração de contraste iodado, mostrando o local alcançado pelo catéter após se proceder a miotomia do músculo retrator do pênis.

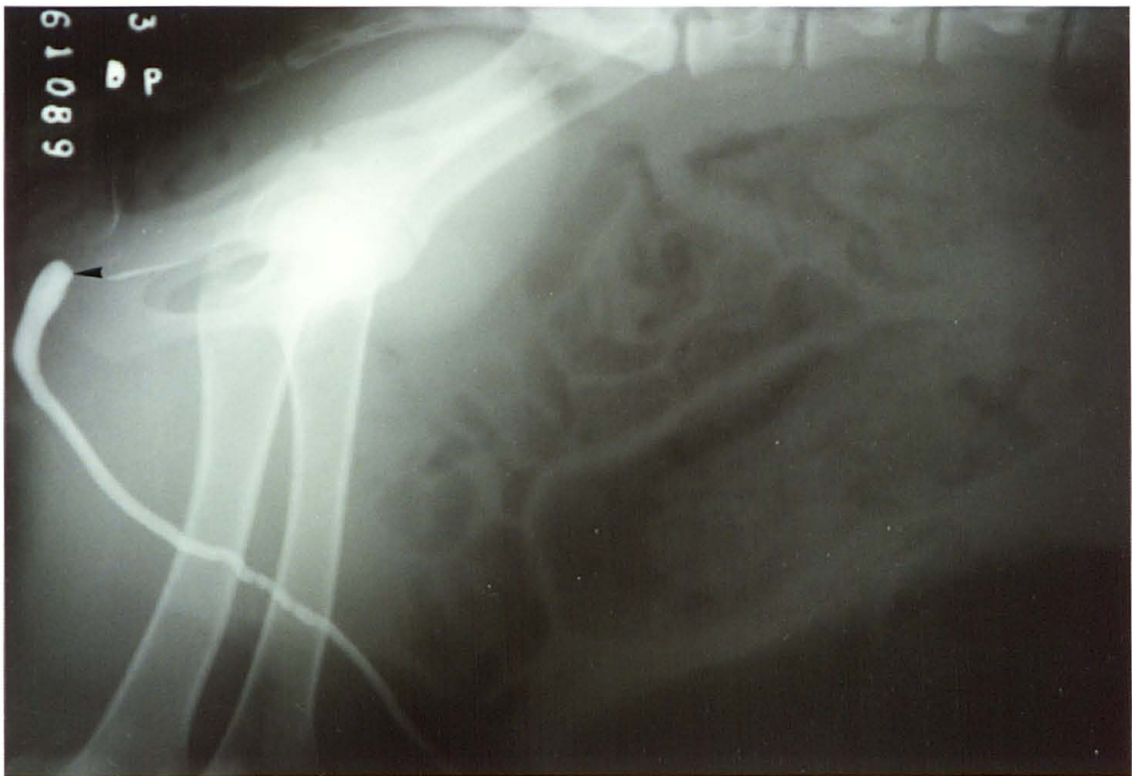

Fig. 28 - Aspecto radiográfico da uretra cateterizada do caprino macho na incidência lâtero-lateral, após a administração de contraste iodado, mostrando o local alcançado pelo catéter após se proceder a miotomia do músculo retrator do pênis.

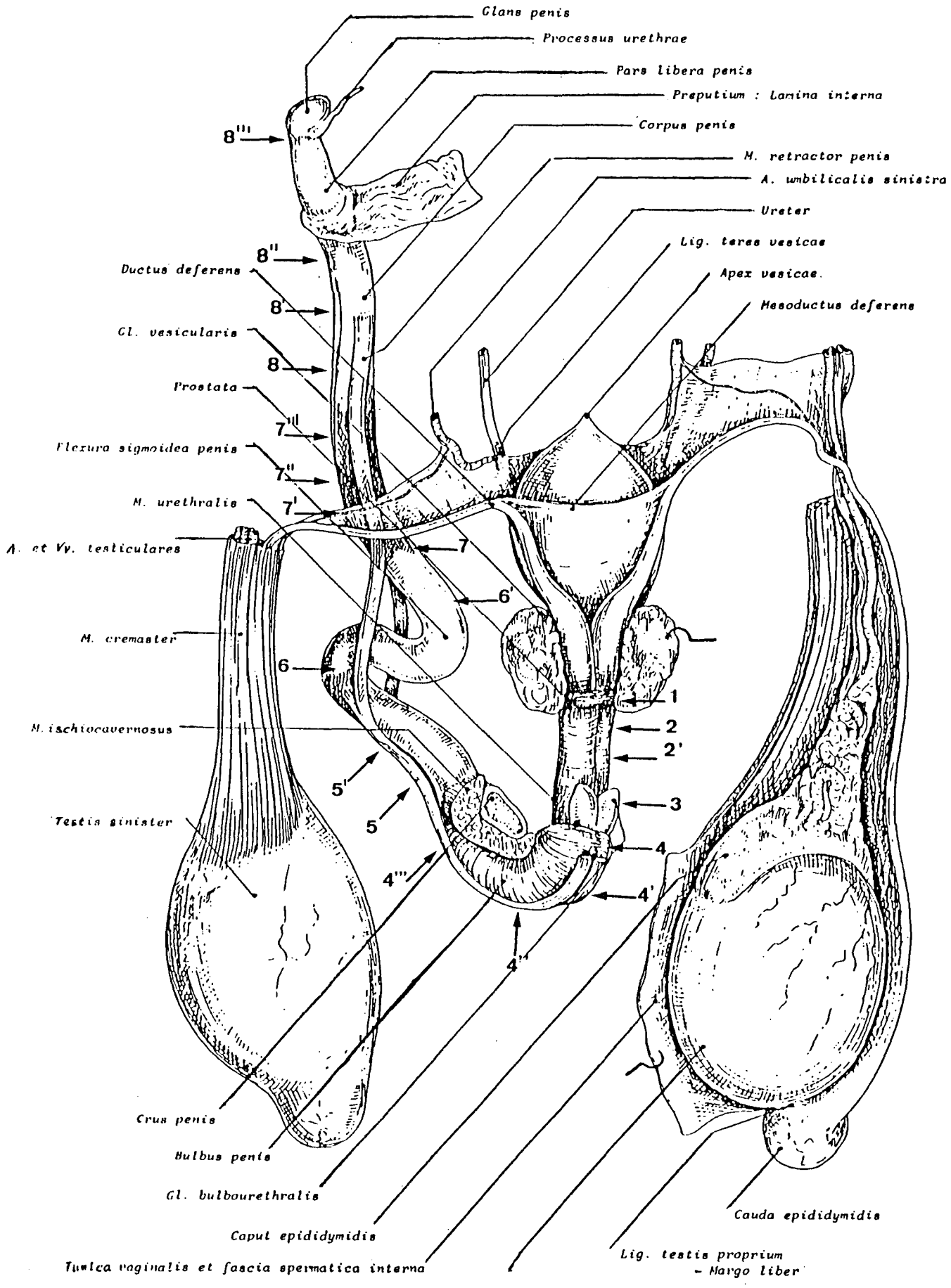


Fig. 29 - Aparelho uro-genital isolado e dissecado do caprino macho.(Chatelain, 1987) - Relação dos cortes seriados - Tab. VI.

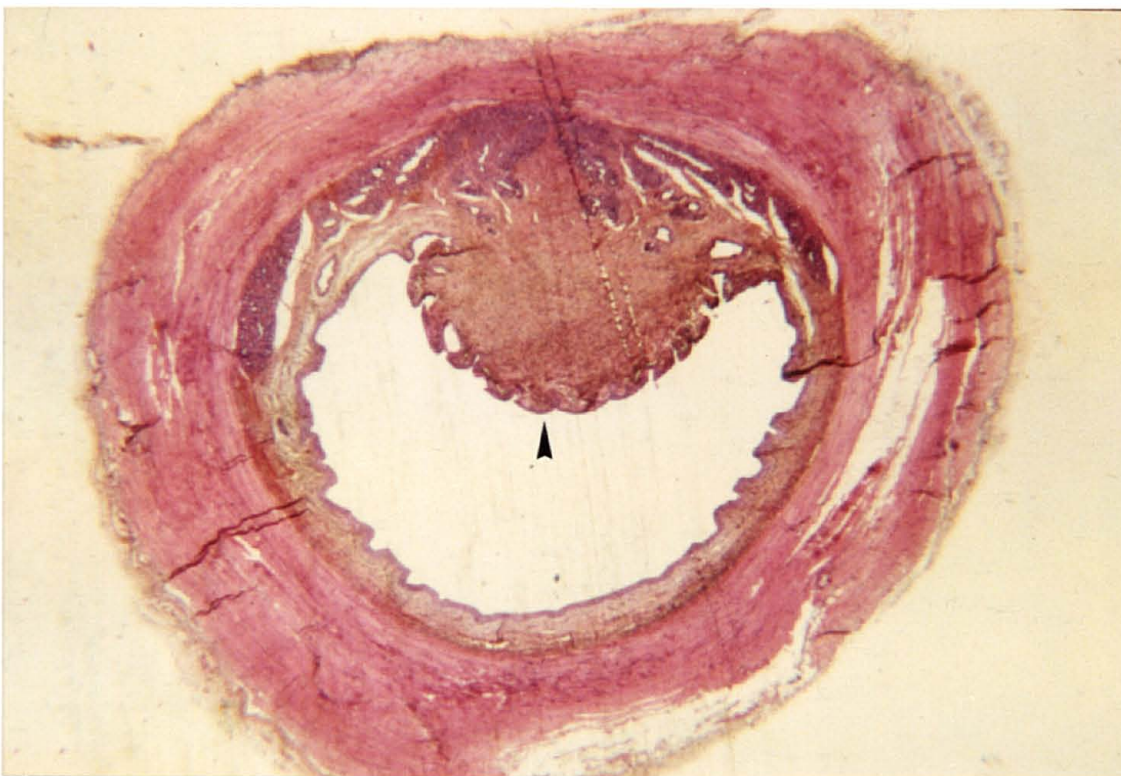


Fig. 30 - Uretra intra-pélvica do caprino macho - crista uretral dorso-mediana (G.E. 9,4X)

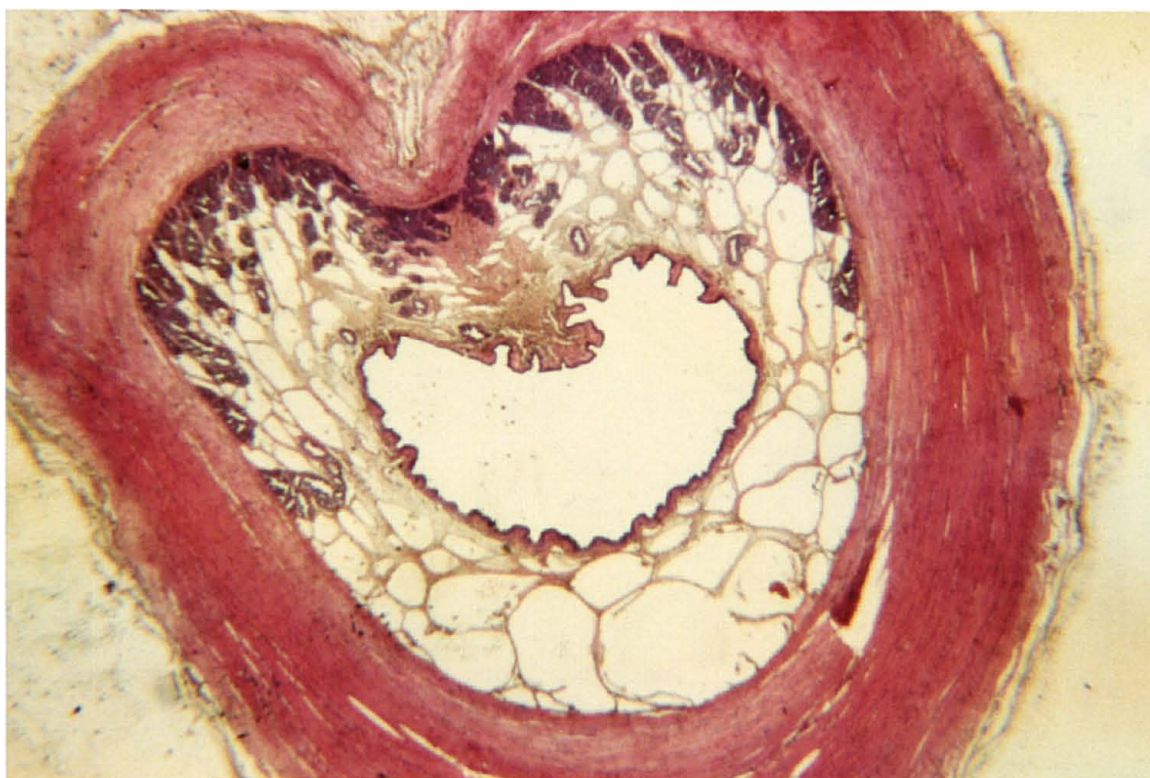

Fig. 31 - Uretra intra-pélvica do caprino macho - a próstata avança lateralmente (H.E. 9,4X)

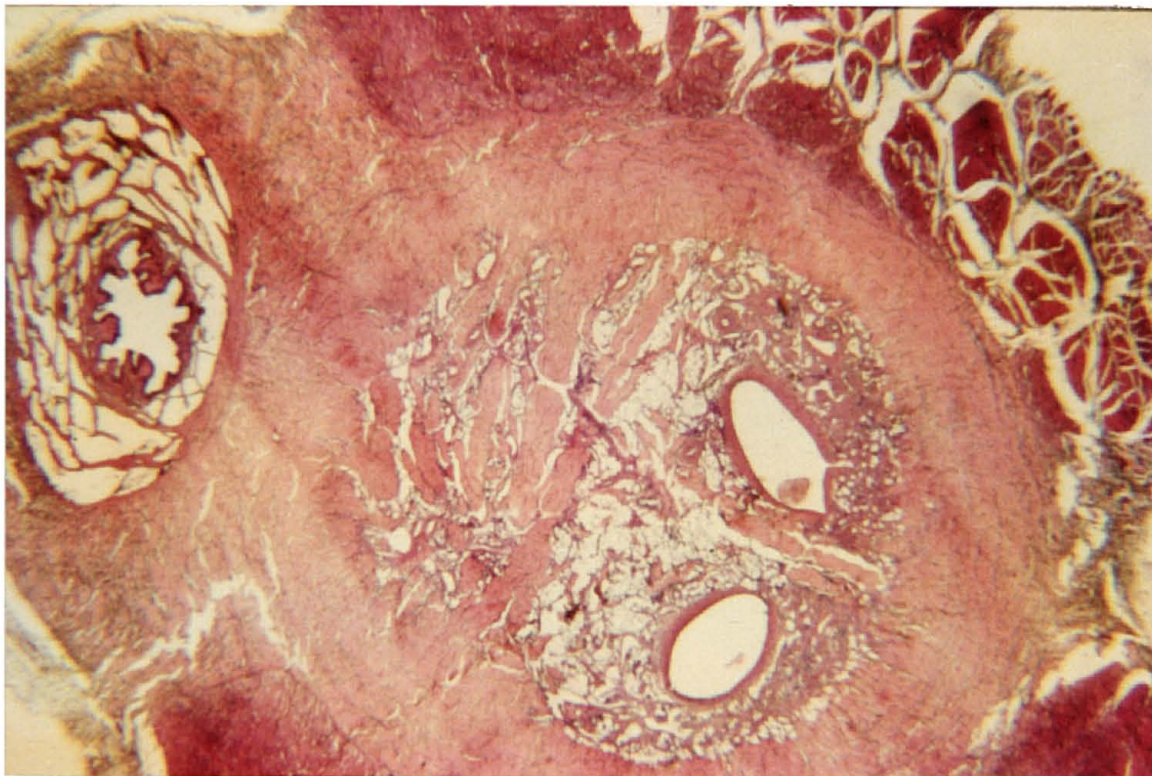


Fig. 32 - Uretra isquiática do caprino macho - princípio de formação do corpo cavernoso, presença dos músculos bulbo-esponjoso e ísquio-cavernoso (H.E. - 9,4X).

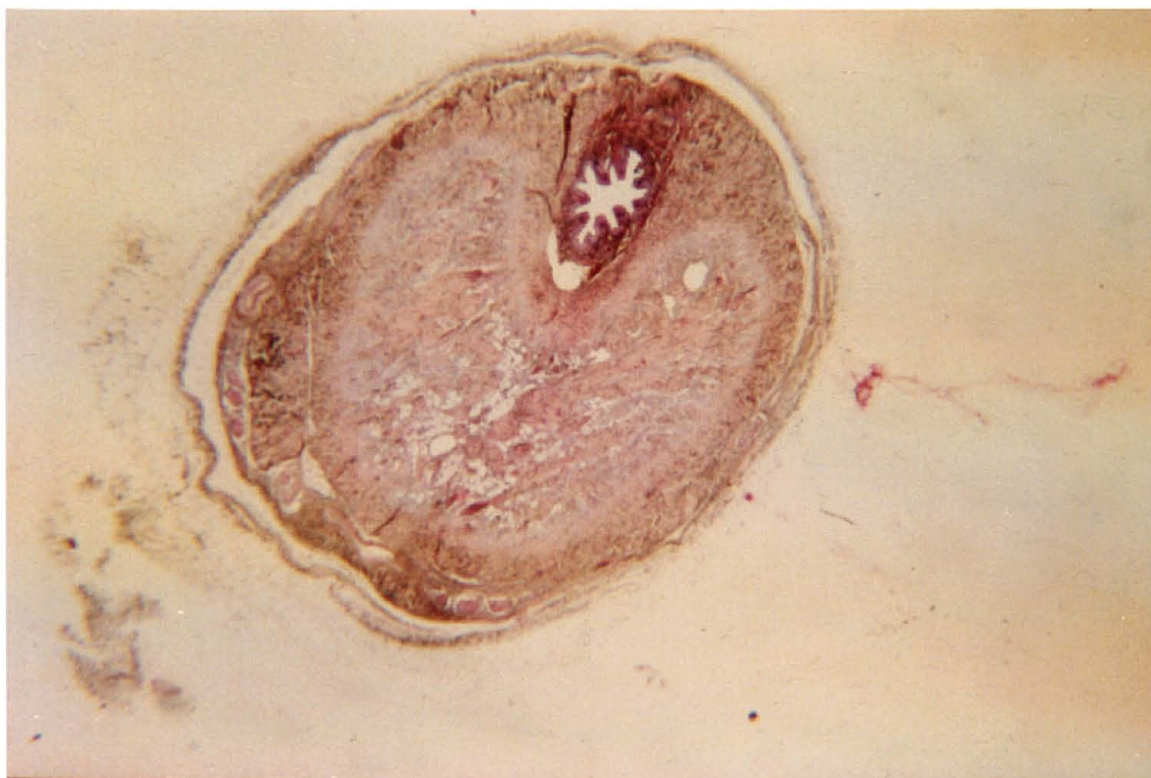


Fig. 33 - Uretra isquiática do caprino macho - Desaparecem os músculos bulbo-esponjoso e ísquio-cavernoso, a tûnica adventícia envolve o pênis (H.E. 9,4X).

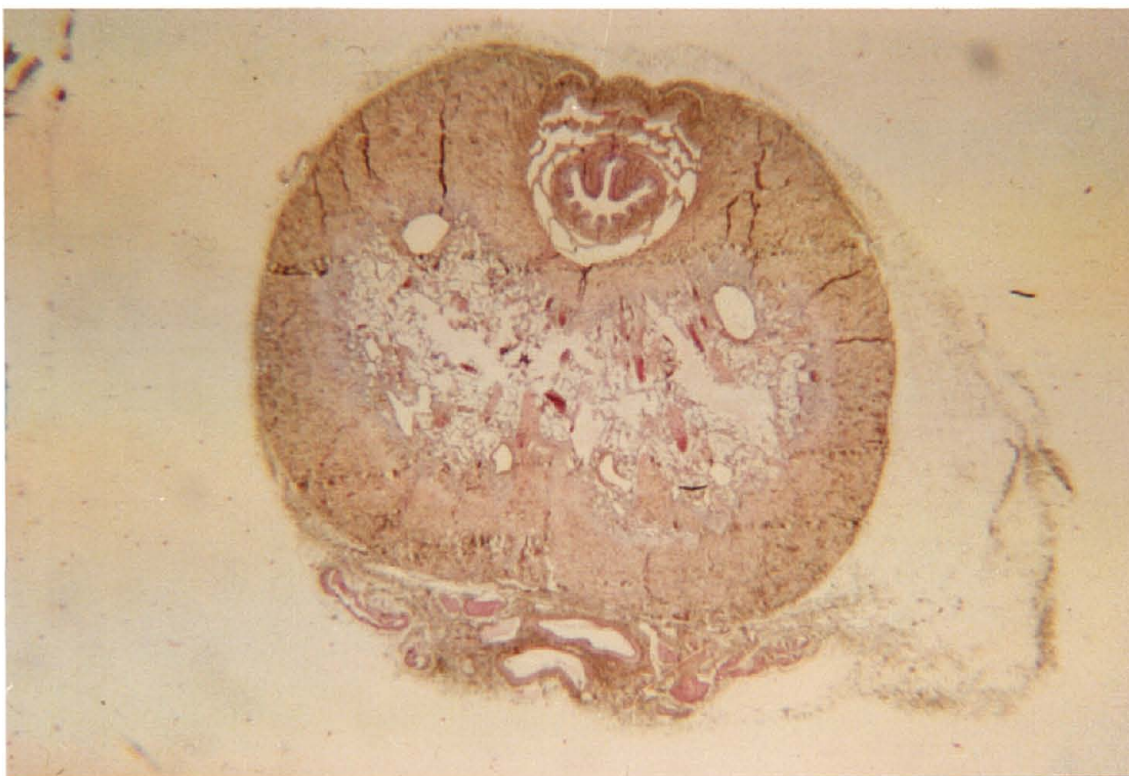


Fig. 34 - Uretra peniana do caprino - Túnica adventícia apresenta nervos e vasos (H.E. - 9,4X).

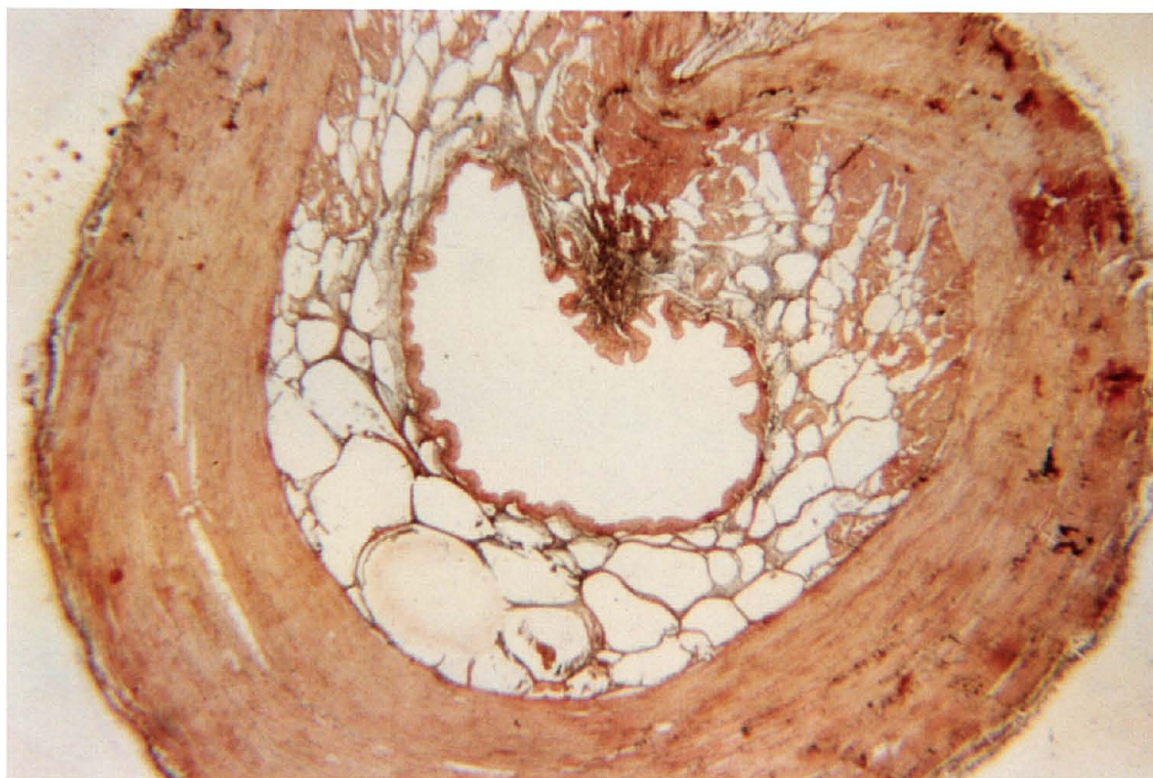


Fig. 35 - Uretra intra-pélvica do caprino macho - Fibras elásticas coradas em marrom (Orceína - 9,4X).

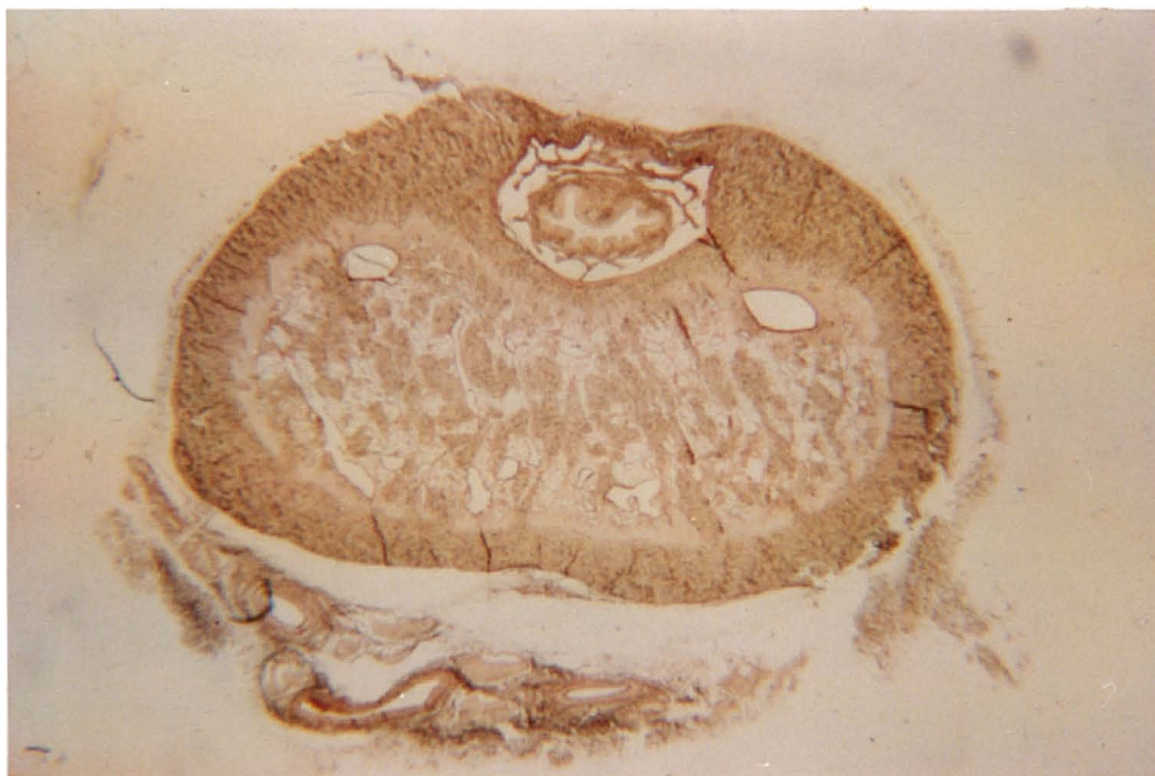


Fig. 36 - Uretra peniana do caprino - fibras elásticas coradas em marrom (Orceína - 9,4X).

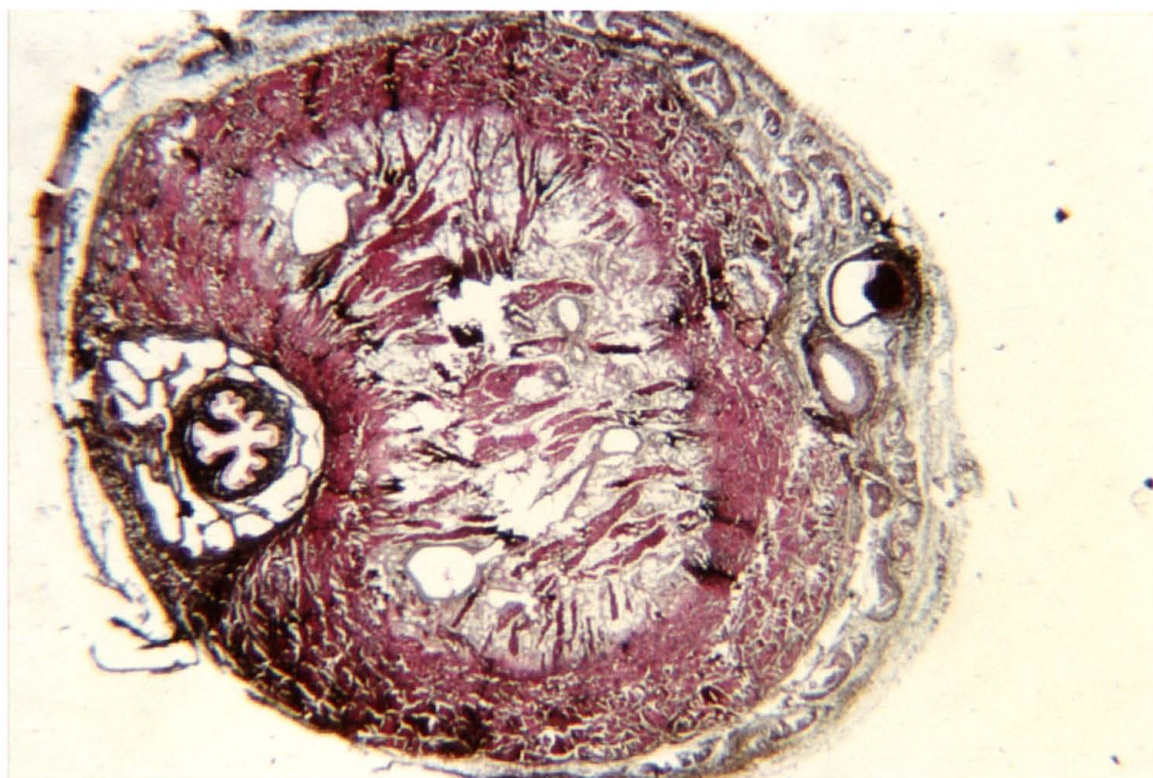


Fig. 37 - Uretra peniana do caprino - Fibras reticulares coradas em negro (Laidlaw - 9,4X).

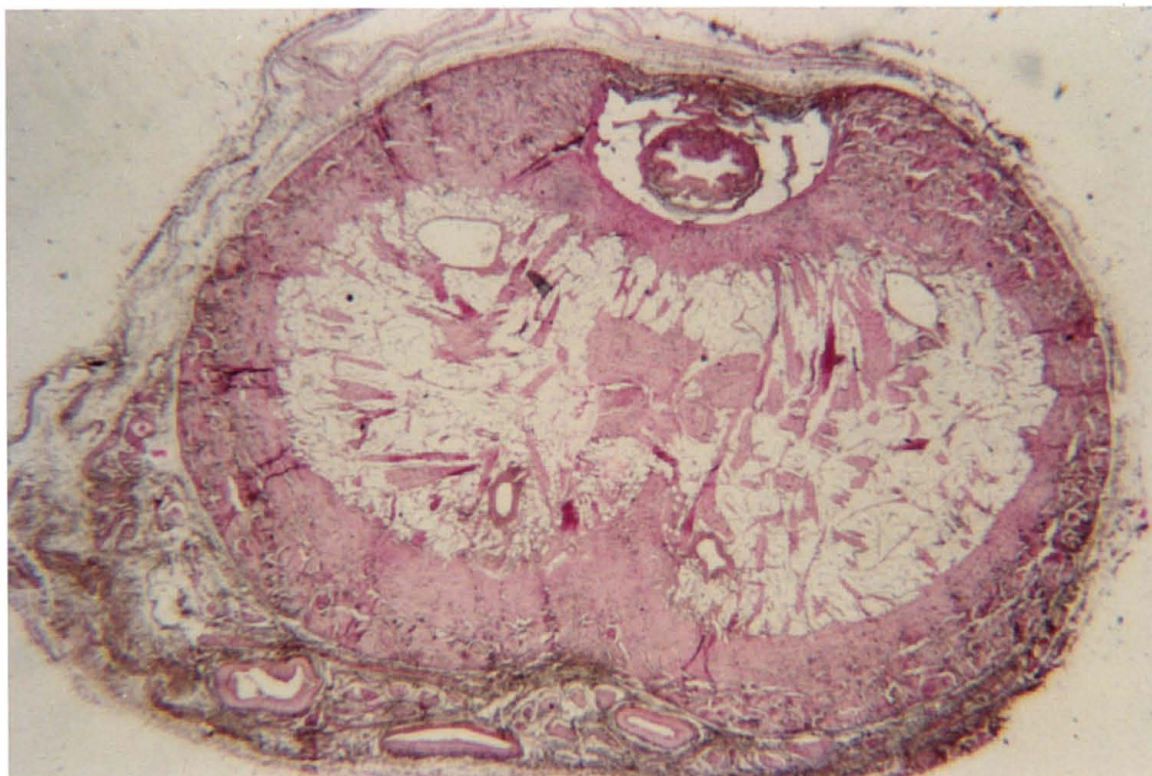


Fig. 38 - Uretra peniana do caprino - Ausência de glicídios (Reação de P.A.S. - 9,4X).

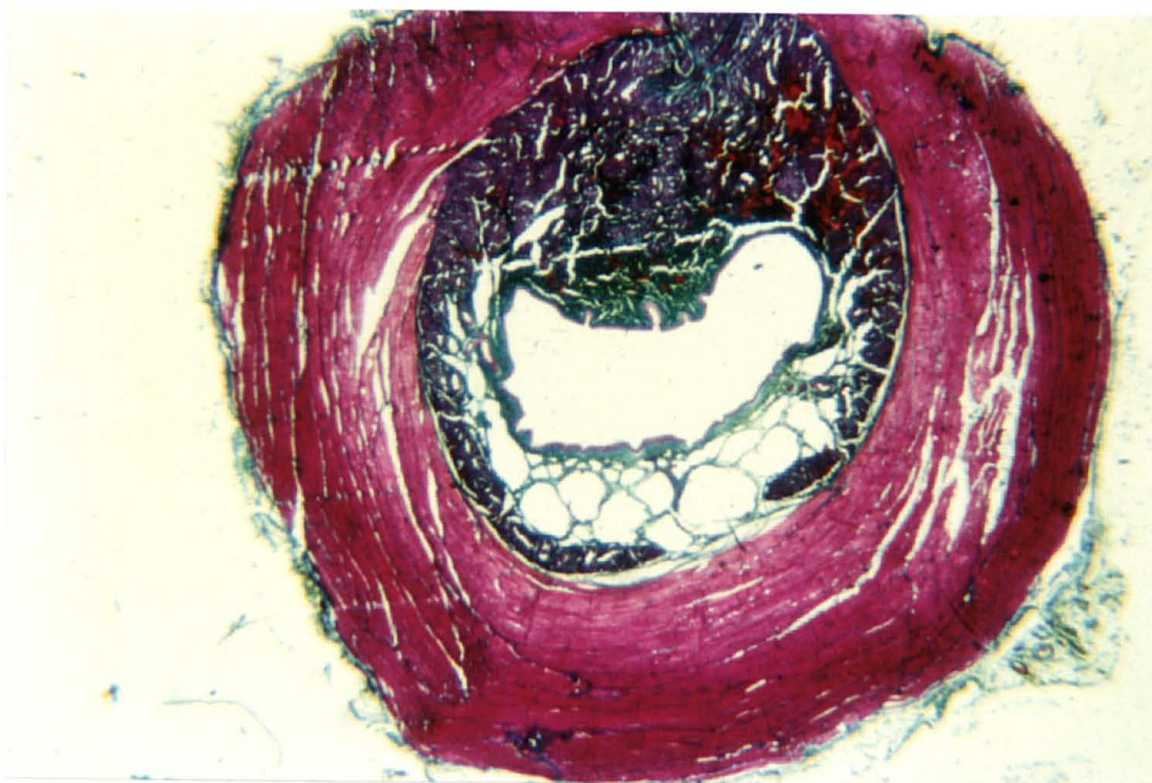


Fig. 39 - Uretra intra-pélvica do caprino macho - Músculo uretral corado em vermelho (camadas interna e externa) (Crossmon-Maillet.Gauffeney - 9,4X).

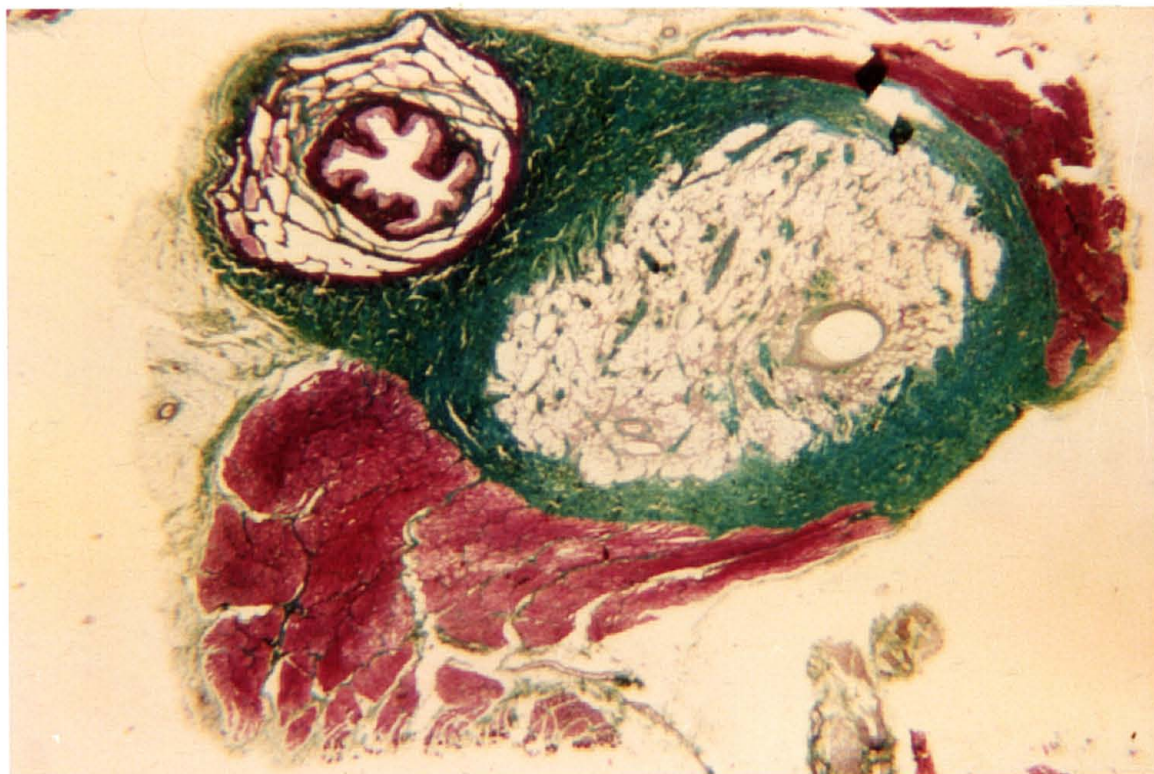


Fig. 40 - Uretra isquiática do caprino macho - Músculo bulbo-esponjoso corado em vermelho e tecido conjuntivo corado em verde (Crossmon-Maillet. Gauffeny - 9,4X).

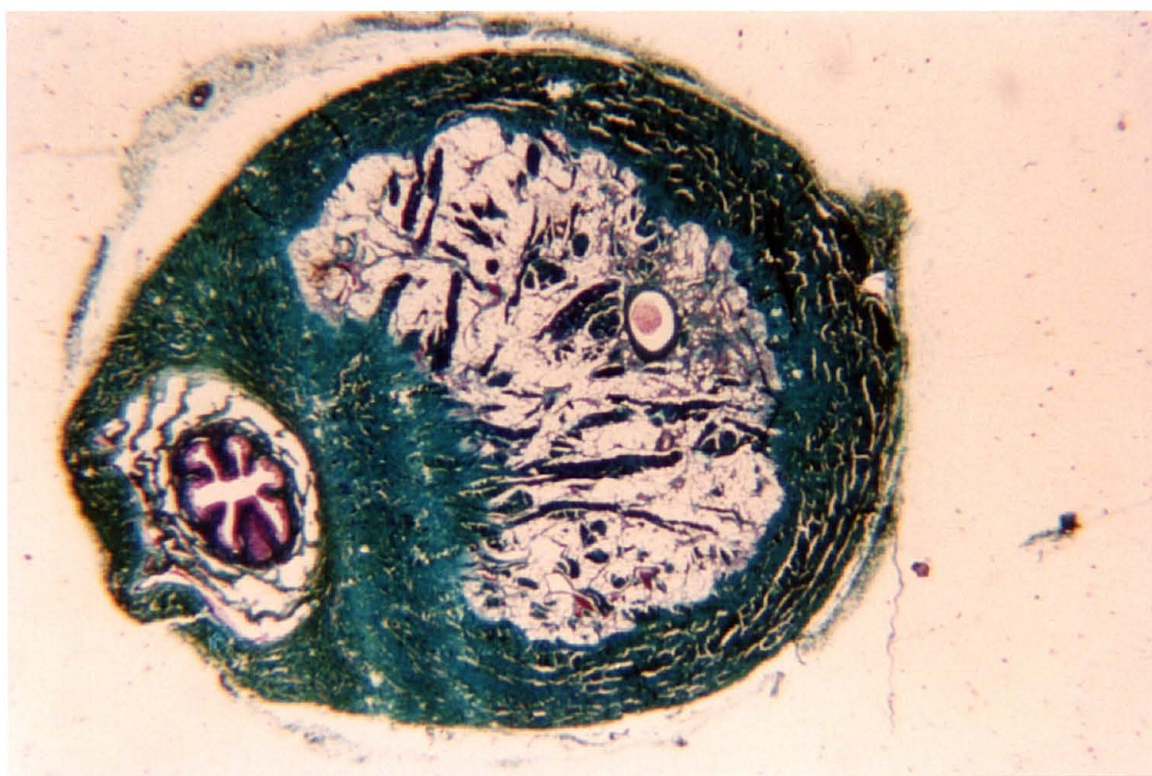


Fig. 41 - Uretra isquiática do caprino macho - Não hã camada muscular, somente tecido conjuntivo corado em verde (Crossmon-Maillet. Gauffeny - 9,4X).

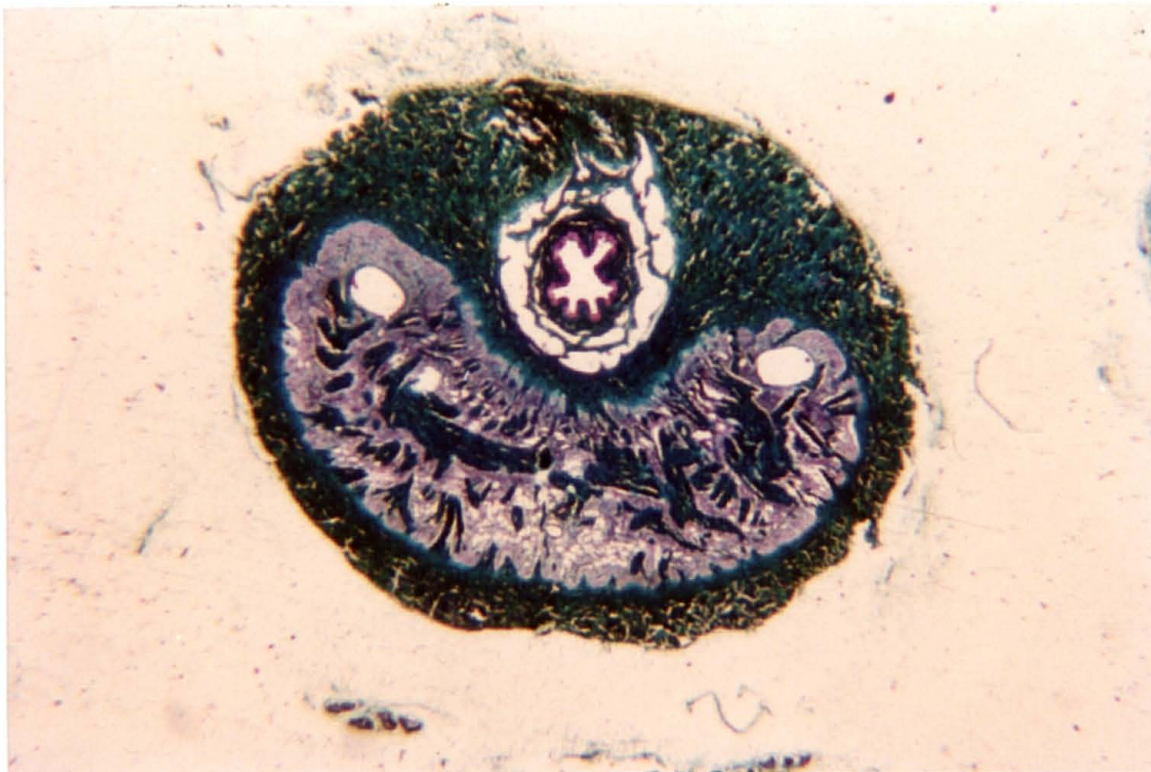


Fig. 42 - Uretra peniana do caprino - Não há camada muscular, somente tecido conjuntivo corado em verde (Crossmon-Maillet.Gauffeny - 9,4X).

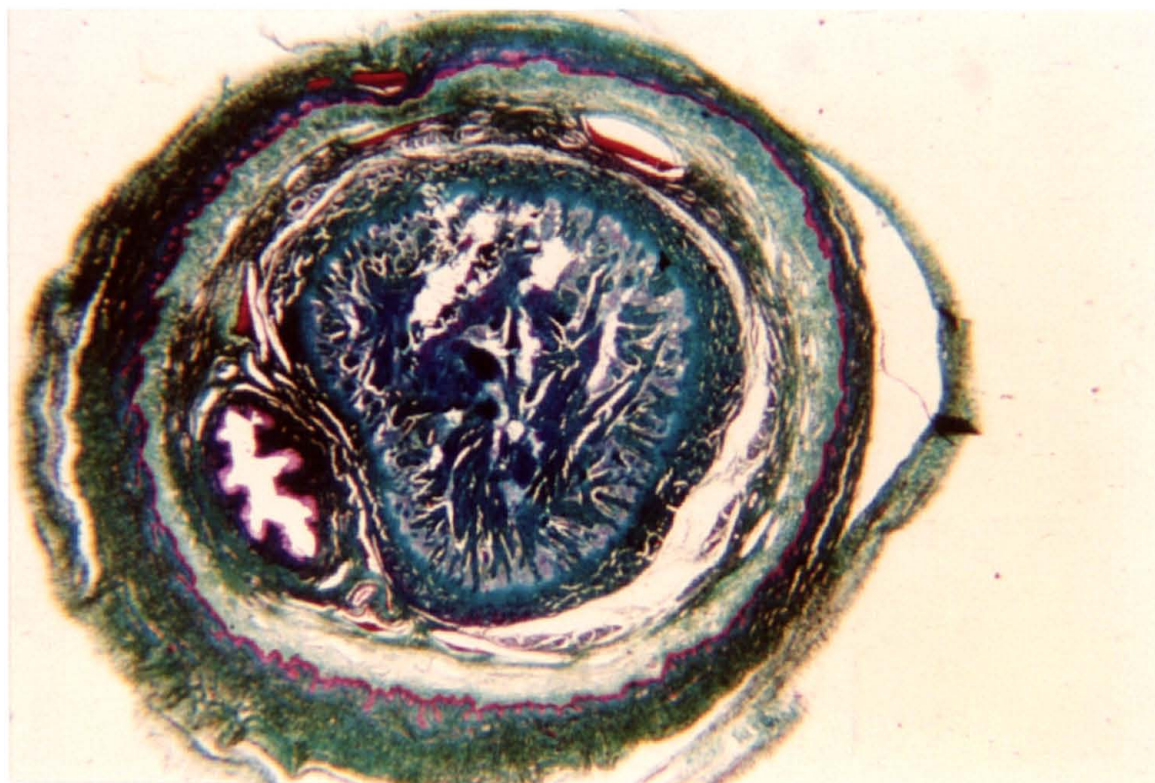


Fig.43 - Uretra peniana (porção final) do caprino - Não há camada muscular, somente tecido conjuntivo corado em verde (Crossmon-Maillet. Gauffeny - 9,4X).

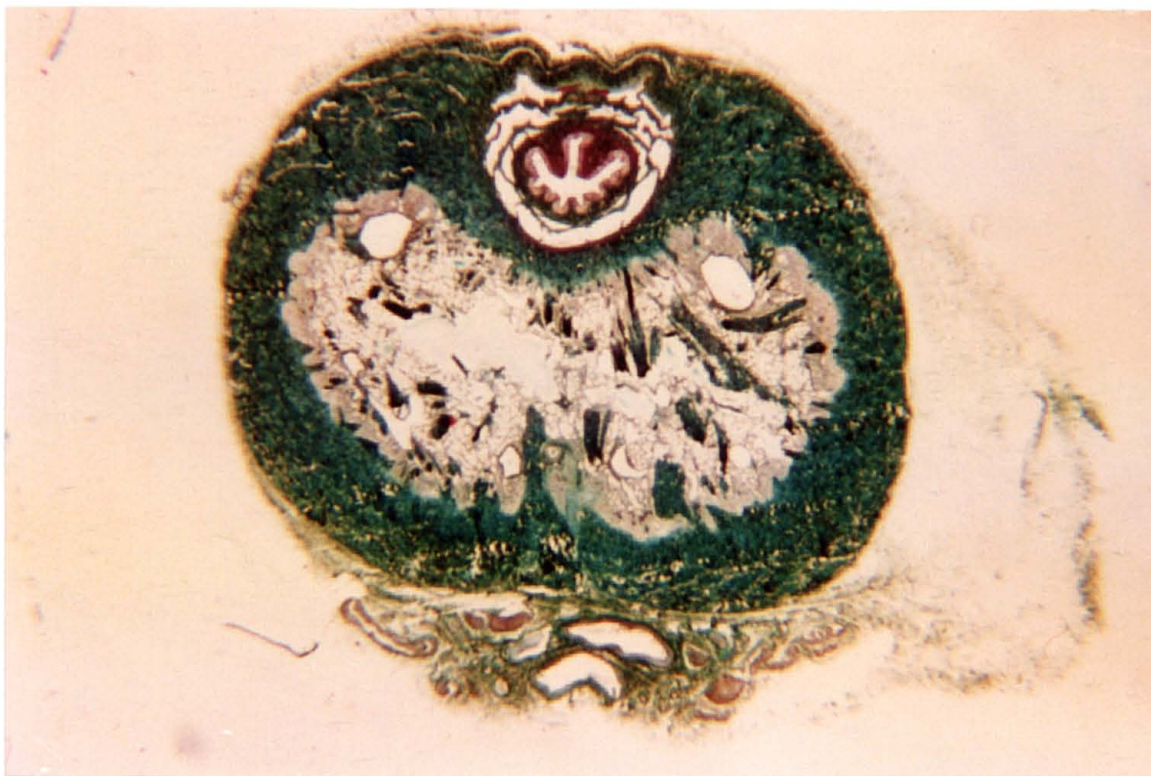


Fig. 44 - Uretra peniana do caprino - Fibras de colágeno coradas em verde (Tricromo de Masson - 9,4X).

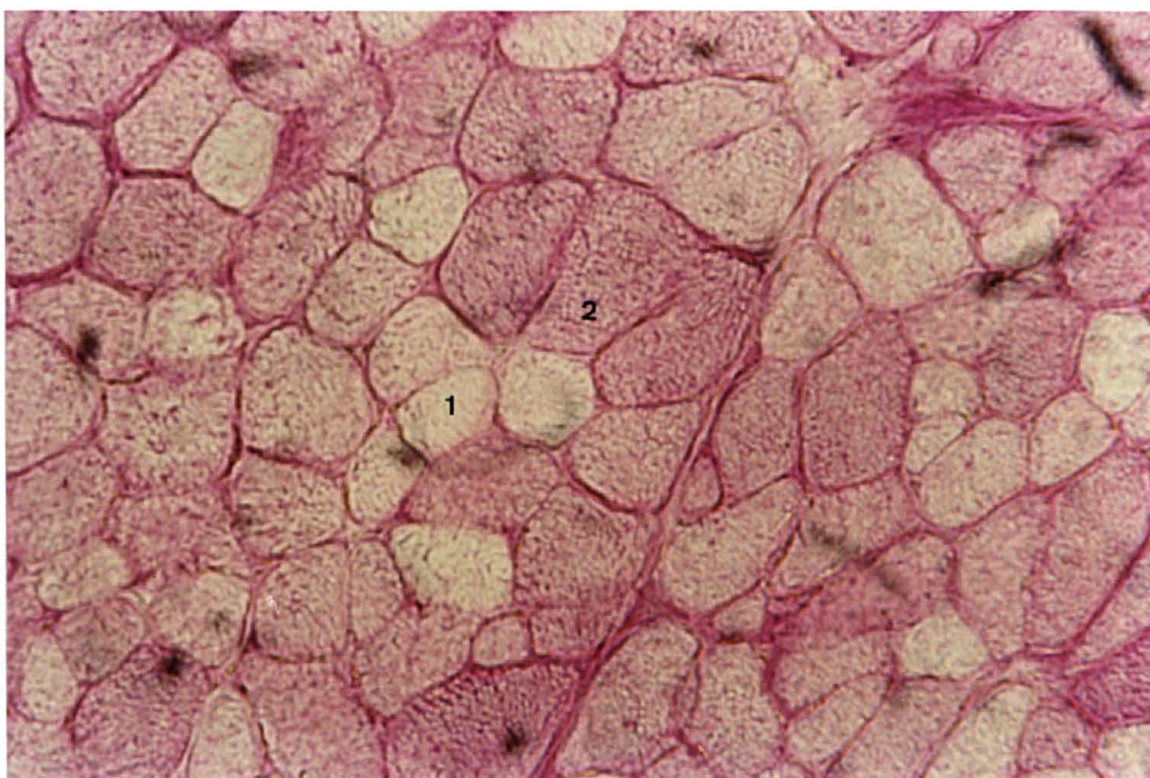


Fig. 45 - Corte transversal do músculo uretral do caprino macho - Reação de P.A.S. (250X). Fibras de tipo I(1) e de tipo II(2).

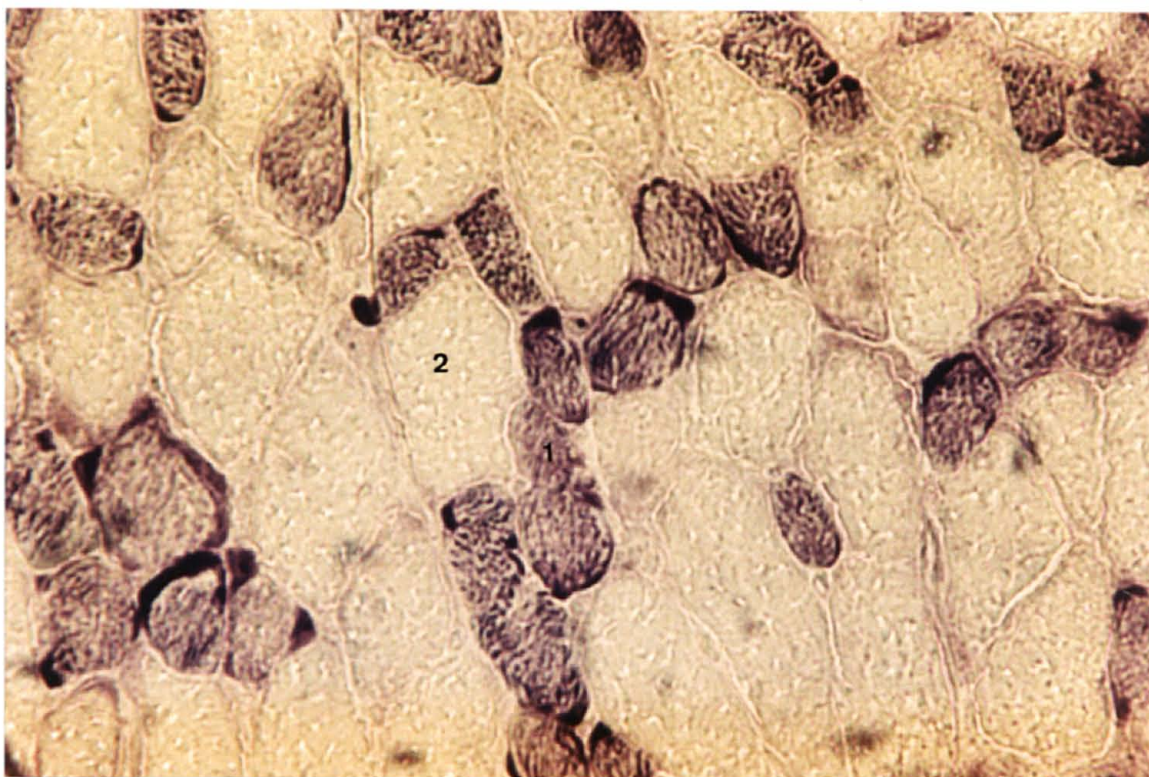


Fig. 46 - Corte transversal do músculo uretral do caprino macho. Reação de S.D.H. Fibras de tipo I(1) e de tipo II(2).

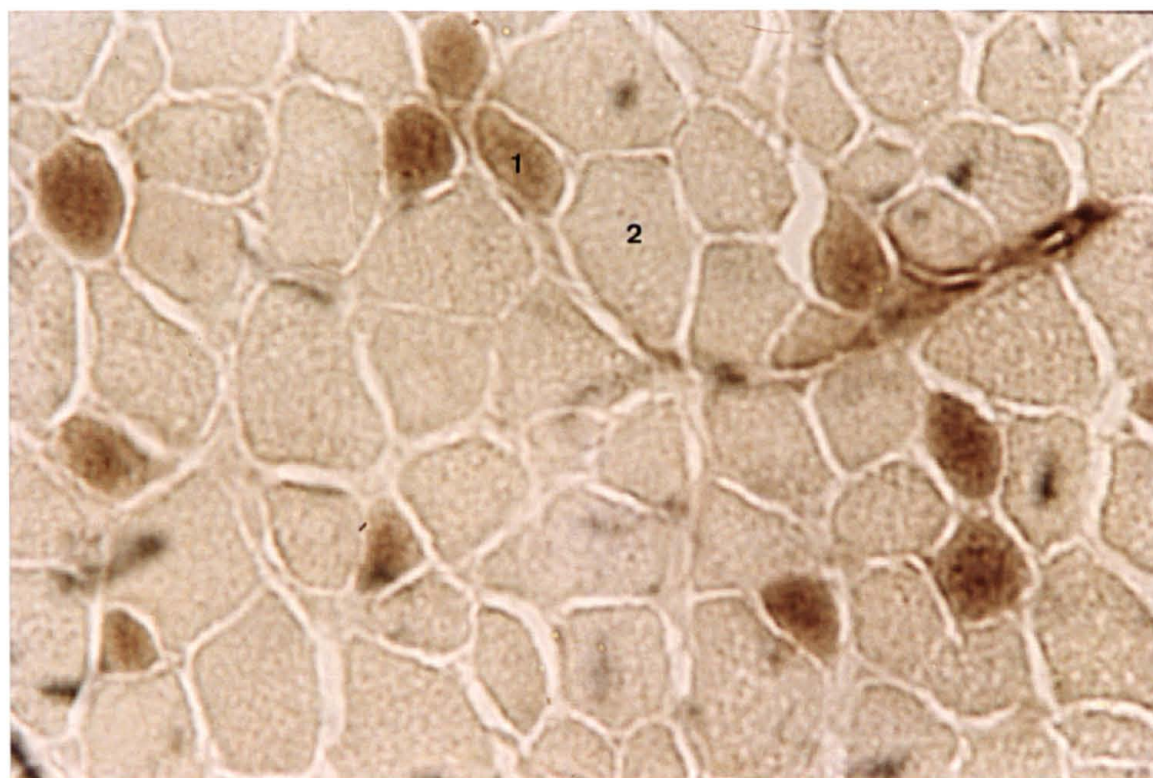


Fig. 47 - Corte transversal do músculo uretral do caprino macho. Reação de ATPase -pH 4,36 (250X). Fibras de tipo I(1) e tipo II(2).

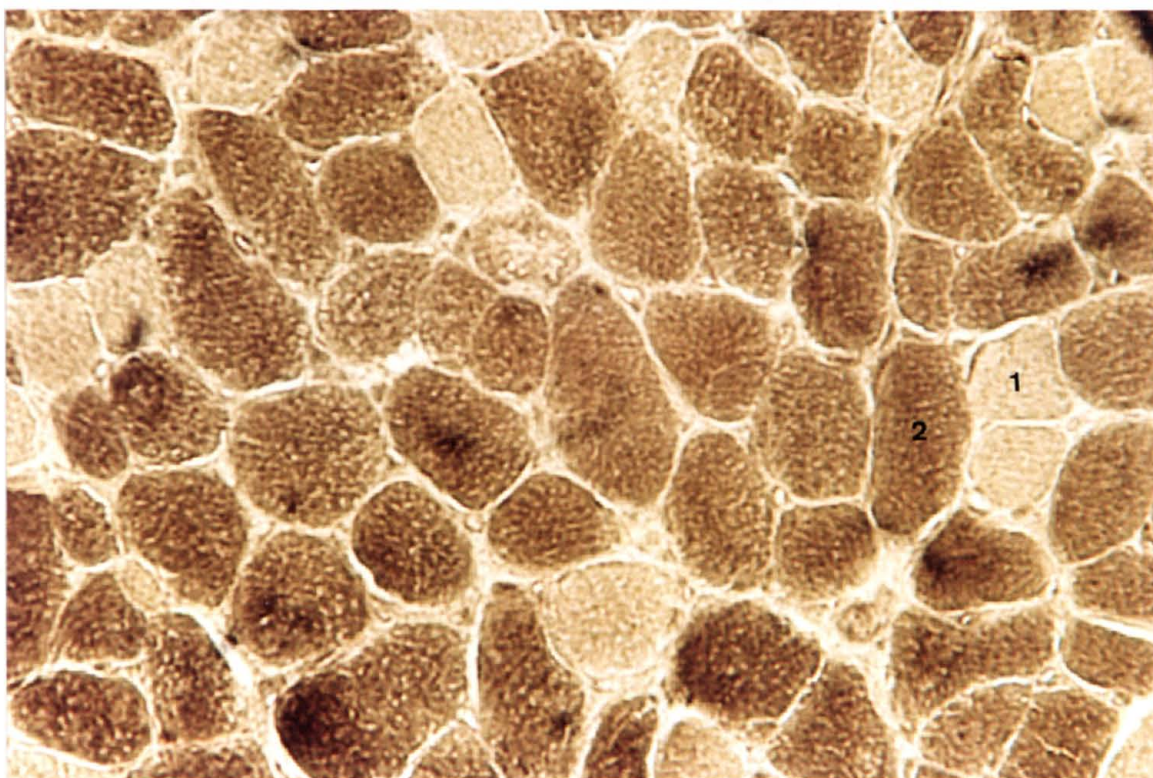
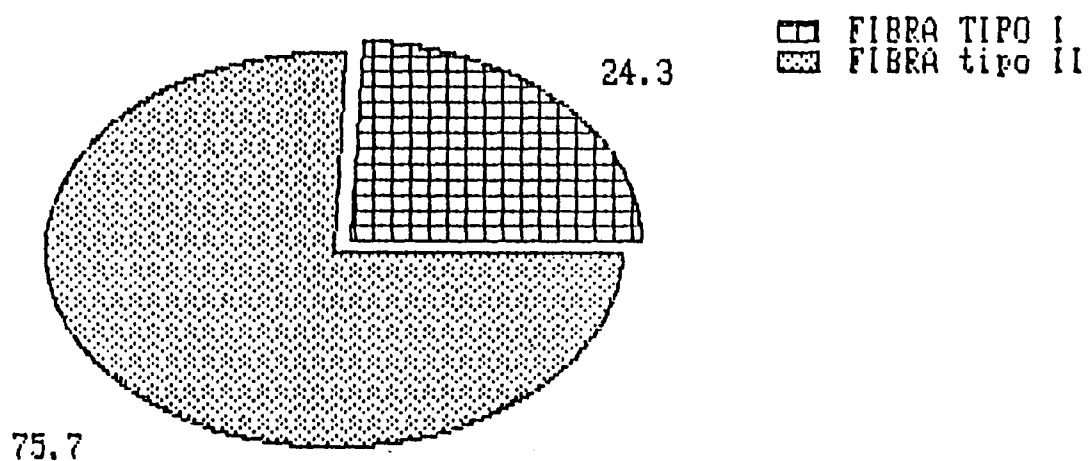
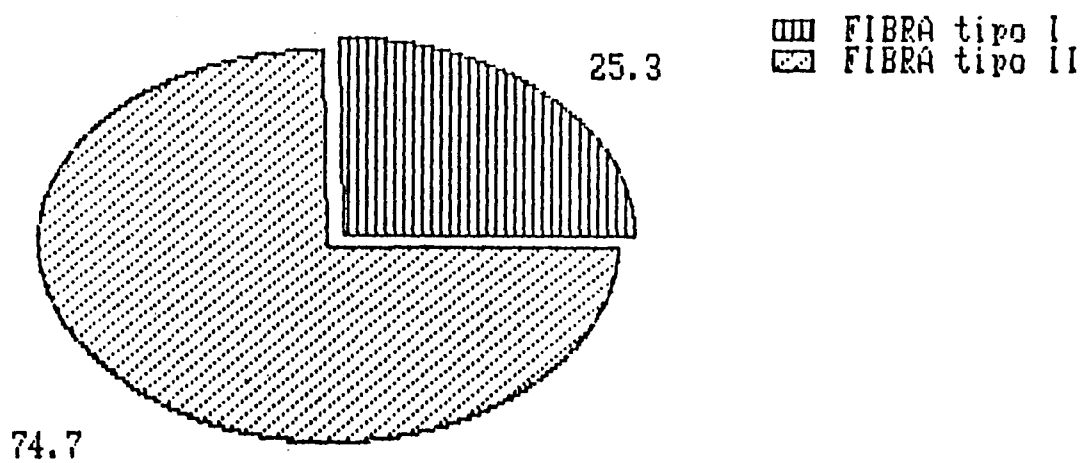


Fig. 48 - Corte transversal do músculo uretral do caprino macho. Reação de ATPase - pH 9,4(250X) Fibras de tipo I(1) e tipo II (2).

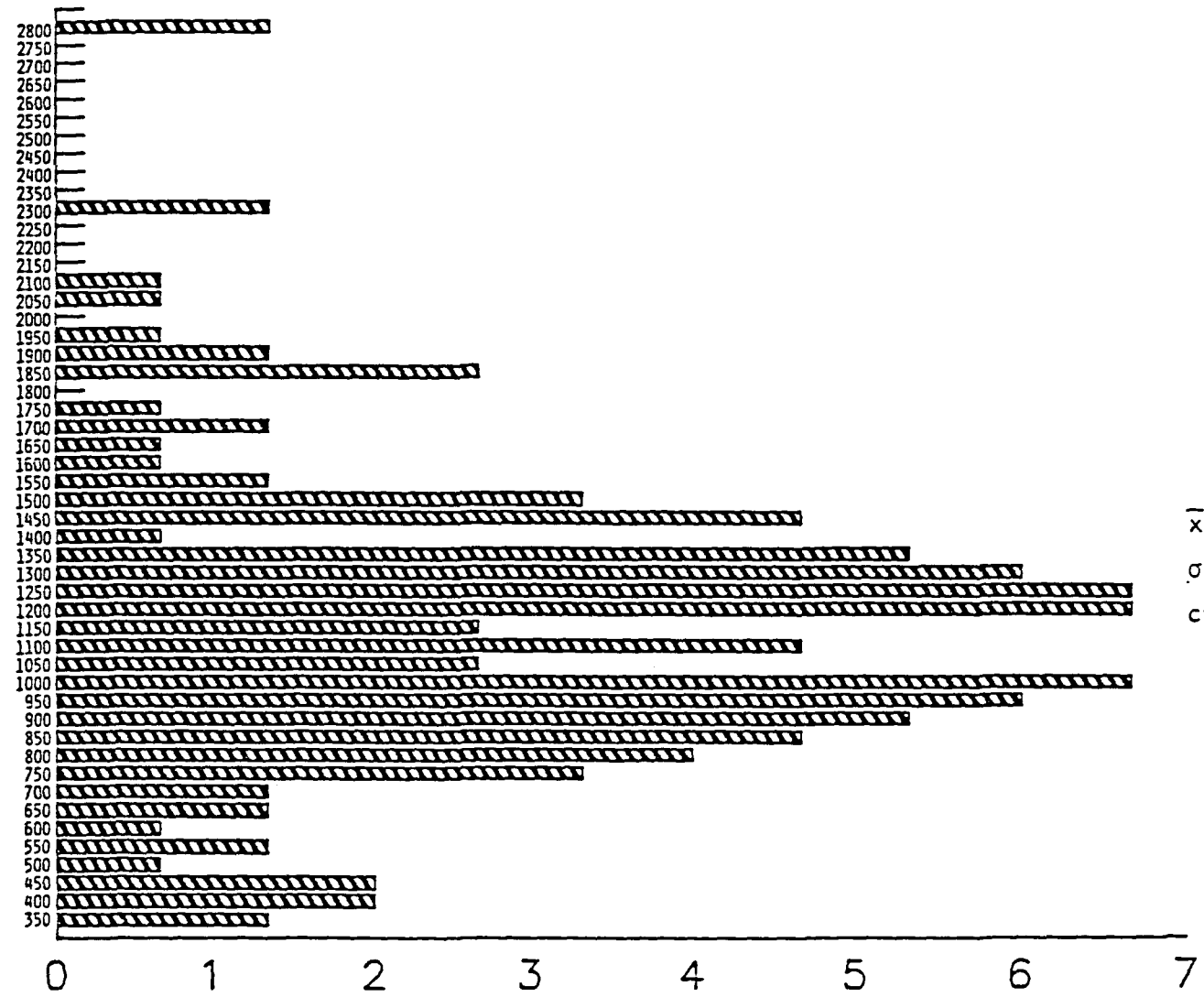


Histograma 1 - Percentagem de fibras de tipo I e de tipo II sobre 300 fibras musculares do músculo uretral - reação de ATPase a pH 4,36



Histograma 2 - Percentagem de fibras de tipo I e de tipo II sobre 300 fibras musculares do músculo uretral - reação de ATPase a pH 9,4

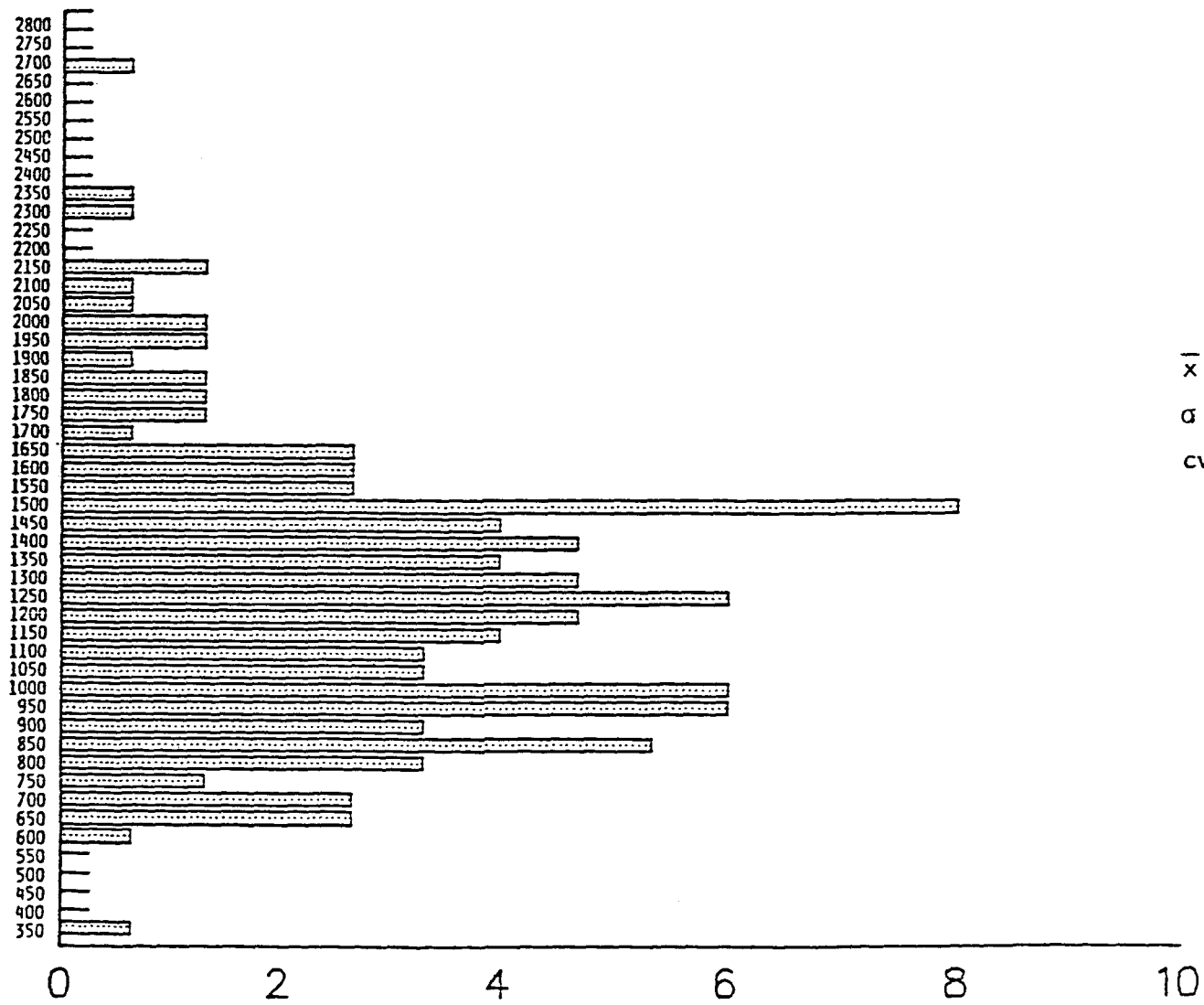
superfície μ^2



$\bar{x} = 1152,76$
 $\sigma = 413,23$
 $cv = 35,85\%$

Histograma 3 - Percentagem da superfície inscrita em μ^2 de 150 fibras musculares do tipo I do músculo uretral na reação de ATPase a pH 4,36

superfície μ^2



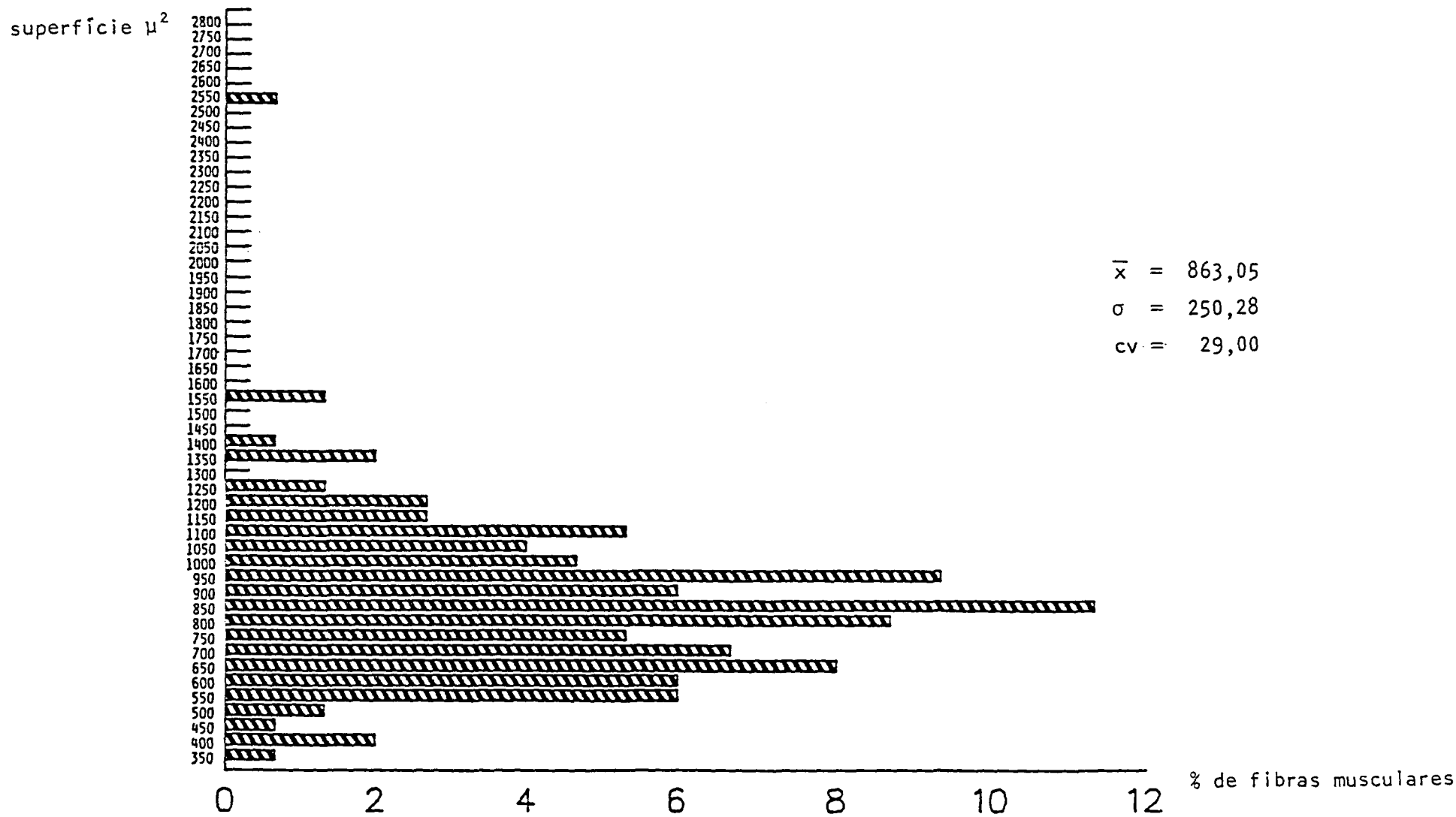
$$\bar{x} = 1268,46$$

$$\sigma = 399,89$$

$$cv = 31,53\%$$

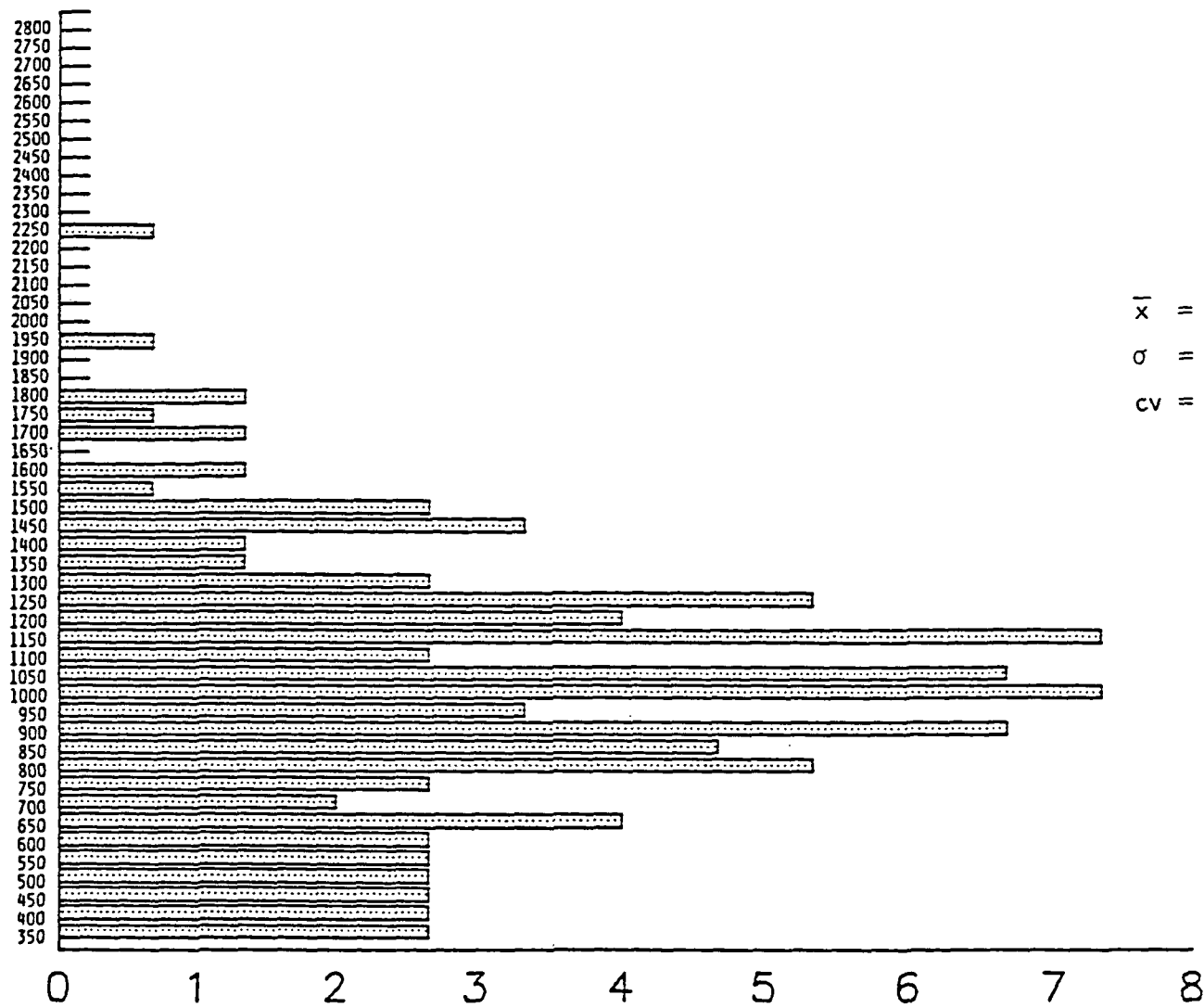
% de fibras musculares

Histograma 4 - Percentagem da superfície inscrita em μ^2 de 150 fibras musculares do tipo II do músculo uretral na reação de ATPase a pH 4,36



Histograma 5 - Percentagem da superfície inscrita em μ^2 de 150 fibras musculares do tipo I do músculo uretral na reação de ATPase a pH 9,4

superfície μ^2



$$\bar{x} = 1.000,69$$

$$\sigma = 363,00$$

$$cv = 36,28\%$$

% de fibras musculares

Histograma 6 - Percentagem da superfície inscrita em μ^2 de 150 fibras musculares do tipo II do músculo uretral na reação de ATPase a pH 9,4

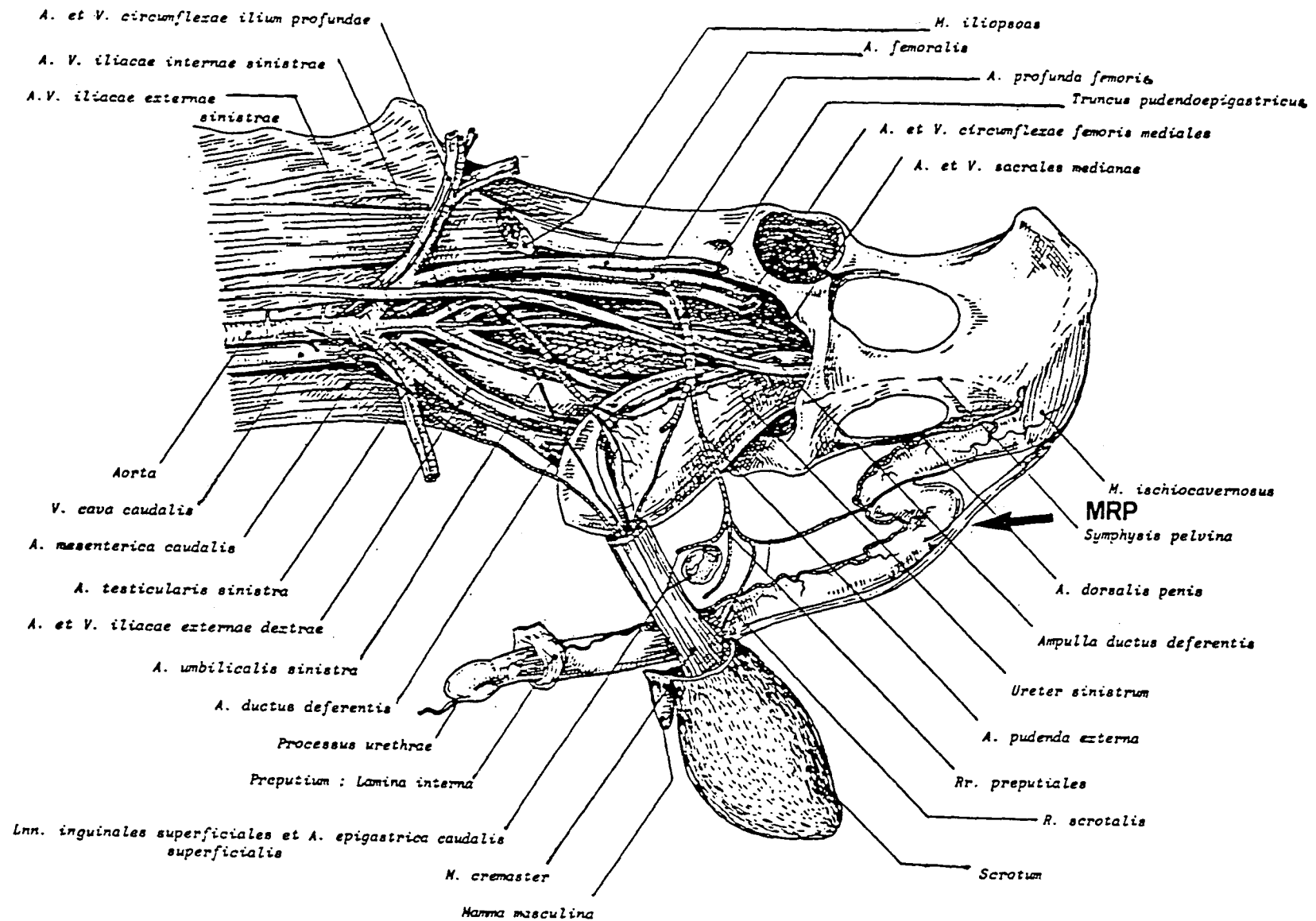


Fig. 49 - Vascularização do aparelho uro-genital dissecado do caprino macho. Vista Ventro-lateral da pelve. (Chatelain, 1987).
 Inserção do músculo retrator do pênis a nível de flexura distal (MRP).

IV. DISCUSSÃO

O exame crítico dos resultados precedentemente expostos, assim como a metodologia empregada, nos conduz a discutir os seguintes tópicos:

- a) epidemiologia e etiologia da urolitíase obstrutiva;
- b) tratamento clínico e cirúrgico da obstrução urinária mecânica;
- c) histologia da uretra do caprino macho;
- d) histoquímica e morfometria do músculo uretral;
- e) estudo anátomo-patológico da obstrução urinária mecânica.

4.1 EPIDEMIOLOGIA E ETIOLOGIA DA UROLITÍASE OBSTRUTIVA

Nós constatamos que o rebanho caprino na região da Grande Curitiba é constituído de animais relativamente jovens (têm em média 1 ano) e na sua maioria castrados. São criados em regime de confinamento ou semi-confinamento, portanto se movimentam insuficientemente e recebem uma dieta altamente concentrada e hiperfosfórica, o que o torna, segundo Jubb & Kennedy (1974); Sato & Omori (1977); McIntosh (1978); Cappelaro et alii (1980); Bailey (1981); Bellenger et alii (1981); Godwin & Williams (1982); Silva et alii (1982); Wynne & Smyth (1982); Durrat (1983); Kimberling & Arnold (1983); Barlet (1984); Blood (1984); Gibson (1984); El-Kabani et alii (1985); Ogaa et alii (1985) e Unanian et alii

(1985), uma população sujeita a desenvolver distúrbios metabólicos. Conseqüentemente podem surgir modificações bioquímicas na urina, o que por sua vez, propicia a formação de urólitos.

A urolitíase é uma doença de origem multifatorial e seu aparecimento está ligado à interação de vários fatores predisponentes que dizem respeito ao meio onde o animal é criado e ao próprio indivíduo (McIntosh, 1978; Cappelaro et alii, 1980; Durrat, 1983; Kimberling & Arnold, 1983; Blood, 1984; Ogaa et alii, 1985; Unanian et alii, 1985 e Hofmeyr, 1987. Bem provavelmente, por estas razões, não se conseguiu a indução experimental desta enfermidade. Independente da presença de cálculos, as alterações anátomo-patológicas observadas comprovam a condição indicativa de sua formação (Kallfelz et alii, 1987). É possível que prosseguido o experimento, surgisse a calculose clínica.

O aumento da uréia sérica presente em todos os tratamentos (Tab. II), bem como as lesões encontradas no exame anátomo-patológico (Tabs. III e IV), comprovam que os animais estavam em franco processo de uremia. As alterações observadas no fígado, rins, coração, abomaso e intestino são atribuídas ao efeito tóxico da uremia e da liberação de amônia no trato gastrointestinal (Udall & Jensen, 1958; Jubb & Kennedy, 1974; Smith & Jones, 1975; Cappelaro et alii, 1980; Amer et alii, 1982; Blood, 1984; Murray, 1985 e Unanian et alii, 1985).

A diminuição dos valores de creatinina sérica em T₁, T₂ e T₄ não corresponde ao verificado por Singh et alii (1983), Bho-kre et alii (1985), Murray (1985) e Kallfelz et alii (1987) porque como acontece com a uréia, a velocidade de filtração glomerular (VFG) e qualquer anormalidade que diminui a VFG irá re-

sultar na elevação da concentração sérica de creatinina. Como existem poucos fatores extra-renais que podem influenciar a concentração de creatinina, ela tem sido reputada como uma prova de maior especificidade para o diagnóstico e o prognóstico das enfermidades renais progressivas que a determinação dos níveis de uréia. Porém é necessário estar ciente que as técnicas para a determinação dos níveis de creatinina sérica não são tão precisos como aquelas para a determinação da concentração sérica de uréia. Já a elevação da concentração sérica de creatinina em T₃, indica severa redução funcional ou orgânica do néfron (Coles, 1984). Kallfelz et alii (1987) atribuem esta elevação ao magnésio.

Altos níveis de proteína e uréia na dieta, presentes tanto nos concentrados como no farelo de trigo, aumentam a acidez urinária (Manning & Blaney, 1986) e o pH do líquido ruminal, o que não interfere com a absorção de Mg, mas aumenta sua excreção e diminui sua retenção, fato que pode ser observado em todos os tratamentos (Moore et alii, 1972).

A adição de MgO à dieta aumenta o consumo de alimento e conseqüentemente o peso do animal (T₃ - Tab. III). Tal fato comprova a afirmação de Ammerman et alii (1971), que explicam que as concentrações de ácido acético e ácido propiônico são reduzidas, aumentando o pH do rúmen, ocorrendo então crescimento da flora ruminal que facilita a digestão da celulose. Isto é contradito por Gentry et alii (1978), que mostram serem os altos teores de Mg na dieta os responsáveis pela redução no consumo de alimento e no ganho de peso nos animais. Apesar de Kunkel et alii (1961), Crookshank et alii (1967), James & Chandran (1975) e Grunberg (1971) imputarem às altas taxas de Mg

na dieta, que refletem um acentuado aumento dos níveis sanguíneos, como causa inicial da transformação tissular que estabelece um núcleo para a formação do cálculo, sabe-se que este íon é requerido como mediador nas sinapses nervosas. Ele controla a liberação de acetilcolina e, neste caso, ocorre sua mobilização. Os animais quando presos apresentam-se mais nervosos que habitualmente. Pode-se pensar que o Mg mobilizado tenha sido lançado na corrente circulatória, dando o aumento verificado por Martins & Ferreira Neto (1980), mas não constatado por nós em nenhum dos tratamentos.

Os altos níveis de Mg na dieta aumentaram os níveis de uréia e de creatinina sérica em T₃, porém a concentração de Ca no sangue não se alterou mas poderia se reduzir em consequência da influência negativa que exerce sobre a absorção do cálcio. Tal efeito é esperado porque ambos os íons são conduzidos por um sistema de transporte intestinal comum (Kallfelz et alii, 1987). A hipermagnesemia reduz os níveis do paratorônio circulante, aumentando a eliminação do Ca e do Mg na urina e diminuindo a absorção do cálcio (Alcock & Mac-Intyre, 1960; Dutton & Fontenot, 1967; Gerken & Fontenot, 1967; Godwin & Williams, 1982; Durrat, 1983; Finco et alii, 1985 e Kallfelz et alii, 1987).

Isto é importante em casos de dietas ricas em cálcio, porque assim se diminui a incidência de urólitos (Bushman et alii, 1987). O Mg também contribui para a diminuição significativa de P na urina e aumento do fósforo sérico (Durrat, 1983 e Bushman et alii, 1987). Este é o comportamento de T₃, que só sofreu um leve aumento do P no sangue devido a alta concentração de Mg fornecida (Tab. II).

Salienta-se que apesar de as dietas ricas em Mg, serem tão eficazes quanto as de mesmo valor em Ca na redução do fósforo urinário, não há eficácia na redução da urolitíase (Bushman et alii, 1987).

A hipomagnesemia observada nos tratamentos instituídos só se explicaria se os níveis de potássio nas diferentes dietas fossem elevados, uma vez que interferem na absorção do Mg (House & Van Campen, 1971). Entretanto, estes valores não foram avaliados. O esperado, principalmente em T₃, seria uma hipermagnesemia (Elliot et alii, 1958; Wynne & Smyth, 1982 e Singh et alii, 1983).

O cloreto de amônia atua como acidificante urinário (Crookshank et alii, 1960; Bushman et alii, 1967, 1968; Udall & Chow, 1969; Barlet et alii, 1975; Durrat, 1983; Barlet, 1984; Blood, 1984; Gibson, 1984 e Murray, 1985), baixando o pH e aumentando a excreção urinária de zinco, de magnésio e de cálcio (Horst & Jorgensen, 1974). Isto foi corroborado pelo T₁ (Tab. II), apesar do valor de zinco não ter sido avaliado.

Os níveis de Ca e Mg na urina aumentam com a administração do NH₄Cl, Ca e P se combinam formando um sal e a diminuição da concentração de fósforo na urina interfere na formação de cálculos fosfáticos (T₁ - Tab. II). Contudo o efeito protetor do NH₄Cl é bastante limitado porque a variação da solubilidade do P pela alteração dos níveis de cálcio não é muito acentuada. Não está comprovado o efeito acidificante do NH₄Cl na urina (Silva et alii, 1982; Durrat, 1983 e Unanian et alii, 1985), mas sim o aumento da solubilidade dos fosfatos urinários mediante a sua utilização. Logo, é recomendada a adição de NH₄Cl a dietas hiperfosfóricas (Crookshank et alii, 1960; Bushman et alii, 1967,

1968; Hoar et alii, 1969; Horst & Jorgensen, 1974; Durrat, 1983 e Gibson, 1984).

Dietas ricas em grãos têm baixos níveis de Ca e Mg, aumentando o pH urinário e a excreção de P (Bailey, 1981 e Manning & Blaney, 1986), o que está associado com a formação de cálculos à base de fosfatos. Cholst et alii (1984) e Kallfelz et alii (1987) atribuem o aumento da eliminação de fósforo na urina à hipocalcemia e à hipomagnesemia e, conseqüentemente, ao estímulo da liberação do paratormônio, que diminui a reabsorção tubular de P. Contudo, a maior rota de excreção do fósforo são as fezes e o principal meio de remoção do P plasmático em circunstâncias normais é a saliva. Quando esta encontra-se supersaturada, há aumento da excreção de fósforo na urina (Godwin & Willians, 1982). Talvez este mesmo mecanismo possa explicar a hiperfosfatúria do T₂ e T₄, que recebiam dietas ricas em P e pobres em Ca e Mg.

A calculose secundária, principalmente de fosfatos, é bastante freqüente como seqüela da pielonefrite causada habitualmente por *Staphylococcus albus* e *aureus*, *Proteus* sp., *Pseudomonas* sp., *Streptococcus* sp., colibacilos e, excepcionalmente, *E. coli*. Todos estes germes possuem uma urease bacteriana que degrada a uréia em amônia, induzindo ao aumento do pH urinário e supersaturação da urina com estruvita, e uma protease bacteriana que destrói o parênquima renal infectado e as células PMN. Esta protease é a origem do aparecimento das proteínas na urina, da alcalinidade urinária, da diminuição da diurese e da modificação dos colóides urinários. A urina alcalina diminui a solubilidade da estruvita e aumenta a ionização do fosfato trivalente, ambos favorecem a formação de cálculos (Jubb & Kenne-

de cálculos (Jubb & Kennedy, 1974 e Durrat, 1983).

A presença de bactérias no trato urinário causa irritação dos músculos estriados esqueléticos, que se tornam espásticos pelo aumento da atividade simpática induzida pelo estímulo dos nervos pélvicos, do músculo detrusor da bexiga e do nervo hipogástrico. Estes fatores levam a uma redução do fluxo urinário e à elevação da resistência hidráulica uretral que conduz à hiperatividade simpática e à estase urinária (Tanagho et alii, 1969; Vereecken & Verduyn, 1970; Drolet et alii, 1974; Mayo et alii, 1974; Awad & Downie, 1976; Downie & Awad, 1976; Bovee, 1982; Krawiec e Rubin, 1985). A estase urinária associada ao pH alcalino pela presença de bactérias causa a precipitação dos solutos da urina (Blood, 1984). Quando a este quadro é adicionado os efeitos anabolisantes da administração subcutânea ou alimentar de estrógenos naturais ou sintéticos, ou ainda de substâncias hormoniomiméticas anabolisantes, o meio torna-se propício para a formação de urólitos (Jordan, 1950; Udall & Jensen, 1958; Marsh, 1961; Jubb & Kennedy, 1974; McIntosh, 1978; Cappelaro et alii, 1980; Kimberling & Arnold, 1983; Blood, 1984; Wouk, 1984; Wouk et alii, 1986a e 1986b; Hofmeyr, 1987 e Sawyer, 1987), como pode ser observado em T₄ (Tabs. II, III e IV).

4.2 TRATAMENTO CLÍNICO E CIRÚRGICO DA OBSTRUÇÃO URINÁRIA

MECÂNICA

Devido ao entendimento limitado da etiologia da obstrução urinária mecânica, existem inúmeros tratamentos clínicos recomendados, a maioria de valor restrito. É óbvio que a análise química do urólito é um importante dado para o tratamento e a subsequente prevenção (McIntosh, 1978).

A determinação quantitativa da composição química dos cálculos encontrados nos animais com urolitíase que deram entrada no Hospital Veterinário da U.F.Pr. no período de janeiro de 1986 a agosto de 1989, revelaram na sua totalidade serem compostos de 85-95% de oxalato de cálcio e de 5-15% de estruvita (Anexo I). McIntosh (1978) nos explica que o oxalato urinário provém do metabolismo de precursores e que uma das vias metabólicas possíveis envolve a conversão do ácido glioxálico à glicina, tendo a vitamina B₆ como co-fator. Com a deficiência desta vitamina, há um aumento do ácido oxálico como produto final. Sob um pH urinário elevado, o cálcio deixa de se combinar com o citrato, pela diminuição da quantidade deste último, quando formariam assim compostos solúveis (Blood, 1984), para se combinar com o oxalato, constituindo um composto extremamente insolúvel que se precipita, conduzindo à formação de cálculos (Manning & Blaney, 1986).

Não é incomum se encontrar pequenas quantidades de fosfato nos urólitos compostos de oxalato. Em McIntosh(1978), Wright & Hodgkinson (1972) induziram urolitíase em ratos com deficiência de vitamina B₆ fornecendo dietas hiperfosfóricas. Supomos que este mesmo processo tenha se estabelecido nos animais cuja clínica foi por nós acompanhada (Anexo I), entretanto não sabemos se eram deficientes em vitamina B₆.

McIntosh (1978), Walker & Vaughan(1980),Durrat (1983), Blood (1984) e Unanian et alii (1985) afirmam que a mudança na dieta e na água fornecidas, bem como o adiamento da castração para permitir o máximo desenvolvimento das vias urinárias, principalmente da uretra, são as medidas mais efetivas para prevenir que a obstrução urinária mecânica assumam um caráter epidê-

mico na criação, uma vez o tipo de urólito identificado.

Visto que o tratamento clínico é essencialmente profilático, que os miorrelaxantes, a cateterização uretral, a anestesia epidural, as dietas preconizadoras da dissolução dos cálculos urinários e a lavagem uretral para remoção destes não resolvem o problema em ruminantes (Walker & Vaughan, 1980; Basile & Baroni, 1983; Blood, 1984; Murray, 1985 e Cotard, 1989), Brown & Greiner (1978), Smith & Schiller (1978), Walker & Vaughan (1980), Bellenger et alii (1981), Christie (1982), Wynne & Smyth (1982), Baxendell (1984), Blood (1984), Gibson (1984), Stone (1984), Bhokre et alii (1985), Ogaa et alii (1985), Turner & McIlwraith (1985), Hofmeyr (1987), Smith (1987) e Cotard (1989) concordam que o tratamento da urolitíase obstrutiva é primariamente cirúrgico, o que também se concluiu com este estudo.

Conforme Hinkle et alii (1978), Walker & Vaughan (1980), Christie (1982), Kimberling & Arnold (1983), Murray (1985), Garrett (1987) e Weeren et alii (1987), nós constatamos a presença de uma barreira anatômica constituída por um divertículo uretral membranoso a nível isquiático que impossibilita a cateterização da bexiga urinária (Figs. nº 16, 17, 27 e 28).

Contrariamente ao observado por Shokry & Al-Saadi (1980) a técnica de miotomia do músculo retrator do pênis não se mostrou eficaz na resolução da cateterização vesical. Não se notou nenhuma diferença entre as imagens radiológicas obtidas no ante e no pós-operatório, além de se constatar que o catéter não progrediu em direção à bexiga em nenhum dos casos (Figs. 16, 17, 27, 28).

Embora Lewis & Morris (1984) considerem a uretostomia perineal uma operação mutilante e desnecessária à maioria dos casos em gatos devido às inúmeras complicações que apresenta,

Christie (1982), Stone (1984) e Smith(1987) demonstram que se realizarmos adequadamente o procedimento cirúrgico, respeitando a condição de azotemia e desbalanço eletrolítico que o animal seguramente se encontra, minimizam-se as dificuldades que decorrem de sua aplicação. Não encontramos nenhuma complicação no caso clínico que operamos (nº 8 - Anexo I).

Stone (1984) cita a cistocentese como procedimento emergencial inicial nos casos de urolitíase obstrutiva em pequenos animais, porém isto não pode ser extrapolado para a espécie caprina, uma vez que não possuem uma túnica sero-muscular tão espessa quanto os primeiros. Tivemos a oportunidade de acompanhar um caso em que um colega puncionou a bexiga de um bode com obstrução urinária, o animal morreu 40 minutos depois. À necrópsia constatou-se que o abdômem estava repleto de urina e a parede da bexiga encontrava-se completamente esgarçada, comprovando que a cistocentese pode ser fatal aos caprinos.

Richter & Ling (1985) registraram que a xilazina diminui significativamente a resistência hidráulica uretral, alterando a atividade esfinteriana da uretra, provavelmente devido a seu efeito miorelaxante central (Massone, 1988), auxiliando no esvaziamento vesical e, segundo Baxendell (1984), a exposição do pênis para posterior cateterização. Entretanto, como Ogaa et alii (1985), nós não conseguimos a exposição peniana com o emprego da xilazina.

O miorelaxamento peniano só foi obtido com a administração do diazepam à dose de 1mg/kg, benzodiazepínico que afere uma ação miorelaxante central com discreta ação analgésica (Massone, 1988), o que possibilitou a amputação do processo uretral sem causar sofrimento ao animal, facilitando sobre-

maneira a cateterização da uretra. (Fig. 13 e 15)

Conforme indica Howe (1984), a xilazina à dose de 0,22mg/kg foi utilizada para se obter uma rápida sedação do animal de forma econômica.

Gray & McDonell (1986) afirmam que os ruminantes fazem sialorréia sob anestesia geral e Bernard (1984) e Moreay & Cortard (1984) desaconselham a utilização de anestésicos que são metabolizados via renal, como a quetamina, quando os pacientes apresentam problemas metabólicos importantes, como no caso da obstrução urinária. Nestas condições ocorre uma acentuada potencialização de seus efeitos, aumentando perigosamente os riscos anestésicos. Portanto, a anestesia epidural é o procedimento anestésico mais indicado (Walker & Vaughan, 1980; Christie, 1982; Wynne & Smyth, 1982; Kimberling & Arnold, 1983; Turner & McIlwraith, 1985; Hofmeyr, 1987 e Weeren et alii, 1987) por não acentuar a condição de debilidade do paciente.

Turner & McIlwraith (1985) citam que o posicionamento em decúbito dorsal com as patas imobilizadas na direção cranial pode produzir uma pressão adicional indesejável sobre a bexiga urinária já distendida, contudo este método de contenção não revelou para nós qualquer problema. Não podemos assegurar se isso se deve ao fato de termos trabalhado em condições experimentais.

A uretra dos ruminantes é circundada pelo corpo esponjoso, o qual permite uma certa dilatação uretral, mas este é comparativamente insignificante entre a flexura sigmóide distal e o orifício uretral (Tab. VII). Também há um estreitamento natural do lúmen uretral a nível de flexura sigmóide distal devido à inserção do músculo retrator do pênis (Fig. 49). Devi-

do a isto, os cálculos uretrais se alojam geralmente nesta região (Walker & Vaughan, 1980 e Christie, 1982).

Ogaa et alii (1985) perceberam que a incisão da uretra peniana para eliminação dos urólitos não resolve a obstrução e Walker & Vaughan (1980) e Gibson (1984) constataram que a nível perineal a uretra é extremamente mobilizável, o que torna o períneo o local de escolha para se proceder a uretostomia. Conforme citam também Smith & Schiller (1978), Brown & Greiner (1978), Christie (1982), Wynne & Smyth (1982), Kimberling & Arnold (1983), Baxendell (1984), Stone (1984), Bhokre et alii (1985), Murray (1985), Hofmeyr (1987) e Weeren et alii (1987) que realizaram a uretostomia na região perineal sem qualquer dificuldade.

Turner & McIlwraith (1985) sugerem que a incisão para a uretostomia seja feita sobre a flexura sigmóide distal do pênis, explicando que dessa forma a urina seria forçada em direção à cauda, longe da face medial dos membros posteriores, reduzindo o dano proveniente da dermatite amoniacal. A avaliação retrospectiva da uretostomia feita por Weeren et alii (1987) e nossa experiência (caso clínico nº 8 - Anexo I) não constata este tipo de complicação. Tampouco observou-se que a uretostomia perineal frequentemente resulte em estenose no local onde a uretra é suturada à pele, como afirmam Rawlings & Wingfield (1976).

Na verdade, a estenose uretral pode ser uma seqüela da infecção que se instala no local da boca de uretostomia (Jackson et alii, 1980) e conseqüência da irritação causada no uroepitélio, pela presença do catéter de demora, que conduz ainda à infecção ascendente, levando à cistite e à pielonefrite. Isto

foi corroborado por nós nos caprinos do T₃ e T₄, na fase pré-experimental deste trabalho. (Tabs. III e IV) (Rawling & Wingfield, 1976). Por isso, Smith & Schiller (1978) desaconselham a utilização do catéter no pós-operatório imediato da uretrotomia perineal. A opção pelo seu uso deve vir acompanhada de extrema precaução e uma boa cobertura antibiótica (Hofmeyr, 1987).

Weeren et alii (1987) concluíram que o prognóstico a longo termo da uretrotomia perineal é desfavorável, uma vez que a sobrevivência do animal é de apenas três a quatro meses após a cirurgia e que existe uma grande probabilidade de recidiva do quadro obstrutivo. Apesar de se instruir os proprietários a alterar o regime alimentar de seus animais. Todavia, não foi possível saber se as instruções foram estritamente seguidas. Talvez não tenhamos tido este contratempo porque trabalhamos experimentalmente, com exceção do caso clínico de nº 8 (Anexo I). Entretanto fica claro que a atenção dispensada à dieta no pós-operatório é um fator decisivo no sucesso da cirurgia.

Após se corrigir a obstrução, deve ser feita a reconstrução uretral naqueles animais que, se deseja para reprodução (Walker & Vaughan, 1980).

Rawlings & Wingfield (1976) salientam que a seleção do material de sutura apropriado para o trato urinário é muito importante. O uso de fios inabsorvíveis no lúmen induz a formação de um núcleo calculogênico. É recomendada a utilização de materiais absorvíveis. O catagute incita uma resposta inflamatória intensa, resultando em acentuada fibroplasia, o que é indesejável, pois altera a anátomo-fisiologia do órgão. Enquanto que o material de sutura absorvível sintético à base de ácido poliglicólico produz uma resposta inflamatória mínima, devido à

sua baixa antigenicidade e por sua absorção se dar por hidrólise através das enzimas do tecido, sendo o dióxido de carbono e a água seus principais subprodutos. Estudos *in vitro* demonstraram que o ácido poliglicólico se dissolve na urina, mas este problema clínico não foi observado por Rawlings & Wingfield (1976). Walker & Vaughan (1980) e Layton et alii (1987) também preferem utilizar este fio. A sutura de pontos isolados simples é recomendada pelos três grupos de autores acima citados. Em apoio a estas observações, os resultados expostos na Tabela V sugerem que o emprego da sutura com pontos isolados simples com fio à base de ácido poliglicólico apresentou melhores resultados.

Jackson et alii (1980) testaram experimentalmente o uso de um adesivo do Laboratório 3M à base de cianocrilato associado à anastomose uretral e observaram que apesar do adesivo apresentar certo valor, sua aplicação clínica não está indicada por causa da potencial reação tissular que se apresenta com sua utilização.

Layton et alii (1987) verificaram que a anastomose uretral sobre um catéter reduz o risco de estenose e as alterações histopatológicas na região intra-pélvica anastomosada, desde que se tomem cuidados meticolosos com a hemostasia, com o manuseio do tecido, com a seleção do material de sutura e do catéter e com a terapia antibiótica apropriada. Nós acreditamos que a utilização do catéter de demora é mais prejudicial que vantajoso, por isso não o utilizamos. Notou-se que a técnica de uretrorrafia exige um treinamento microcirúrgico mais adequado para que propicie resultados mais promissores.

Apesar do fato de se ter trabalhado somente com animais saudáveis, à exceção de um caso apenas (caso clínico nº 8 - Anexo

I), nós nos permitimos afirmar que a técnica de uretostomia perineal é um procedimento seguro e confiável para a resolução da obstrução urinária mecânica em caprinos machos.

4.3 HISTOLOGIA DA URETRA DO CAPRINO MACHO

O estudo histológico seriado da uretra do caprino macho permitiu se observar microscopicamente a importante redução da luz uretral a partir da porção intra-pélvica, que não é citada na literatura (Figs.30 a 34).

O maior problema enfrentado foi o de estabelecer uma nomenclatura única para as diferentes regiões da uretra que fosse compatível com a bibliografia consultada.

Chèvremont (1955) dividiu a uretra masculina em: prostática, membranosa e esponjosa. Bloom & Fawcett (1968) usaram a mesma divisão, porém com o termo peniana ao invés de esponjosa. Barone (1978) a dividiu em: pré-prostática, prostática e peniana. Já Secchi & Lecaque (1981) separaram somente duas porções: prostática e peniana, enquanto que Dellmann & Wrobel (1982) segmentaram a uretra em partes: pélvica, bulbar e peniana. Ross & Reith (1985) usaram a mesma terminologia de Bloom & Fawcett (1968), mas consideraram as duas primeiras regiões (prostática e membranosa) como intra-pélvicas e a última (peniana) como extra-pélvica. Banks (1986) também a dividiu somente em pélvica e peniana.

Neste estudo optou-se por uma terminologia que pudesse ser utilizada em todas as espécies, inclusive a humana, baseando-se nas referências anatômicas da pelve, do ísquio, do períneo e do pênis para denominar as três regiões em que dividimos a uretra (Tab.VI). Sugere-se que seja adotada uma nomenclatura uni-

versal a fim de se facilitar estudos comparativos posteriores.

Dellmann & Wrobel (1982) citam que a região isquiática é revestida pelo epitélio estratificado cilíndrico, contudo, constatou-se que toda a uretra é revestida por epitélio de transição ou pseudoestratificado em sua totalidade.

Esses mesmos autores afirmam que a lâmina própria submucosa é constituída por tecido conjuntivo denso irregular em toda a sua extensão, porém notou-se que este tecido é substituído pelo tecido conjuntivo areolar (porção 2'), referido por Wouk (1984), Banks (1986) e Wouk et alii (1986a), depois o tecido torna a se densificar novamente.

No presente trabalho estabeleceu-se a existência de duas camadas musculares, de início circulares, formando o músculo uretral. Barone (1978) observou duas camadas musculares: uma interna, composta de fibras estriadas, e uma externa, composta de fibras musculares lisas. Contrariamente, Dellmann & Wrobler (1982) e Banks (1986) constataram que próximo ao colo da bexiga, a túnica muscular da uretra intra-pélvica é constituída por músculo liso e consiste em uma camada longitudinal interna e externa e uma camada circular média. Notaram ainda que ao nível da próstata, a maior parte do músculo liso circular é substituída pelo músculo estriado uretral, mas células musculares lisas, longitudinais e internamente orientadas, persistem através de todo comprimento da uretra pélvica. Wouk (1984) e Wouk et alii (1986a) também observaram a presença de duas camadas musculares lisas no músculo uretral da espécie bovina.

Não se constatou como Wouk (1984) e Wouk et alii (1986a) a existência de alguns fascículos de músculo estriado de orientação longitudinal situados nas posições de "10 e 14 horas" e

ao lado da túnica adventícia no músculo uretral de orientação circular que compõem a parede da uretra intra-pélvica.

Dellmann & Wrobel (1982) afirmam que o músculo uretral circunda completamente a uretra intra-pélvica no bode, entretanto percebeu-se que este músculo é substituído na região dorsal pelo tecido conjuntivo fibroso, formando a rafe dorsal (Fig. 31) (Wouk, 1984 e Wouk et alii, 1986a).

Talvez pelo grande número de animais que Wouk (1984) e Wouk et alii (1986a) utilizaram em seu experimento, lhes foi possível assinalar a presença esporádica de algumas heterotopias, como a presença de tecido prostático ou de estrato esponjoso no músculo uretral e de músculo uretral no estrato esponjoso. Nós não registramos estas heterotopias.

Conforme Barone (1978) e Alcalde (1985) observou-se que o corpo cavernoso ganha mais importância à medida que progride em direção ao orifício uretral (Figs. 33 e 34).

A escolha de diversas colorações histológicas permitiu diferenciar bem os tecidos que compõem a uretra e o pênis do caprino (Figs. 35 a 44).

A característica fibro-elástica do pênis e da uretra desta espécie ficou comprovada com a abundante presença de fibras elásticas, reticulares e colâgenas que formam sua arquitetura. A presença de fibras reticulares no pênis e na uretra de ruminantes não tinha sido mencionada anteriormente (Fig. 37). Chèvremont (1955), Woodburne (1961), Bloom & Fawcett (1968), Barone (1978), Dellmann & Wrobler (1982), Wouk (1984), Alcalde (1985), Banks (1986) e Wouk et alii (1986a) constataram apenas a presença de fibras elásticas compondo o pênis e a uretra de ruminantes (Fig. 35 e 36).

Alcalde (1985) remarcou a riqueza de fibras colágenas que formam as trabéculas do corpo esponjoso e do corpo cavernoso e que forma a túnica albugínea que envolve todo o pênis e a uretra do touro (Figs. 39 a 44).

Evidenciou-se a reação de P.A.S. positiva no parênquima das glândulas prostáticas (Dellmann & Wrobler, 1982), e na musculatura estriada (Wouk, 1984).

Acredita-se que este estudo histológico da uretra do caprino macho vem contribuir para o diagnóstico das alterações histopatológicas da mesma.

4.4 HISTOQUÍMICA E MORFOMETRIA DO MÚSCULO URETRAL

As alterações histopatológicas observadas nos cortes de uretra dos caprinos do Grupo 1 serão abordadas no próximo item deste capítulo.

No que concerne a técnica de congelação proposta por Ganter & Jolles (1969) nós também nos confrontamos com alguns problemas de descongelação (Wouk, 1984). Em algumas das amostras do material colhido não foi possível realizar o estudo histoquímico e morfométrico.

O aspecto tintorial das reações histoquímicas foi o mesmo observado por Wouk (1984), Sautet (1986), Wouk et alii (1986ab) e Kerkeni (1988) (Figs. 45 a 48), mas chama-se atenção para as alterações no tempo de exposição aos reagentes que devem ser adaptados à espécie animal estudada. Para a espécie caprina, teve-se que diminuir o tempo de exposição dos cortes na coloração de H.E., nas reações de P.A.S. e ATP-ase, em relação aqueles utilizados por Wouk (1984) para a espécie bovina.

A contagem diferencial das fibras musculares do músculo

uretral demonstrou uma superioridade significativa no número de fibras do tipo II sobre as de tipo I (histogramas de nº 1 e 2), conforme constataram Wouk (1984), Wouk et alii (1986ab) e Kerkeni (1988) para a espécie bovina. Tal resultado nos possibilita afirmar que o músculo uretral da uretra do bode também possui, como o da espécie bovina, metabolismo predominantemente anaeróbico, sendo então, um músculo de contração rápida. Este tipo de contratilidade do músculo uretral ratifica sua função fisiológica no mecanismo esfínteriano e no fenômeno de ejaculação (Woodburne, 1961; Tanagho & Smith, 1968; Tanagho et alii, 1969; Wouk, 1984 e Richter & Ling, 1985).

Quanto à superfície inscrita das fibras musculares, de tipo I e II, do músculo uretral ilustrada nos histogramas de nº 3 a 6, percebeu-se que os resultados corroboram aqueles observados por Wouk (1984), Wouk et alii (1986ab) e Kerkeni (1988) para os bovinos. Eles mostram que a superfície das fibras musculares de tipo II são significativamente maiores ($P < 0,05$) que as de tipo I.

A determinação morfométrica das medidas de superfície relacionadas à uretra da espécie caprina não foram antes estudadas (Tab. VII).

A grande diferença na superfície da luz uretral da região intra-pélvica encontrada para com as demais regiões, nos permite afirmar que aquela porção da uretra é menos susceptível a ser completamente obstruída pela presença de cálculos urinários que o restante da uretra (Tab. VII).

O aumento no valor das superfícies uretrais intra-pélvicas dos animais de nº 3 e 5, que apresentaram abscesso no corpo cavernoso do pênis nos sugere que, quando há uma alteração

em um ponto qualquer, toda porção a montante desta alteração sofre uma dilatação compensatória significativa (Tab.VII).

A diminuição das superfícies uretrais isquiáticas dos caprinos que sofreram uretostomia e uretrorrafia (nº 7 e 8) em relação aos que só foram submetidos à uretostomia (nº 1,3, 4 e 5) mostra que ocorre um certo grau de estenose na uretra após a síntese de sua parede (Tab. VII).

Por outro lado, a semelhança nos valores das superfícies uretrais dos animais uretostomizados (nº 7 e 8) em relação ao controle (nº 9) revela que isto se dá se mantivermos a boca de uretostomia patente (Tab. VII).

Estas constatações nos permite reafirmar que a técnica de uretrorrafia merece um estudo mais apurado e que a uretostomia perineal é um procedimento cirúrgico factível e confiável para o tratamento da urolitíase obstrutiva.

4.5 ESTUDO ANATOMO-PATOLÓGICO DA OBSTRUÇÃO URINÁRIA MECÂNICA

Os caprinos, como todos os ruminantes, são animais que, em geral, só começam a manifestar os sinais clínicos da urolitíase obstrutiva quando seu organismo já está bastante afetado pelas complicações decorrentes da obstrução que os acometeu. Este é o motivo pelo qual muitos proprietários relatam que esses animais vão a óbito subitamente e também o porquê se faz necessário proceder um diagnóstico precoce da urolitíase e intervir com urgência quando eles são encaminhados para um tratamento clínico.

Cohrs (1967), Kimberling & Arnold (1983) e Cotard (1989) dizem que a gravidade do caso depende da natureza dos cálculos e do período de tempo que eles se encontram na uretra. Havendo

retenção de urina na bexiga, com dano aos uretêres e à pelve renal, ultimando no desenvolvimento da hidronefrose. Finalmente, as conseqüências podem ser uremia, paralisia da bexiga e, ocasionalmente, ruptura. Localmente, pode ocorrer necrose e ulceração da parede, que se agravam se houver infecção secundária. Teve-se a oportunidade de constatar as lesões conseqüentes da obstrução urinária mecânica em seis dos oito casos clínicos acompanhados no Hospital Veterinário da U.F.PR (Anexo I), como também nos animais do protocolo pré-experimental deste trabalho, sugerindo que estes últimos se encontravam em franco processo de desenvolvimento da calculose (Tabs. III e IV). Os resultados foram semelhantes aos observados por Smith & Jones (1957), Udall & Jensen (1958), Jubb & Kennedy (1974), Cappelaro et alii (1980), Amer et alii (1982); Bovee (1982), Basile & Baroni (1983), Blackwell & Dade (1983), Blood (1984), Cotard & Moreau (1984), Murray (1985), Ogaa et alii (1985) e Unanian et alii (1985).

As alterações histopatológicas variam de importância conforme a gravidade do caso, a resistência biológica do animal e as medidas terapêuticas adotadas para solucionar o problema. Entretanto, de um modo geral, elas se assemelharam às referidas por Smith & Jones (1957), Jubb & Kennedy (1974), Cappelaro et alii (1980) e Amer et alii (1982) (Tabs. III e IV e Anexo I).

As alterações microscópicas observadas nos caprinos do Grupo 1 sugerem que:

- a) no animal nº 3: o abscesso crônico do corpo cavernoso do pênis deveu-se, provavelmente, à contaminação por via hemática no período pós-operatório entre uma cirurgia e outra;

- b) **no animal nº 4:** estava propenso a desenvolver estenose no local em que as intervenções cirúrgicas foram realizadas (porções 5 e 5') e estava desenvolvendo uma reação inflamatória crônica no corpo do pênis;
- c) **no animal nº 5:** ocorreu o mesmo problema constatado no animal nº 3 e houve contaminação descendente na uretra peniana, formando uma matriz orgânica que serviria de núcleo de depósito dos sais urinários, propiciando um meio propício para o desenvolvimento de cálculos uretrais;
- d) **nos animais nº 7 e 8:** existia um processo inflamatório que normalmente se instala com a via espúria que se cria para eliminação da urina.

Os resultados obtidos nos faz questionar a conduta pós-operatória da reconstrução da uretra a fim de que mantenhamos os animais que foram acometidos de obstrução urinária mecânica na reprodução, uma vez que se sabe que a infecção altera o pH urinário, tornando-o ácido e matando os espermatozoides. Há ainda o risco de recidiva do quadro obstrutivo. Aconselhamos, portanto, que após a prática da uretrorrafia, seja proposto um tratamento anti-inflamatório e antibiótico de longa duração; que seja evitada a utilização de catéteres de demora no pós-operatório, pois suscitam o aparecimento da estenose na uretra; que se faça uma alteração na dieta destes animais e um tratamento profilático em todo o rebanho, após a determinação da natureza dos cálculos e que posteriormente, seja realizado um espermograma para nos certificarmos do bom desempenho dos animais na reprodução.

CONCLUSÃO

- a) A obstrução urinária em caprinos machos é uma doença multifatorial e primariamente causada por distúrbios metabólicos decorrentes de uma dieta não balanceada;
- b) níveis séricos elevados de fósforo, magnésio, uréia e creatinina, e baixos de cálcio é uma condição indicativa do aumento da probabilidade de desenvolvimento de cálculos urinários, não da existência do cálculo *per se*;
- c) a administração de estrógenos ou seus análogos, tem efeitos anabolisantes no organismo animal;
- d) não está comprovado o efeito acidificante do cloreto de amônia na urina, mas sim o aumento da solubilidade dos fosfatos urinários mediante sua utilização, recomendando-se, portanto, sua adição a dietas hiperfosfóricas para prevenir a formação de cálculos urinários;
- e) deve-se adotar uma nomenclatura universal para se designar as diferentes regiões da uretra;
- f) o tratamento da obstrução urinária mecânica em caprinos machos é primordialmente cirúrgico;
- g) a anestesia epidural é o procedimento anestésico executável para a prática da uretostomia perineal;

- h) a técnica da uretostomia perineal é o tratamento de escolha para a resolução da obstrução urinária mecânica em caprinos machos;
- i) deve-se evitar a utilização do catéter de demora porque propicia a infecção ascendente no trato urinário e a estenose no local da cirurgia;
- j) o músculo uretral dos caprinos machos também é um músculo de contração rápida, pois tem um metabolismo anaeróbico, o que ratifica sua função fisiológica no mecanismo esfinteriano e no fenômeno de ejaculação;
- k) há um estreitamento natural do lúmen uretral a nível de flexura sigmóide distal devido à inserção do músculo retrator do pênis;
- l) a luz uretral no caprino macho sofre uma sensível diminuição quando da transição da uretra intra-pélvica à uretra isquiática e persiste na diminuição, porém de maneira menos evidente na uretra peniana;
- m) a morfologia e a composição histológica da uretra do caprino macho se alteram gradativamente à medida que progridem em direção à porção final do pênis;
- n) ocorre um certo grau de estenose na uretra após a síntese de sua parede em caprinos machos submetidos à uretostomia perineal e, subsequentemente, à uretrorrafia perineal;
- o) não ocorre estenose na uretra de caprinos machos submetidos à uretostomia perineal;
- p) o miolorrelaxamento peniano no caprino macho é obtido com a administração de diazepam à dose de 1mg/kg de peso vivo;

- q) existe uma barreira anatômica constituída por um divertículo uretral membranoso a nível isquiático que impossibilita a cateterização vesical por via peniana;
- r) a uretra do caprino macho é revestida por epitélio de transição em toda sua extensão;
- s) o músculo uretral dos caprinos machos é semi-circular e suas extremidades se inserem no tecido conjuntivo fibroso que forma a rafe dorsal;
- t) há uma abundante presença de fibras elásticas, reticulares e colágenas que compõem a arquitetura da uretra e do pênis dos caprinos, comprovando sua característica fibro-elástica.

ANEXO I - CASOS CLÍNICOS

Todos os casos clínicos de obstrução urinária abaixo descritos, deram entrada no Hospital Veterinário da Universidade Federal do Paraná no período de janeiro de 1986 a agosto de 1989.

Caso clínico nº 1

Um caprino macho da raça Mambrino de 4 meses de idade, Curitiba-PR, foi a óbito minutos após ter chegado ao Hospital Veterinário da U.F.PR em 03/03/86. Foi encaminhado à necropsia, onde observou-se:

- petéquias subcutâneas e peri-renais;
- hemorragia na mucosa do abomaso;
- presença de muco amarelo pardacento na traquéia;
- atelectasia no pulmão;
- hemorragia, ruptura da bexiga e presença de cálculos no seu interior (Fig.50);
- enterite hemorrágica;
- uoperitônio;
- uretra hemorrágica com presença de cálculos sabulosos finos na luz.

Colhido material para estudo das alterações microscópicas, constatou-se:

- acentuada transformação gordurosa difusa degenerativa

- no fígado;
- linfadenite hiperplásica;
 - presença de proteína na luz dos túbulos contornados e nos espaços de Bowman, descamação e hiperplasia das células epiteliais dos túbulos contornados - nefrite intersticial crônica;
 - enfisema alveolar e atelectasia pulmonar - broncopneumonia focal;
 - edema e hemorragia intestinal - enterite recorrente;
 - edema e hemorragia na muscular e na submucosa do abomaso com presença de população mista de células inflamatórias - gastrite muco-purulenta crônica.

A determinação quantitativa da composição química dos cálculos revelou:

- oxalato de Ca 90%;
- estruvita 10%.

Caso clínico nº 2

Um caprino macho da raça Anglo-nubiana de 15 meses de idade, que recebia rolão de milho e capim nativo como alimentação foi enviado ao Hospital Veterinário da U.F.PR no dia 15/04/86, para que se procedesse o exame anátomo-patológico, com a seguinte história:

O bode apresentava necrose da glândula devido à parafimose e distensão abdominal. Não urinava e sentia dor à palpação do abdômen. Uma vez sondado, constatou-se a presença de coágulos e hemorragia na uretra. Feita a lavagem desta com solução fisiológica, eliminou-se vários coágulos e conseguiu-se a progressão da sonda, mas não o suficiente para se obter o esvaziamento vesical. De-

cidou-se por uma intervenção cirúrgica na uretra peniana e observou-se a presença de coágulos e mucosa bastante hemorrágica. Não foi possível a sondagem vesical e o animal morreu na manhã seguinte.

À necrópsia encontrou-se:

- uoperitonite;
- presença de coágulos de fibrina na cavidade abdominal;
- bexiga cheia, distendida e hemorrágica;
- edema na região para peniana;
- atelectasia e edema pulmonares;
- peri hepatite fibrinosa;
- hemorragia e hipertrofia das glândulas bulbo-uretrais;
- parede uretral espessa e hemorrágica;
- rim flácido com predisposição à hidronefrose;
- congestão do baço.

Ao exame microscópico diagnosticou-se:

- cistite crônica recidivante com hemorragia acentuada e hiperplasia do epitélio com proliferação focal;
- pneumonia abcedante e pleurite fibrinosa;
- uretrite necro-hemorrágica;
- pielite e nefrose crônica;
- hiperemia e congestão esplênica.

Casos clínicos nº 3 e nº 4

Dois caprinos machos da raça Saanen de 8 e 11 meses de idade que eram alimentados com ração comercial e farelo de trigo, apresentaram o quadro de obstrução urinária e morreram no dia 07/05/86, uma vez que não receberam atendimento clínico.

A pedido do proprietário procedeu-se o exame anátomo-patológico que apresentou:

- necrose focal centro-lobular e coleção de linfócitos no fígado;
- atelectasia focal no pulmão;
- uretrite necro-hemorrágica com depósitos finos sabulosos na luz;
- cistite hemorrágica aguda;
- micrólitos na medular do rim e nefrose crônica.

A determinação quantitativa dos cálculos para a análise da composição química revelou, respectivamente:

- oxalato de cálcio 95% e 90%;
- estruvita 5% e 10%.

Caso clínico nº 5

Um ovino macho da raça Texel de 9 meses de idade, proveniente de Porto Amazonas, morreu quando estava sendo transportado ao Hospital Veterinário da U.F.PR no dia 06/01/87. Suspeitava-se de obstrução urinária. No exame anátomo-patológico constatou-se:

- uoperitonite;
- ruptura vesical, ulceração do epitélio, hemorragia e infiltração de PMN no córion, caracterizando um quadro de cistite purulenta aguda;
- fibrose, ulceração do epitélio, hemorragia e infiltração mista no córion da uretra-uretrite purulenta crônica.

Caso clínico nº 6

Um caprino macho da raça Mambrino de 2 anos de idade, alimentado com farelo de trigo e ração comercial, deu entrada no Hospital Veterinário da U.F.P.R. no dia 10/04/87, apresentando os sinais clínicos de urolitíase obstrutiva. Realizou-se uma punção peritoneal e constatou-se presença de urina na cavidade abdominal. Decidiu-se fazer uma laparotomia exploratória e, para tanto, a região retro-umbilical do animal foi preparada para um procedimento cirúrgico estéril. Enquanto isso, instalou-se a soroterapia à base de solução de glicose 5%¹ (10 litros) e solução de cloreto de sódio 0,9%² (16 litros) para se combater os distúrbios metabólicos (azotemia, hiponatremia, hipocloremia, hiperfosfatemia e a provável acidose metabólica). Na anestesia fez-se uma M.P.A. com atropina³ por via subcutânea, na dose de 0,02mg/kg de peso vivo. Decorridos 15 minutos, aplicou-se por via intramuscular profunda 0,1mg/kg de xilazina⁴ e 8mg/kg de quetamina⁵, ambas na mesma seringa. O bode foi contido em decúbito dorsal e após procedida a antisepsia do local, incisou-se o abdômen. Conforme se suspeitava, havia ruptura parcial da parede da bexiga a nível de colo. Feita a cistotomia, encontrou-se cálculos vesicais que foram colhidos para posterior aná-

¹Solução de glicose 5% - 1000ml. Darrow Laboratórios S.A. R. Bambina, 19 - Botafogo - RJ.

²Solução fisiológica de cloreto de sódio 0,9% - 1000 ml. Darrow Laboratórios S.A. R. Bambina, 19 - Botafogo-RJ.

³Sulfato de atropina-1 ampola de 1ml (0,25mg)-Apsen do Brasil Ind. Química e Farm.Ltda. - R. La Paz, 37 - Santo Amaro - SP.

⁴Rompum-Bayer do Brasil S.A.-R. Domingos Jorge, 1000 - São Paulo.

⁵Ketalar-Aché Labs. Farms. S.A. - Div. Parke-Davis. Rodovia Presidente Dutra, km 227 - Guarulhos - São Paulo.

lise. Com uma sonda, fez-se lavagem vesico-uretral a fim de se certificar da patência da uretra e suturou-se a bexiga (sutura Cushing-Lambert não transfixante) com fio categute cromado 3-0.⁶ A síntese abdominal foi feita como de rotina. O bode recebeu, nos 4 dias de pós-operatório: 1 frasco de antibiótico,⁷ 5 ml de analgésico⁸ e 1 ampola de anti-inflamatório,⁹ todos aplicados por via intramuscular profunda. Continuou-se a soroterapia, porém com solução de Ringer com lactato¹⁰ nos dois dias subsequentes à cirurgia (10 litros/dia). Entretanto, o animal não apresentou melhora no seu estado geral. Ao final do 4º dia, o bode iniciou um quadro de dispnéia que foi se acentuando. Descartada a possibilidade de estenose por corpo estranho, passou-se a uma sonda traqueal e forneceu-se um fluxo aproximado de 1 litro/minuto de oxigênio. O caprino apresentou apnéia por três vezes, conseguiu-se seu ressuscitamento com massagens torácicas, todavia na 4ª vez o procedimento não foi eficaz e o animal foi a óbito.

À necrópsia observou-se:

- tireóides aumentadas, congestionadas e de consistência mole;

⁶ Categute cromado 3-0, agulhado, endosertix. Laboratórios Bruneau S.A. - Rua do Cruzeiro, 374-S. Bernardo do Campo - São Paulo.

⁷ Pentabiótico veterinário pequeno porte - Ind. Farm. Fontoura-Wyeth S.A. - Rua Caetano Pinto, 129-4º andar - Bairro do Brás - São Paulo.

⁸ D-500 - Salsbury Laboratórios Ltda. - Av. Anchieta, 173, 3º andar - Campinas - São Paulo.

⁹ Butazolidina Geigy - 1 ampola de 3ml com 600mg de fenilbütazona sódica e 30mg de xilocaína. Laboratórios Geyger S.A. Rua Pelotas, 320 - Porto Alegre-RS.

¹⁰ Solução de Ringer com lactato - J.P. Indústria Farmacêutica S.A. - Av. Castelo Branco, 999 - Ribeirão Preto - SP.

- atrofia pulmonar com áreas de hepatização e congestão;
- presença de muco amarelo-pardacento na traquéia;
- peritonite;
- bexiga com a parede espessada e pequena quantidade de urina no seu interior que não estravasava para a cavidade quando da compressão vesical. Os pontos de sutura não apresentavam deiscência.

Diagnóstico *post-mortem*: broncopneumonia purulenta.

O resultado da análise dos cálculos para a determinação quantitativa da composição química revelou:

- oxalato de cálcio 85%;
- estruvita 15%.

Caso clínico nº 7

Um caprino macho, meio sangue Saanem, de 5 anos, alimentado com farelo de trigo e ração comercial e que fora castrado há duas semanas, apresentou o quadro clínico de obstrução urinária no dia 15/07/89. Morreu dois dias após sem receber atendimento. Realizou-se a necrópsia no dia seguinte.

Achados de necrópsia:

- insuficiência cardíaca com diminuição da espessura da parede do ventrículo esquerdo e presença de coágulo sangüíneo no mesmo;
- edema pulmonar e hidrotórax;
- uroperitônio;
- hidronefrose;

- bexiga repleta de urina sangüinolenta, parede com focos hemorrágicos e áreas de grande sofrimento;
- presença de cálculos sabulosos na porção final da uretra peniana, grande dilatação da luz uretral e sofrimento da parede.

Constatou-se as seguintes alterações microscópicas no material colhido:

- pulmão: presença de cortes de larvas de helmintos na luz dos alvéolos, provavelmente *Mullerius*. Edema alveolar e congestão, discreta hemorragia - edema pulmonar (Fig.51);
- bexiga: congestão e hemorragia, principalmente no córion, ulceração do epitélio, infiltração inflamatória mista difusa com alguns focos de PMN - cistite purulenta sub-aguda (Fig. 52);
- coração: discreto foco de infiltração de MMN no miocárdio e hemorragia no endocárdio - miocardite não supurativa focal sub-aguda;
- rim: congestão, presença de material granular eosinofílico nos espaços de Bowman, acentuada vacuolização das células epiteliais dos túbulos contornados da região cortical, presença de material homogêneo eosinofílico nos túbulos coletores que estão bastante dilatados - nefrose (Fig.53);
- uretra intra-pélvica: foco de hemorragia e focos de necrose com infiltração de PMN na mucosa-uretrite purulenta sub-aguda (Fig.54);
- uretra perineal: congestão, hemorragia e presença de material necrótico na luz uretral, mineralização dis-

- trófica e necrose entre a uretra e o corpo cavernoso, infiltração inflamatória por PMN no tecido conjuntivo peri-uretral - uretrite necrótica crônica (Fig.55);
- uretra peniana (S peniano): ulceração do epitélio, distensão da luz, congestão e hemorragia no córion e no corpo esponjoso (trabéculas conjuntivas), infiltração inflamatória onde predominam PMN ao redor do corpo esponjoso - uretrite purulenta sub-aguda;
 - uretra peniana: presença de material necrótico, espermatozóides, hemácias na luz uretral, congestão e hemorragia nos tabiques do corpo esponjoso - uretrite necrótica crônica (Fig.56);
 - uretra peniana (porção final): extrema dilatação da luz uretral mostrando congestão, hemorragia e infiltração inflamatória mista ao redor do corpo esponjoso, completa destruição do epitélio uretral com deposição de material necrótico (restos celulares, fibrina e espermatozóides) na luz com sinais de mineralização, infiltração por PMN na lâmina própria da membrana mucosa cutânea da glândula do pênis - uretrite necrótica crônica (Fig. 57 e 58).

A determinação quantitativa dos cálculos para análise da composição química revelou:

- oxalato: 40%;
- cálcio: 60%;
- magnésio: 10%.

Caso clínico nº 8

Um caprino macho da raça Saanen, inteiro, de 1,5 anos de

idade, alimentado com farelo de trigo e rolão de milho, que recebe água de fonte artesianas e somente 1 hora de pasto por dia (azevém). Regime de semi-confinamento. Deu entrada no Hospital Veterinário da U.F.P.R. no dia 21/08/89 com o quadro clínico característico de obstrução urinária. Decidiu-se intervir com uma uretostomia perineal de urgência. O animal recebeu a mesma soroterapia citada no caso clínico nº 6 enquanto era preparado para a cirurgia. Pesava 23 kg. O procedimento anestésico consistiu de M.P.A. com xilazina¹¹ a 0,22 mg/kg de peso vivo e anestesia epidural com xilocaína sem vasoconstritor a 2%¹². Uma vez posicionado em decúbito dorsal, realizou-se a uretostomia perineal para esvaziamento vesical, conforme a técnica descrita no protocolo experimental A. Foi administrada medicação anti-biótica, anti-inflamatória e analgésica de rotina no pós-operatório (caso clínico nº 6). A terapia perdurou por cinco dias acompanhada de limpeza diária do local para combater a contaminação. Foi recomendada modificação da dieta com acréscimo de 7g/cabeça/dia de cloreto de amônia e análise da composição química da água, para se evitar recidiva na propriedade. Não se pode afirmar que o proprietário seguiu as recomendações, mas sabe-se que o bode permanece em bom estado de saúde até o presente momento (12/11/89).

¹¹ Rompum-Bayer do Brasil S.A.-R.Domingos Jorge, 1000-São Paulo.

¹² Xilocaína sem vasoconstritor a 2% - Lab. Lepetit S.A. Av.Mario Lopes Leão, 1500 - São Paulo.

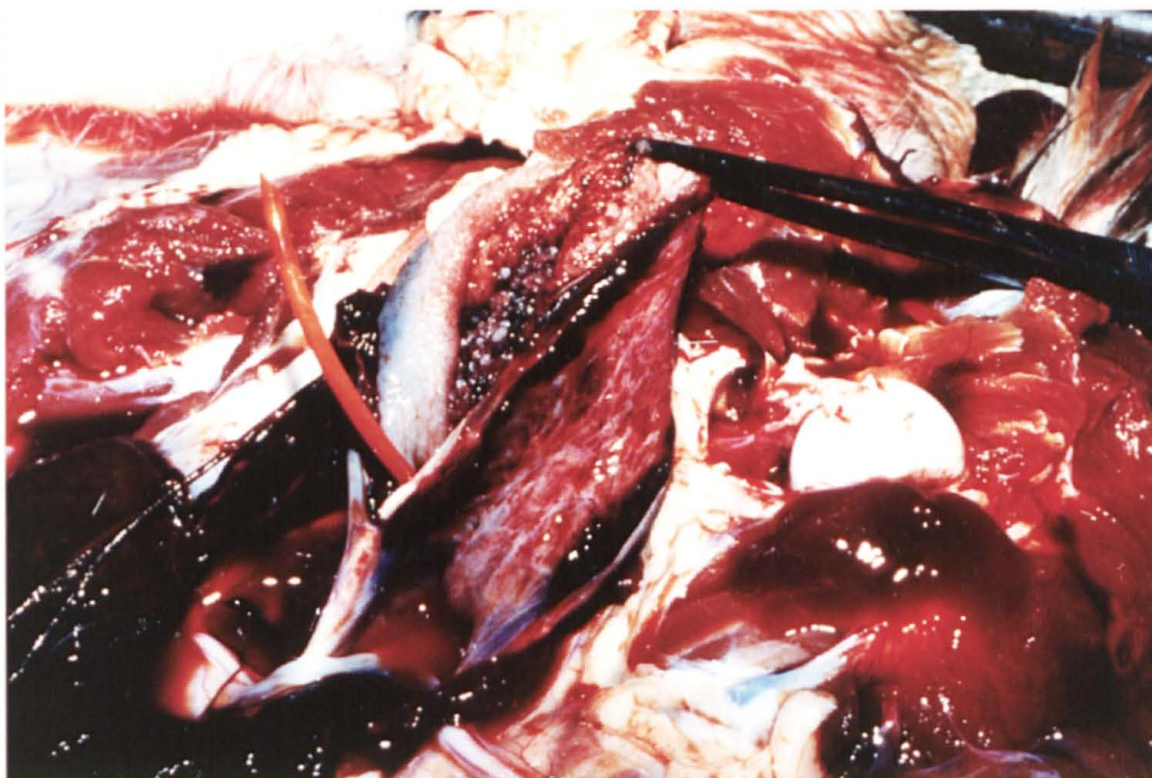


Fig. 50 - Caso clínico nº 1 - presença de cálculos no interior da bexiga do caprino macho.

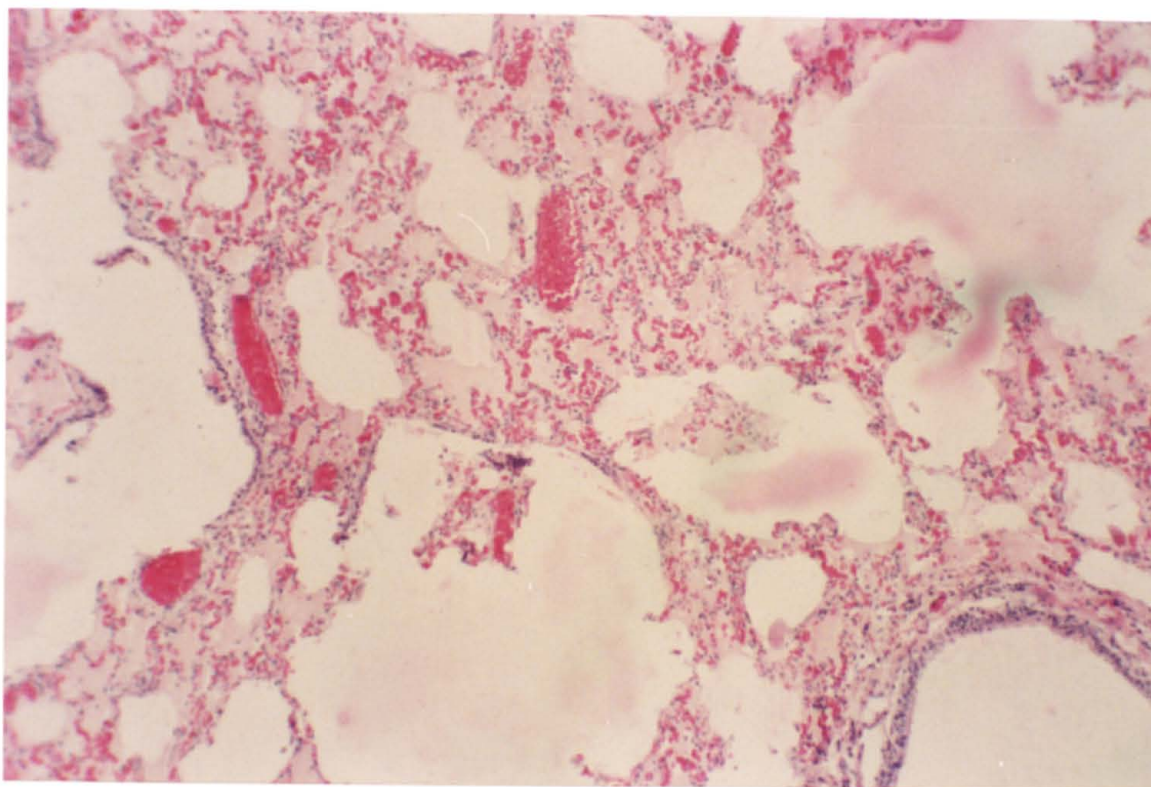


Fig. 51 - Caso clínico nº 7 - edema pulmonar no caprino macho (H.E.100X).

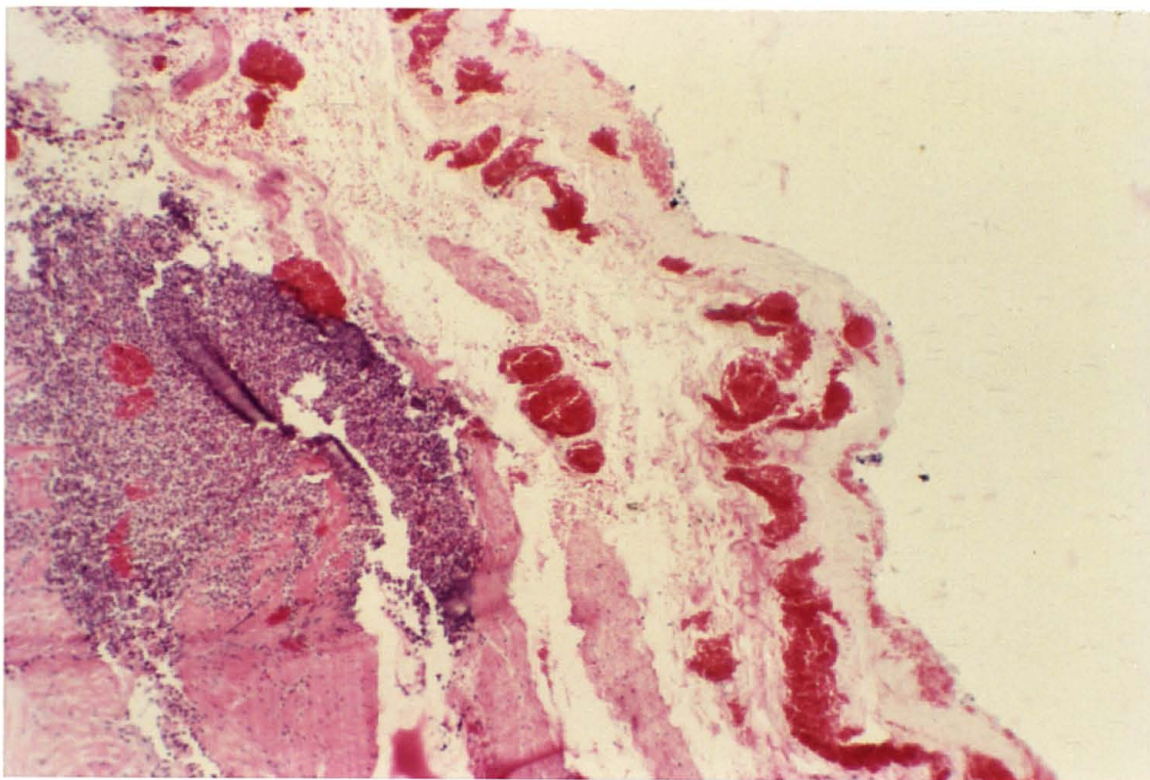


Fig. 52 - Caso clínico nº 7 - cistite purulenta sub-aguda no caprino macho (H.E.100X).

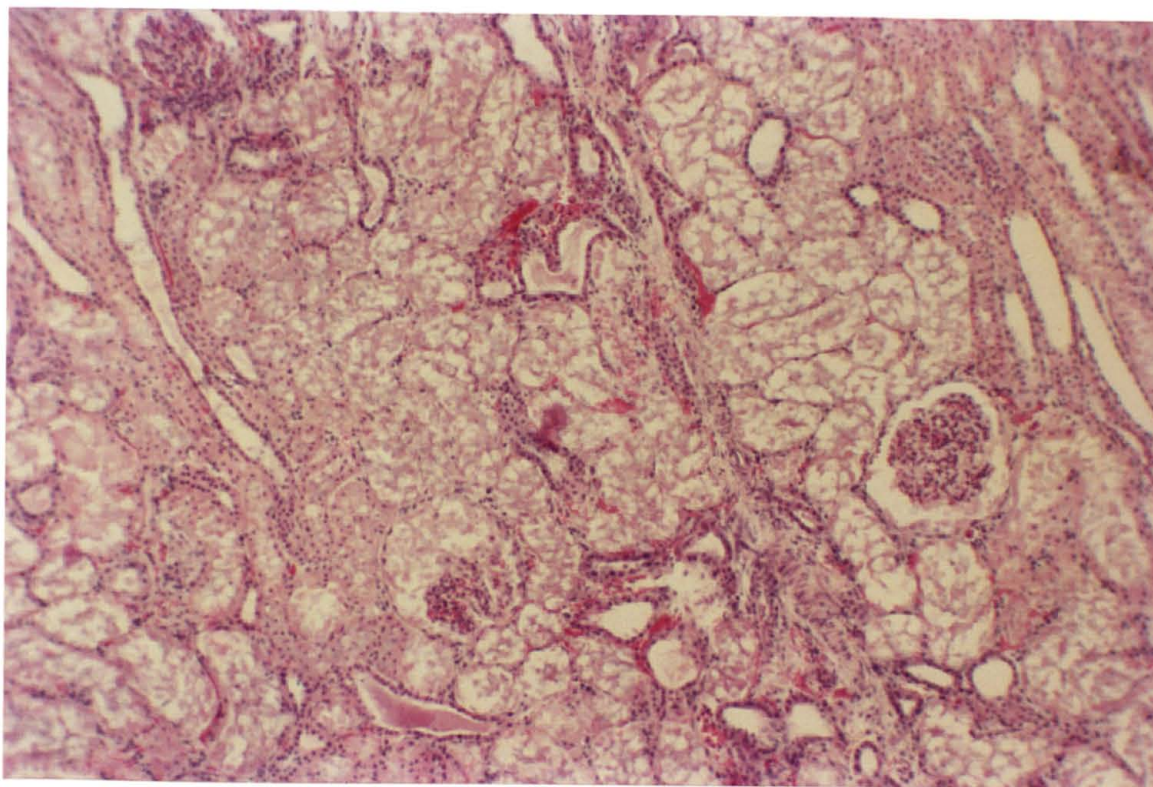


Fig. 53 - Caso clínico nº 7 - nefrose no caprino macho (H.E.100X).

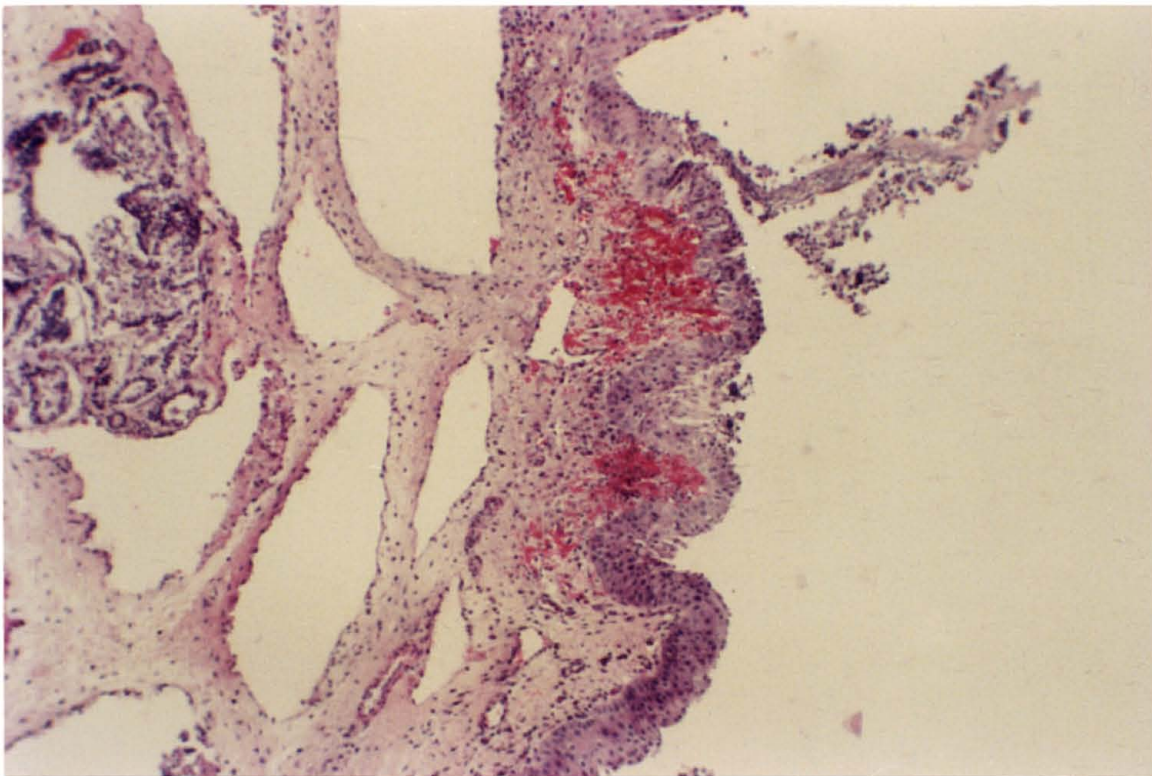


Fig. 54 - Caso clínico nº 7 - uretrite purulenta sub-aguda na região intra-pélvica, do caprino macho (H.E.100X).

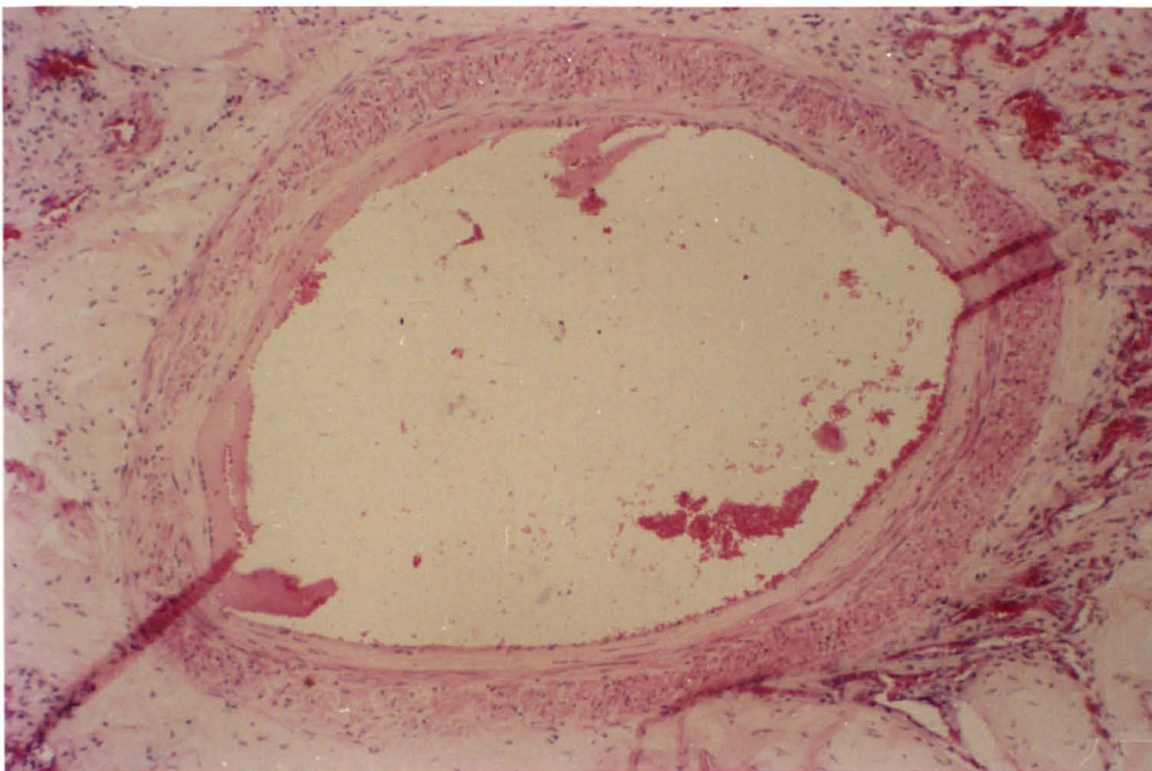


Fig. 55 - Caso clínico nº 7 - presença de material necrótico na luz uretral e hemorragia na lâmina própria submucosa da região perineal do caprino macho (H.E.100X).

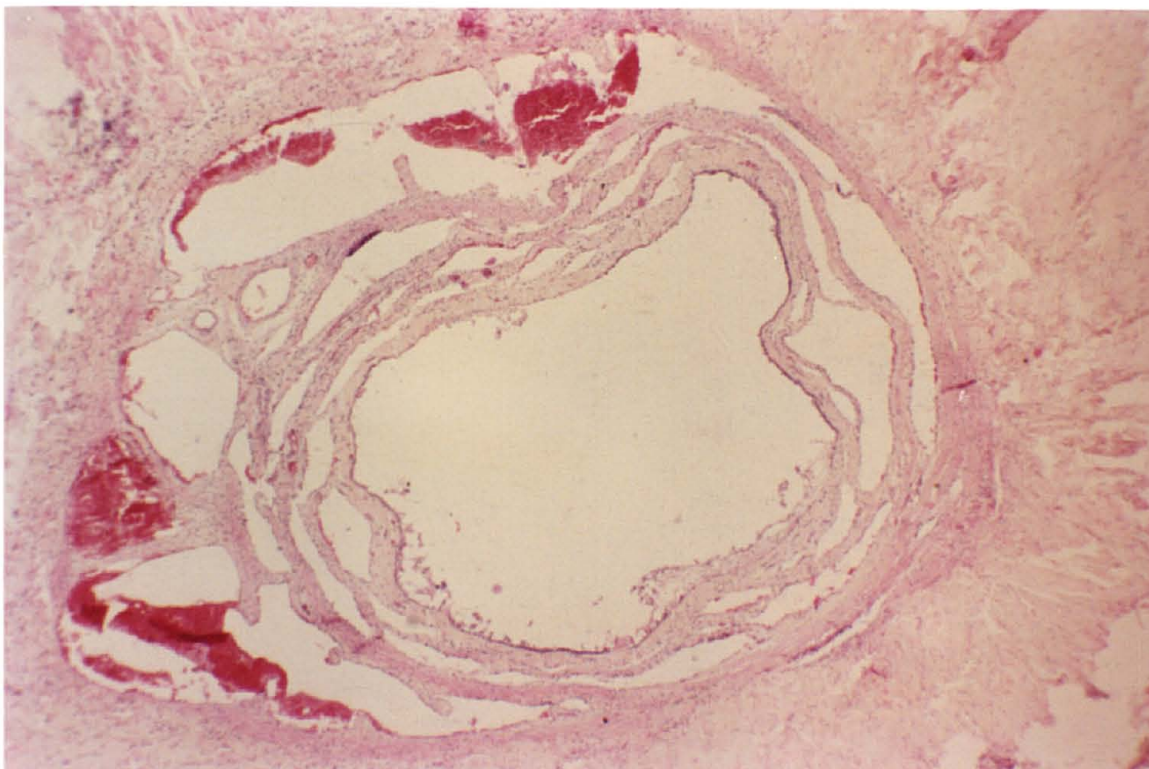

Fig. 56 - Caso clínico nº 7 - uretrite necrótica crônica na região peniana do caprino (H.E.100X).

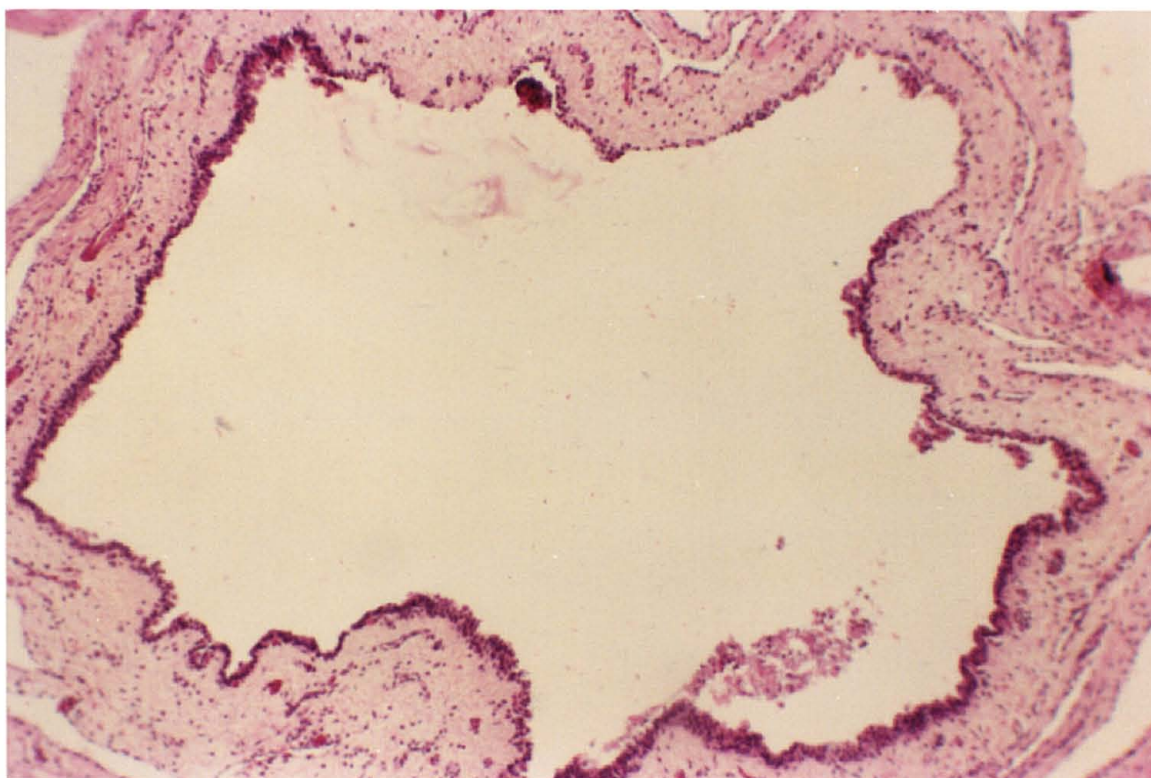


Fig. 57 - Caso clínico nº 7 - uretrite necrótica crônica na porção final da região peniana do caprino (H.E.100X).

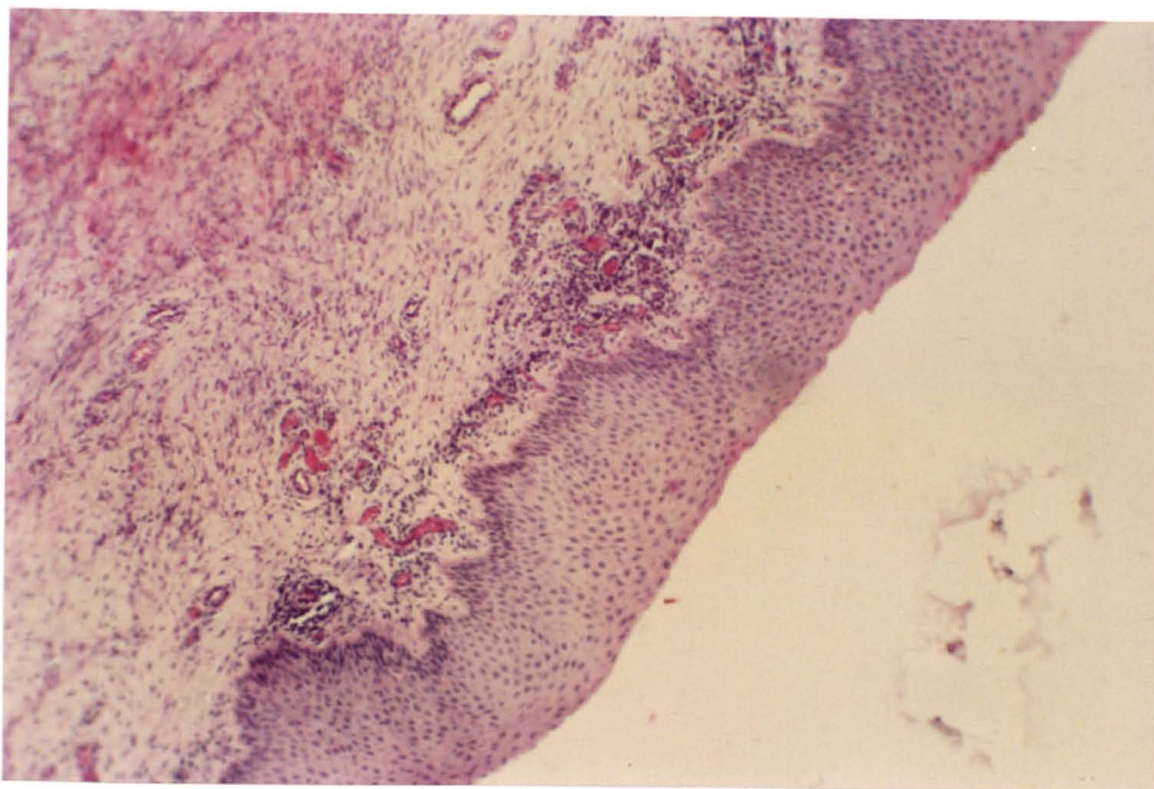


Fig. 58 - Caso clínico nº 7 - infiltração por MMN na lâmina própria submucosa da membrana mucosa cutânea da glândula do pênis do caprino (H.E.100X).

REFERÊNCIAS BIBLIOGRÁFICAS

1. ALCALDE, A.T.C. Recherches morphologiques, histologiques & morphométriques sur l'architecture fibreuse & vasculaire du penis du taureau (*bos taurus*). Memoire de Recherche. Ecole Nationale Vétérinaire de Toulouse, Toulouse, França, 1985, 127 p.
2. ALCOCK, N. & MacINTYRE, I. Interrelation of calcium and magnesium absorption. *Biochemistry J.*, 76:19-20, 1960.
3. AMER, A.A.; MISK, N.A.; EL-ALLAWY, T.A.; SALEN, H.A. Urethral obstruction in rams (experimental study). II. Clinicopathological picture. *Assiut Vet. Med. J.*, 9 (17818): 129-134, 1982.
4. AMMERMAN, C.B.; CHICCO, C.F.; MOORE, J.E.; VAN WALLEGHEM, P.A.; ARRINGTON, L.R. Effect of dietary magnesium on voluntary feed intake and rumen fermentations. *J. Dairy Sci.*, 54 (9): 1288-1293, 1971.
5. AWAD, S.A. & DOWIE, J.W. Effect of adrenergic drugs and hipogastric nerve stimulation on the canine urethra. *Invest. Urol.*, 13(4): 298-301, 1976.
6. BAILEY, C.B. Silica metabolism and silica urolithiasis in ruminants: a review. *Can. J. Anim. Sci.*, 61(2): 219-235, 1981.
7. BANKS, W.J. Male reproductive system. In: *Applied Veterinary Histology*. 2 ed. William & Wilkins ed., Baltimore, EUA, 1986, cp. 26, p. 489-505.
8. BARLET, J.P.; THERIEZ, M.; MOLENAT, G. Prevention de l'urolithiase ovine par le chlorure d'ammonium. In: *Journées de la recherche ovine et caprine*, 1., Paris, França, 1975. *Les races prolifiques*. Paris, INRA/ITOVIC, 1975, p. 431-443.
9. BARLET, J.P. Calcium, phosphore, troubles du métabolisme phosphocalcique. In: *Les maladies de la chèvre*. Ed. INRA Publ., Niort, França, 1984, p. 393-398.
10. BARONE, R. Appareil urinaire. In: *Anatomie comparée des mammifères domestiques*. *Splanchnologie II*, Ecole Nationale Vétérinaire de Lyon, ed. Lyon, 1978, v.3, cp.1, p. 8-80.

- 11 BASILE, J.R. & BARONI, J.M. Urolitiase obstrutiva em bovino. *Rev. Setor Ciências Agr.*, 5:77-81, 1983.
- 12 BAXENDELL, S.A. Urethral calculi in goats. Refresher course for veterinarians. Diseases and management of goats, held at Veterinary Science Farm Pinjarra Hills, Queensland, Australia, 1984, 497 p.
- 13 BELLENGER, C.R.; RUTAR, A.J.; ILKIW, J.E.; SALAMON, S. Urolithiasis in goats. *Austr. Vet. J.*, 57:56, 1981.
- 14 BERNARD, M.A. Theraphy of feline urethral obstruction. *Can. Vet. J.*, 25: 443-444, 1984.
- 15 BHOKRE, A.P.; KULKARNI, P.M.; USTURGE, S.M.; PANCHBHAI, V. S.; SARKATE, L.B. Surgical management of urolithiasis in bovines with reference to some blood abnormalities. *Livestock Adv.*, 7: 46-50, 1985.
- 16 BLACKWELL, J.G. & DADE, A.W. A lead pellet as the cause of urethral obstruction in a goat. *Vet. Med., Small. Anim. Clin.*, 78(4): 597-598, 1983.
- 17 BLOOD, D.C. Urolithiasis of cattle, sheep and goats. Refresher course for veterinarians. Diseases and management of goats, held at Veterinary Science Farm, Pinjarra Hills, Queensland, Australia, 1984, 497 p.
- 18 BLOOM, W. & FAWCETT, D.W. The urinary system. In: *A text-book of histology*, 9 ed., W.B. Saunders Company, Philadelphia, E.U.A., 1968, cp.3, p.550-733.
- 19 BOVEE, K.C. Pathophysiology of urinary obstruction. Refresher course for veterinarians. Nephrology, urology and diseases of the urinary tract. Sidney South, Australia, 1982, 403 p.
- 20 BROWN, G. & GREINER, T. Chirurgie de l'urètre du chien. In: Bojrab, J. *Techniques actuelles de chirurgie des petits animaux*. Ed. Vigot Frères, Paris, França, 1978, cp. 25, p.225-240.
- 21 BROOKE, M.H. & KAISER, K.K. Some comments on the histochemical characterization of muscle adenosine triphosphatase. *J. Histochem. Cytochem.*, 17(6):431-436, 1969.
- 22 BUSHMAN, D.H.; EMBRY, L.B.; EMERICK, R.J. Efficacy of various chlorides and calcium carbonate in the prevention of urinary calculi. *J. Anim. Sci.*, 26(5): 1199-1204, 1967.
- 23 BUSHMAN, D.H.; EMERICK, R.J.; EMBRY, L.B. Effect of various chlorides and calcium carbonate on calcium, phosphorus, sodium, potassium and chloride balance and their relationship to urinary calculi in lambs. *J. Anim. Sci.*, 27(2): 490-496, 1968.

- 24 BUSHMAN, D.H.; EMERICK, R.J.; EMBRY, L.B. Experimentally induced ovine phosphatic urolithiasis: relationships involving dietary calcium, phosphorus and magnesium. *J. Nutr.*, 65: 499-504, 1987.
- 25 CAPPELARO, C.E.M.P.; NOBRE, D.; CAMPEDELLI FILHO, O. Contribuição ao estudo da urolitíase em bovinos. *Biológico São Paulo*, 46(3/4): 77-80, 1980.
- 26 CHATELAIN, E. *Atlas d'Anatomie de la chèvre. Capra Hircus L.* INRA, Paris, França, 1987.
- 27 CHEVREMONT, M. Canal uro-gênital et pênis. In: *Notions de Cytologie et Hystologie*. Ed. Desoer, Liège, França, 1955.
- 28 CHOLST, I.N.; STEINBERG, S.F.; TROPPER, P.J.; FOX, H.E.; SEGRE, G.V.; BILEZIKIAN, J.P. The influence of hypermagnesemia on serum calcium and parathyroid hormone levels in human subjects. *New England J.Med.*, 310(19): 1221-1225, 1984.
- 29 CHRISTIE, B.A. Surgery of the urinary tract in cattle and horses. Refresher course for veterinarians. *Nephrology, urology and diseases of the urinary tract*. Sidney South, Australia, 1982, 403 p.
- 30 COLES, E.H. Função renal. Equilíbrio Mineral e Função da Paratireóide. In: *Patologia clínica veterinária*. 3 ed., Manole, São Paulo, 1984, cp.8 e 12, p.220-259 e p.300-313.
- 31 COHRS, P. Urinary organs. In: *Textbook of the special pathological anatomy of domestic animals*. Pergamon Press ed., Oxford, EUA, 1967, p.659-720.
- 32 COTARD, J.P. Urolithiases du chien. *Le Point Vétérinaire*, 21(122): 47-64, 1989.
- 33 CROOKSHANK, H.R.; ROBBINS, J.D.; KUNKEL, H.O. Relationship of dietary mineral intake to serum mineral level and the incidence of urinary calculi in lambs. *J.Anim.Sci*, 26(5): 1179-1185, 1967.
- 34 DELLMAN, H.D. & WROBEL, K.H. Sistema reprodutor masculino. In: Dellman, H.D. & Brown, E.M. *Histologia Veterinária*. Ed. Guanabara Koogan S.A., Rio de Janeiro, 1982, cp.12, p. 233-253.
- 35 DOWIE, J.W. & AWAD, S.A. Role of neurogenic factors in canine urethral wall tension and urinary continence. *Invest Urol.*, 14 (2): 143-147, 1976.
- 36 DROLET, R.; KUNOV, H.; REDDY, K.N.; ROBSON, C.J.; TOGURI, A. Effect of artificially induced simpathetic activity on hydraulic urethral resistance in the dog. *J.Applied Physiol.*, 36 (6): 637-641, 1974.

- 37 DURRAT, M.C. L'urolithiase chez les bovins: importance du facteur alimentaire. Thèse Doctorat Vétérinaire, École Nationale Vétérinaire de Toulouse, Toulouse, França, 1983, 104 p.
- 38 DUTTON, J.E. & FONTENOT, J.P. Effects of dietary organic phosphorus on magnesium metabolism in sheep. *J.Anim.Sci.* 26: 1409-1414, 1967.
- 39 EL-KABANI, A.W.; HASSANEIN, E.I.; KAMELIA, Z. Effect of high phosphorus diet on incidence of urinary calculi and metabolism of other minerals in Egyptian goats. *Assiut. Vet. Med.J.*, 13(26): 155-164, 1985.
- 40 ELLIOT, J.S.; QUAIDE, W.L.; SHARP, R.F.; LEWIS, L. Mineralogical studies of urine: the relationship of apatite, brushite and struvite to urinary pH. *J.Urol.*, 80(4): 269-271, 1958.
- 41 FINCO, D.R.; BARSANTI, J.A.; CROWELL, W.A. Characterization of magnesium-eviduced urinary disease in the cat and comparison with feline urologic syndrome. *Am.J.Vet.Res.*, 46(2): 391-400, 1985.
- 42 GANTER, P. & JOLLES, G. Histochimie normale et pathologique. Gauthier Villars ed, Paris, França, 1969, 923 p.
- 43 GARRET, P.D. Urethral recess in male goats, sheep, cattle, and swine. *J.Am.Vet.Med.Assoc.*, 191(6): 689-691, 1987.
- 44 GENTRY, R.P.; MILLER, W.J.; PUGH, D.G.; NEATHERY, M.W.; BYNUM, J.B. Effects of feeding high magnesium to young dairy calves. *J.Dairy Sci.*, 61(1750-1754), 1978.
- 45 GERKEN, H.L. & FONTENOT, J.P. Availability and utilization of magnesium from dolomitic limestone and magnesium oxide in steers. *J. Anim. Sci.*, 26:1404-1408, 1967.
- 46 GIBSON, B. Urethral obstruction in ruminants. *Irish Vet. News*, 9:11-12, 1984.
- 47 GODWIN, I.R. & WILLIAMS, V.J. Urinary calculi formation in sheep on high wheat grain diets. *Aust. J.Agric. Res.*, 33: 843-855, 1982.
- 48 GRAY, P.R. & McDONELL, W.N. Anesthesia in goats and sheep. Part II. General anesthesia. *Compend.Contin. Educ.*, 8(3): 127-135, 1986.
- 49 HINKLE, R.F.; HOWARD, J.L.; STOWATER, J.L. An anatomic barrier to urethral catheterization in the male goat. *J. Am. Vet. Med. Assoc.*, 173(12): 1584-1586, 1978.
- 50 HOAR, D.W.; EMERICK, R.J.; EMBRY, L.B. Ovine phosphatic urolithiasis as related to the phosphorus and calcium contents and acid-base-forming effects of all-concentrate diets. *J. Anim. Sci.*, 29(4): 647-652, 1969.

- 51 HOFMEYR, C.F.B. The male genitalia: The penis and adnexa. In: *Ruminant Urogenital Surgery*. Iowa State University Press, Ames, Iowa, EUA, 1987, cp. 4, p.50-121.
- 52 HORST, R.L. & JORGENSEN, N.A. Effect of ammonium chloride on nitrogen and mineral balance in lactating and nonlactating goats. *J. Dairy Sci.*; 57(6): 683-688, 1974.
- 53 HOUSE, W.A. & VAN CAMPEN, D. Magnesium metabolism of sheep feed different levels of potassium and citric acid. *J. Nutr.*; 101: 1483-1492, 1971.
- 54 HOWE, P.A. Anesthesia of goats. Refresher course for veterinarians. Diseases and management of goats, held at Veterinary Science Farm, Pinjarra Hills, Queensland, Australia, 1984, 497 p.
- 55 JACKSON, D.A.; BRASMER, T.H.; STEVENS, J.B. Experimental use of fluoroalkyl cyanocrylate in canine urethral anastomosis. *Vet. Surg.*, 9(1): 13-19, 1980.
- 56 JAMES, C.S. & CHANDRAN, K. Enquiry into the role of minerals in experimental urolithiasis in goats. *Ind.Vet. J.*, 52(4): 251-258, 1975.
- 57 JORDAM, R.M. The effect of stilbestrol on fattening lambs. *J. Anim. Sci.*, 9(3): 383-387, 1950.
- 58 JUBB, K.V.F. & KENNEDY, P.C. Sistema urinário. In: *Patologia de los animales domésticos*. Ed. Labor S.A. Barcelona, Espanha, 1974, v.2, cp.6, p.343-404.
- 59 KALLFELZ, F.A.; AHMED, A.S.; WALLANCE, R.J.; SASANGKA, B.H.; WARNER, R.G. Dietary magnesium and urolithiasis in growing calves. *Cornell Vet.*, 1: 33-45, 1987.
- 60 KERKENI, A.A. Effects de l'association estradiol- acetate de trenbolone sur le muscle urétral du veau femelle. Étude histologique, histochimique et morphométrique. Memoire de Recherche. École Nationale Vétérinaire de Toulouse, Toulouse, França, 1988, 119 p.
- 61 KIMBERLING, C.F. & ARNOLD, K.S. Diseases of the urinary system of sheep and goats. *Vet. Clin. North Am., Large Anim. Pract.*, 5(3): 637-655, 1983.
- 62 KING, N.B. Goat practice. Feeding & Management. Refresher course for veterinarians. Diseases and management of goats, held at Veterinary Science Farm, Pinjarra Hills, Queensland, Australia, 1984, 497 p.
- 63 KRAWIEC, D.R. & RUBIN, S.I. Urinary incontinence in geriatric dogs. *Compend. Contin. Educ.*, 7(7): 557-566, 1985.

- 64 KUNKEL, H.O.; WHITAKER, E.S.; PACKETT JR., L.V.; CROOKSHANK, H.R. Relationship of serum magnesium, calcium and phosphorus to incidence of urinary calculi in lambs. *J. Anim. Sci.*, 20(4): 940, 1961.
- 65 LAYTON, C.E.; FERGUSON, H.R.; COOK, J.E.; GUFFY, M.M. Intrapelvic urethral anastomosis. A comparison of three techniques. *Vet. Surg.*, 16(2): 175-182, 1987.
- 66 LEWIS, L.D. & MORRIS, M.L. Treatment and prevention of feline struvite urolithiasis. *Vet. Clin. North Am.: Small Anim. Pract.*, 14(3): 649-660, 1984.
- 67 MANNING, R.A. & BLANEY, B.J. Epidemiological aspects of urolithiasis in domestic animals in Queensland. *Aus. Vet. J.*, 63(12): 423-424, 1986.
- 68 MARTINS, M.F. & FERREIRA NETO, J.M. Teores de cálcio, fósforo e magnésio no soro sanguíneo de caprinos confinados e semi-confinados. *Arq. Esc. Vet. UFMG, Belo Horizonte*, 32(1): 41-47, 1980.
- 69 MARSH, H. Urethral occlusion in lambs on feed containing stilbestrol. *J. Am. Vet. Med. Ass.*, 139(9): 1019-1023, 1961.
- 70 MASSONE, F. *Anestesiologia Veterinária. Farmacologia e Técnicas*. Ed. Guanabara S.A., Rio de Janeiro, 1988, 235 p.
- 71 MAYO, M.E.; HEINE, J.P.; HINMAN, F. Intrinsic urethral peristalsis. *Invest. Urol.*, 12(1): 1-3, 1974.
- 72 McINTOSH, G.H. Urolithiasis in animals. *Aus. Vet. J.*, 54(6): 267-271, 1978.
- 73 MOREAU, P. & COTARD, J. -P. Les urgences uro-génitales chez le chien et le chat. II. Considérations thérapeutiques sur l'obstruction urétrale. *Pratique Med. Chirur. Anim. Comp.*, 19(5): 339-345, 1984.
- 74 MOORE, W.F.; FONTENOT, J.P.; WEBB Jr., K.E. Effect of form and level of nitrogen on magnesium utilization. *J. Anim. Sci.*, 35(5): 1046-1053, 1972.
- 75 MURRAY, M.J. Urolithiasis in a ram. *Compend. Contin. Educ.*, 7(4): 269-273, 1985.
- 76 OGAA, J.S.; AGUMBAH, G.J.O.; PATEL, J.H.; KIERE, S.; MWANGI, J.L.N. Massive obstructive urolithiasis in a bull used for artificial insemination. *Vet. Rec.*, 117(21/28): 664-666, 1985.
- 77 RAWLINGS, C.A. & WINGFIELD, W.E. Urethral reconstruction in dogs and cats. *J. Am. Anim. Hosp. Assoc.*, 12(6): 850-860, 1976.

- 78 RICHTER, K.P. & LING, G.V. Effects of xylazine on the urethral pressure profile of healthy dogs. *Am.J.Vet. Res.*, 46(9): 1881-1886, 1985.
- 79 ROSS, M.H. & REITH, E.J. Excretory passages. In: *Histology: A text and atlas*. Harper International Ed., New York, EUA, 1985, cp. 19.
- 80 SATO, H. & OMORI, S. Incidence of urinary calculi in goats fed a high phosphorus diet. *Jap. J.Vet.Sci.*, 39(5): 531-537, 1977.
- 81 SAUTET, J.Y. Étude histoenzymologique ultrastructurale et morphométrique de trois muscles larynges du cheval. Thèse Doctorat Vétérinaire, École Nationale Vétérinaire de Toulouse, Toulouse, França, 1986, 205 p.
- 82 SAWYER, G.J. Weight gain in steer and heifer calves treated with zeranol or estradiol 17 β . *Aus.Vet.J.*, 64(2): 46-48, 1987.
- 83 SECCHI, J. & LECAQUE, D. *Atlas d'histologie*. Maloine S.A. Ed., Paris, França, 1981. p.240-241.
- 84 SELIGMAN, A.M. & RUTEMBERG, A.M. The histochemical demonstration of succinic dehydrogenase. *Science*, 113: 317-320, 1951.
- 85 SHOKRY, M. & AL-SAADY, H. Retractor penis myotomy for catheterization in sheep and goats. *Mod. Vet. Pract.*, 61(8): 700, 1980.
- 86 SILVA, A.E.D.F.; SILVA, M.U.D.; ROSA, J.S.; BARROS, N.N. Urolitíase em caprinos: produção experimental e prevenção. Congresso Brasileiro Med. Vet., 18, Balneário Camboriú, Santa Catarina, 1982.
- 87 SIMESSEN, M.G. Calcium, inorganic phosphorus, and magnesium metabolism in health and disease. In: Kaneko, J.J.; Cornelius, C.E. *Clinical biochemistry of domestic animals*. 2 ed., Academic Press, New York, EUA, 1971, v.1, cp 9, p.313-375.
- 88 SINGH, K.; NANDAN, D.; GERA, K.L.; CHADNA, I.S. Biochemical constituents in the plasma and urine of normal and urolithiasis - affected bovines. *Ind. J.Anim. Sci.*, 53(9): 1016-1018, 1983.
- 89 SMITH, C.W. Perineal urethrostomy in the cat: technique, indications and complications. *Mod. Vet. Pract.*, 68(3): 153-157, 1987.
- 90 SMITH, H.A. & JONES, T.C. The urinary system. In: *Veterinary pathology*. Ed. Lea & Febiger. Philadelphia, EUA, 1975, cp. 23, p.782-819.

- 91 SMITH, C.W. & SCHILLER, A.G. Perineal urethrostomy in the cat: a retrospective study of complications. *J. Am. Anim. Hosp. Assoc.*, 14(2): 225-228, 1978.
- 92 SOCKETT, D. & KNIGHT, A.P. Metabolic changes associated with obstructive urolithiasis in cattle. *Compend. Contin. Educ.*, 6(5): 311-315, 1984.
- 93 STONE, E.A. Surgical therapy for urolithiasis. *Vet. Clin. North Am.: Small Anim. Pract.*, 14(1): 77-92, 1984.
- 94 TANAGHO, E.A. & SMITH, D.R. Mechanism of urinary continence. I. Embryologic, anatomic and pathologic considerations. *J. Urol.*, 100: 640-646, 1968.
- 95 TANAGHO, E.A.; MEYERS, F.H.; SMITH, D.R. Urethral resistance: its components and implications. II. Striated muscle component. *Invest. Urol.*, 7(3): 195-205, 1969.
- 96 TURNER, A.S. & McILWRAITH, C.W. Uretrostomia. In: *Técnicas cirúrgicas em animais de grande porte*. Ed. Roca, Rio de Janeiro, 1985, p.266-269.
- 97 UDALL, R.H. & JENSEN, R. Studies on urolithiasis. II. The occurrence in feedlot lambs following implantations of diethylstilbestrol. *J. Am. Vet. Med. Assoc.*, 133:514-516, 1958.
- 98 UDALL, R.H. & CHOW, F.H.C. Ion competition and the formation of phosphatic uroliths. *Ann. N.Y. Acad. Sci.*, 104: 612, 1969.
- 99 UNANIAN, M.M.; ROSA, J.S.; SILVA, E.D.F. Urolitíase experimental em caprinos: possíveis causas e profilaxia. *Pesq. Agropec. Bras.*, Brasília, 20(4): 467-474, 1985.
- 100 VEREECKEN, R.L. & VERDUYN, H. The electrical activity of the pareurethral and perineal muscles in normal and pathological conditions. *British J. Urol.*, 42:457-463, 1970.
- 101 WALKER, D.F. & VAUGHAN, J.T. Surgery of the urinary tract. In: *Bovine and Equine urogenital surgery*. Lea & Febiger, Philadelphia, EUA, 1980, cp. 6, p.59-66.
- 102 WEEREN, P.R.V.; KLEIN, W.R.; VOORHOUT, G. Urolithiasis in small ruminants. I. A retrospective evaluation of urethrostomy. II. Cysto-urethrography as a new aid in diagnosis. *Vet. Quarterly*, 9(1) 76-83, 1987.
- 103 WHEATER, P.R.; BURKITT, H.G.; DANIELS, V.G. *Histologia Funcional*. Ed. Guanabara Koogan S.A., Rio de Janeiro, 1982, 275 p.
- 104 WOOD, D.A. Ovine urolithiasis. *Vet. Rec.*, 5:575, 1985.

- 105 WOODBURN, R.T. The sphincter mechanism of the urinary bladder and the urethra. *Anat. Rec.*, 141: 11-20, 1961.
- 106 WOUK, A.F.P.F. Effets des anabolisants à action oestrogénique sur le muscle urétral (*M. urethralis*) du veau: étude histologique, histochimique et morphométrique. Thèse Doctorat Vétérinaire, École Nationale Vétérinaire de Toulouse, Toulouse, France, 1984, 138 p.
- 107 WOUK, A.F.P.F.; SAUTET, J.Y.; CABANIÉ, P.; VAN HAVERBEKE, G. Le muscle urétral (*Musculus urethralis*) du veau mâle, données anatomiques, histologiques et morphométriques. *Anat. Histol. Embryol.*, 15: 259-268, 1986a.
- 108 WOUK, A.F.P.F.; SAUTET, J.Y.; VAN HAVERBEKE, G.; CABANIÉ, P.; MORE, J. Effets de deux substances anabolisantes à action oestrogénique sur le muscle urétral du veau. Étude histoquimique et morphométrique. *Reprod. Nutr. Dévelop.*, 26 (1A): 53-64, 1986b.
- 109 WYNNE, B. & SMYTH, B. Obstructive urolithiasis in a calf. *Irish Vet. J.*, 36: 72-74, 1982.