

JACQUELINE PLEWKA MACHADO

**ESTUDO SOBRE VARIAÇÕES NO MÉTODO DE CITOLOGIA EM MEIO LÍQUIDO
PARA O EXAME DE PAPANICOLAOU**

Dissertação apresentada como requisito parcial à obtenção do grau de Mestre em Ciências Farmacêuticas, Programa de Pós-graduação em Ciências Farmacêuticas, Setor de Ciências da Saúde, Universidade Federal do Paraná.

Orientadora: Prof^a. Tit. Maria Suely Soares Leonart

Co-orientador: Prof. Dr. Aguinaldo José do Nascimento

CURITIBA

2007

A VIDA.....

“Os dias mais esplêndidos da vida não são os chamados dias de êxito, mas sim aqueles em que, saindo do desânimo e do desespero, sentimos erguer-se dentro de nós um desafio: a vida e a promessa de futuras realizações”.

Gustavo Flaubert

Aos meus pais amados, Ervim e Ednir, pelo amor, e por terem me dado como herança, o estudo.

Aos meus irmãos Jony e Jackson, pelo amor, e apoio em todos os momentos.

AGRADECIMENTOS

A DEUS, que me deu forças para continuar e vencer mais esse desafio.

A minha orientadora Prof^a. Tit. Maria Suely Soares Leonart, pela sua amizade, seu amor maternal, sua dedicação, apoio e pelo seu amor à citologia cérvico-vaginal, que me incentivaram em todos os momentos e, principalmente, por acreditar em que seríamos capazes de realizar este trabalho.

Ao meu co-orientador Prof^o. Dr. Aguinaldo José do Nascimento, pela amizade, disponibilidade, paciência, sinceridade e bom humor. Seus conhecimentos em estatística e informática foram inestimáveis na elaboração deste trabalho.

Aos meus pais, Ervim Plewka e Ednir Andriola Plewka, por me darem a vida e por tudo que sempre foram. A meus irmãos Jony Ervin Andriola Plewka e Jackson Plewka, meus sobrinhos André, Agnes, Luisa e Gabriel, minhas cunhadas Ana Cláudia e Kelly e toda minha linda família, pelo amor, carinho, apoio, e por acreditarem em meu sucesso.

À minha grande amiga e companheira Michele Ana Flores Chaves, pela grande amizade, motivação e alegria, e por tudo que passamos juntas, nas horas boas e ruins.

À Irene Ermelindo Santos, amiga e funcionária do Laboratório de Hematologia e Citologia Clínica do Curso de Farmácia da UFPR, pela amizade, carinho, entusiasmo e cooperação no decorrer dos trabalhos.

Aos amigos do Laboratório de Hematologia e Citologia Clínica, em especial, Fagner Salmazo Neiva, Christian Siebra, Melissa Pires de Lima, Fernanda Mattana, Luciane Tuchoski, pela amizade e companheirismo. E aos todos meus amigos que sempre me deram muito carinho e apoio principalmente a Rosangela Cristina de Lima, Jacqueline Nunes, Daniele Fialkoski Fogaça, Francielly Bragio e Álvaro Barbosa.

Ao amigo e colega Maurício Turkiewicz pela força, disposição e cooperação na realização dos experimentos, e aos militares TC Jorge Nunes Basso e TC Narcizo Tonet por terem colaborado e disponibilizado equipamento de fotomicrografia do LAPC/HGeC - Laboratório de Análises Patológicas e Clínicas do Hospital Geral do Exército de Curitiba.

A Secretaria de Saúde do Município de Cascavel e ao Diretor Clínico do Hospital Universitário de Cascavel, por manter as portas abertas nas Unidades Básicas de Saúde e do Ambulatório do Hospital Universitário, permitindo a coleta das amostras utilizadas neste trabalho, e a todos os funcionários que participaram deste trabalho, principalmente às coordenadoras dos Postos de Saúde Parque São Paulo, Palmeiras e IX de Novembro, apoiando e permitindo que este trabalho fosse realizado.

Aos médicos ginecologistas, Aldo Luis Hota, Luiz Sérgio Fettback, Maria Elena de Carvalho, Mônica Regina Moreira, Lisiane Cosmo Fávero, Silmara C. Rossi Kissula Berto pela disposição e cooperação, e por acreditarem nos caminhos da pesquisa científica, permitindo que este trabalho fosse realizado.

Ao Prof. Msc. Marco Antônio Randi, pela sua disponibilidade e orientação na realização dos estudos morfométricos.

Aos colegas do Curso de Farmácia da Universidade Estadual do Oeste do Paraná, por me apoiarem de forma irrestrita e possibilitarem o meu afastamento das atividades didáticas para a realização do Curso de Mestrado, em especial ao Prof. Marco Antônio Costa, pela compreensão e apoio.

Ao laboratório de Anatomia Patológica Prevenção e Diagnose, pelo apoio e colaboração.

A todos os professores do Curso de Pós-Graduação em Ciências Farmacêuticas da UFPR que, de alguma forma contribuíram para a realização deste trabalho.

A Regina Montrezol, secretária do Curso de Pós-Graduação em Ciências Farmacêuticas, pela atenção dispensada durante a realização do curso.

SUMÁRIO

LISTA DE FIGURAS.....	
LISTA DE TABELAS.....	
LISTA DE QUADROS.....	
LISTA DE ABREVIATURAS E SIGLAS.....	
RESUMO.....	
ABSTRACT.....	
1 INTRODUÇÃO.....	15
2 REVISÃO DE LITERATURA.....	18
2.1 HISTÓRICO.....	18
2.2 ANATOMIA, HISTOLOGIA E CITOLOGIA DO APARELHO REPRODUTOR FEMININO.....	19
2.3 ASPECTOS EVOLUTIVOS DO CÂNCER DO COLO UTERINO E SISTEMAS DE CLASSIFICAÇÃO	22
2.4 DOENÇAS SEXUALMENTE TRANSMISSÍVEIS (DST) E CITOLOGIA CÉRVICO-VAGINAL.....	25
2.5 PAPILOMAVÍRUS HUMANO (HPV).....	28
2.6 ALTERAÇÕES REATIVAS OU REPARATIVAS, INFLAMAÇÃO OU PRESENÇA DE ORGANISMOS.....	29
2.7 ALTERAÇÕES MORFOLÓGICAS INDICATIVAS DE ANORMALIDADES EPITELIAIS CERVICAIS.....	31
2.7.1 Células Escamosas Atípicas (ASC).....	31
2.7.2 Lesão Intraepitelial Escamosa de Baixo Grau (LSIL).....	31
2.7.3 Lesão Intraepitelial Escamosa de Alto Grau (HSIL).....	31
2.7.4 Carcinoma Escamoso Invasor.....	32
2.7.5 Células Glandulares Atípicas (AGC).....	32
2.7.6 Adenocarcinoma in situ (AIS).....	33
2.7.7 Adenocarcinoma Invasor.....	33
2.8 MÉTODOS DE COLETA E PREPARAÇÃO DO MATERIAL.....	33
2.9 CITOLOGIA CONVENCIONAL.....	36
2.10 CITOLOGIA EM MEIO LÍQUIDO.....	37
2.11 ADEQUADAÇÃO E ESCRUTÍNEO DA AMOSTRA.....	38
2.12 MEIOS PARA PRESERVAÇÃO E FIXAÇÃO CELULAR.....	40
3 OBJETIVOS.....	44
4 MATERIAL MÉTODOS.....	46
4.1 MATERIAL.....	46
4.2 MÉTODOS.....	46
4.2.1 Reagentes, Material de Consumo e Equipamentos.....	46
4.2.1.1 Reagentes.....	46
4.2.1.2 Material de consumo.....	47
4.2.1.3 Equipamentos.....	47
4.2.2 Testes preliminares para escolha de método de citologia em meio líquido.....	47
4.2.2.1 Coleta de material.....	47
4.2.2.2 Procedimentos.....	48
4.2.3 Experimentos.....	50
4.2.3.1 Citologia Convencional (Controle).....	51
4.2.3.2 Citologia em Meio Líquido.....	52
4.2.3.2.1 Com emprego de Etanol 95%.....	53

4.2.3.2.2	Com emprego de formaldeído a 1% em tampão fosfato 150 mmoles/l pH 7,4.....	53
4.2.4	Análises citológicas.....	54
4.2.4.1	Avaliação citomorfológica por varredura.....	54
4.2.4.2	Celularidade.....	54
4.2.4.3	Homogeneidade na distribuição das células.....	56
4.2.4.4	Grau de sobreposição celular.....	56
4.2.4.5	Presença de células epiteliais escamosas e glandulares.....	57
4.2.4.6	Presença de alterações celulares e artefatos.....	58
4.2.4.7	Presença de microorganismos e de seus efeitos citopáticos.....	58
4.2.4.8	Morfometria.....	59
4.2.5.9	Análise estatística.....	59
5	RESULTADOS	62
6	DISCUSSÃO	85
7	CONCLUSÕES	100
	REFERÊNCIAS	103
	ANEXO	

LISTA DE FIGURAS

FIGURA 1	- FOTOMICROGRAFIAS DE MATERIAL CÉRVICO-VAGINAL EM CITOLOGIA EM MEIO LÍQUIDO COM FORMALDEÍDO 1%	57
FIGURA 2	- DISTRIBUIÇÃO DE FREQUÊNCIA DE CELULARIDADE EM ESFREGAÇOS DE CITOLOGIA EM MEIOS LÍQUIDOS ETANOL 95% E FORMALDEÍDO A 1%.....	68
FIGURA 3	- FOTOMICROGRAFIAS DE CÉLULAS ESCAMOSAS INTERMEDIÁRIAS EM PREPARAÇÕES EM MEIOS LÍQUIDOS APÓS PRESERVAÇÃO.....	70
FIGURA 4	- FOTOMICROGRAFIAS DE CÉLULAS EPITELIAIS CERVICAIS EM PREPARAÇÕES CONVENCIONAIS E EM MEIO LÍQUIDO.....	71
FIGURA 5	- FOTOMICROGRAFIAS DE MICRORGANISMOS EM PREPARAÇÕES DE CITOLOGIA CERVICAL CONVENCIONAL E EM MEIO LÍQUIDO.....	74
FIGURA 6	- FOTOMICROGRAFIAS DE ALTERAÇÕES CELULARES DE MATERIAL CÉRVICO-VAGINAL EM PREPARAÇÕES CONVENCIONAL E EM MEIO LÍQUIDO.....	77
FIGURA 7	- FOTOMICROGRAFIAS DE CITOLOGIA CÉRVICO-VAGINAL DE CASOS CLASSIFICADOS COMO ANORMALIDADES EPITELIAIS SEGUNDO BETHESDA 2001.....	80

LISTA DE TABELAS

TABELA 1	- COMPARAÇÃO DOS RESULTADOS OBTIDOS NA IDENTIFICAÇÃO CELULAR ENTRE CITOLOGIA CÉRVICO-VAGINAL CONVENCIONAL E EM MEIO LÍQUIDO ETANOL 95%.....	69
TABELA 2	- COMPARAÇÃO NA IDENTIFICAÇÃO CELULAR ENTRE CITOLOGIA CÉRVICO-VAGINAL CONVENCIONAL E EM MEIO LÍQUIDO FORMALDEÍDO 1%.....	72
TABELA 3	- COMPARAÇÃO DOS RESULTADOS OBTIDOS NA AVALIAÇÃO DA MICROBIOTA ENTRE CITOLOGIA CÉRVICO-VAGINAL CONVENCIONAL E EM MEIO LÍQUIDO ETANOL 95%.....	73
TABELA 4	- COMPARAÇÃO DOS RESULTADOS OBTIDOS NA AVALIAÇÃO DA MICROBIOTA ENTRE CITOLOGIA CÉRVICO-VAGINAL CONVENCIONAL E EM MEIO LÍQUIDO FORMALDEÍDO 1%.....	75
TABELA 5	- COMPARAÇÃO DOS RESULTADOS OBTIDOS NA AVALIAÇÃO DE ALTERAÇÕES CELULARES ENTRE CITOLOGIA CÉRVICO-VAGINAL CONVENCIONAL E EM ETANOL 95%.....	78
TABELA 6	- COMPARAÇÃO DOS RESULTADOS OBTIDOS NA AVALIAÇÃO DE ALTERAÇÕES CELULARES ENTRE CITOLOGIA CÉRVICO-VAGINAL CONVENCIONAL E EM MEIO LÍQUIDO FORMALDEÍDO 1%.....	79
TABELA 7	- COMPARAÇÃO MORFOMÉTRICA ENTRE CÉLULAS ESCAMOSAS INTERMEDIÁRIAS DE CITOLOGIA CONVENCIONAL E EM MEIO LÍQUIDO ETANOL 95%.....	81
TABELA 8	- COMPARAÇÃO MORFOMÉTRICA ENTRE CÉLULAS ESCAMOSAS INTERMEDIÁRIAS DE CITOLOGIA CONVENCIONAL E EM MEIO LÍQUIDO FORMALDEÍDO 1%....	82
TABELA 9	- COMPARAÇÃO MORFOMÉTRICA DA RELAÇÃO NÚCLEO/CITOPLASMA, ENTRE CÉLULAS ESCAMOSAS INTERMEDIÁRIAS DE CITOLOGIA CONVENCIONAL E EM MEIO LÍQUIDO ETANOL 95% E FORMALDEÍDO 1%.....	83

LISTA DE QUADROS

QUADRO 1	-	COLORAÇÃO SEGUNDO PAPANICOLAOU MODIFICADA.	52
QUADRO 2	-	AVALIAÇÃO DE PREPARAÇÕES DE CÉLULAS ESCAMOSAS DA MUCOSA BUCAL E DA MUCOSA VAGINAL, PRESERVADAS E/OU FIXADAS EM DIVERSOS MEIOS LÍQUIDOS.....	63
QUADRO 3	-	AVALIAÇÃO DE MÉTODOS DE SEDIMENTAÇÃO PARA PREPARAÇÕES DE CÉLULAS ESCAMOSAS DA MUCOSA BUCAL E VAGINAL, PRESERVADAS EM ETANOL 95%.....	64
QUADRO 4	-	EFEITOS DA VELOCIDADE E TEMPO DE CENTRIFUGAÇÃO COMUM NAS PREPARAÇÕES DE CÉLULAS ESCAMOSAS DA MUCOSA BUCAL E VAGINAL, PRESERVADAS EM ETANOL 95%.....	65
QUADRO 5	-	AVALIAÇÃO DE CONFECÇÃO DE ESFREGAÇOS CITOLÓGICOS CIRCULARES COM O AUXÍLIO DE PONTEIRA DE MICROPIPETA, E POR ESTENSÃO, COM AUXÍLIO DE LÂMINA EXTENSORA.....	66
QUADRO 6	-	AVALIAÇÃO DA ADERÊNCIA DE PREPARAÇÕES DE CÉLULAS ESCAMOSAS DA MUCOSA BUCAL E VAGINAL, PRESERVADAS EM ETANOL 95%.....	66
QUADRO 7	-	AVALIAÇÃO DA FIXAÇÃO DE CÉLULAS ESCAMOSAS DA MUCOSA BUCAL E VAGINAL	67

LISTA DE ABREVIATURAS E SIGLAS

ASC	-	Células escamosas atípicas
ASC-US	-	Células escamosas atípicas não exclui LSIL
ASC-H	-	Células escamosas atípicas não exclui HSIL
ASCUS	-	Celulas escamosas atípicas de significado indeterminando
AGUS	-	Celulas glandulares atípicas de significado indeterminando
AGC	-	Células glandulares atípicas
DIU	-	Dispositivo intrauterino
DST	-	Doença sexualmente transmissível
HPV	-	Papilomavírus humano
HSIL	-	Lesão intraepitelial de alto grau
JEC	-	Junção escamocolunar
LSIL	-	Lesão intraepitelial de baixo grau
NIC	-	Neoplasia intraepitelial cervical
N/C	-	Núcleo/citoplasma
OCE	-	Orifício cervical externo
SIL	-	Lesão intraepitelial escamosa
ZT	-	Zona de transformação
TBS	-	Sistema Bethesda

RESUMO

A redução da mortalidade e da incidência de câncer de colo de útero é possível através da promoção da saúde e detecção precoce dos casos de lesões precursoras com alto potencial de malignidade, através de programas estruturados de rastreamento. A citologia oncótica tem sido reconhecida, cada vez mais, como importante e fundamental instrumento para o rastreamento de tais lesões, bem como para o diagnóstico de doenças sexualmente transmissíveis (DST), em especial a infecção pelo papiloma vírus humano (HPV). A citologia em meio líquido tem sido considerada, nos últimos anos, importante alternativa para o ganho de sensibilidade do exame citológico cérvico-vaginal, com vantagens em relação à convencional. No entanto, o seu emprego é limitado em sistemas de saúde pública em países em desenvolvimento, especialmente devido ao seu alto custo. Desta forma, este trabalho teve o objetivo de estudar novas alternativas de métodos em meio líquido, mais acessíveis e adequados para citologia cérvico-vaginal. Coletou-se material cérvico-vaginal de pacientes atendidas no Ambulatório do Hospital Universitário do Oeste do Paraná (HUOP) e Unidades de Saúde Palmeiras, Parque São Paulo e XIV de Novembro do Município de Cascavel-PR para exame preventivo de câncer de colo de útero, após consentimento informado das pacientes. Preparou-se amostras em meio líquido, em comparação ao método convencional, por coleta com escova cônica, fixação e preservação em meio líquido durante 1 a 24 horas, centrifugação a 289 x g, realização de esfregaço circular do sedimento em lâmina, fixação por 30 min em etanol 95%, coloração de Papanicolaou e montagem com Entellan (n=50). Alternativamente, amostras foram fixadas em meio líquido formaldeído 1% (n=100) e que, após a centrifugação foram incubadas em etanol 95% durante 1 h com sedimentação espontânea. Em amostras cujo meio líquido foi etanol 95%, obteve-se celularidade satisfatória, adequabilidade na identificação morfológica de células escamosas superficiais, intermediárias e parabasais, metaplásicas, endocervicais, polimorfonucleares, histiócitos, hemácias e linfócitos, bem como na análise morfométrica de células escamosas intermediárias; sensibilidade e especificidade satisfatórias para microorganismos e alterações celulares como pseudoeosinofilia, metacromasia, hiperqueratose, edema nuclear, halo perinuclear, grânulos querato-hialinos, citólise, cariopcnose, paraqueratose, cariólise, coilocitose e binucleação. Em amostras cujo meio líquido foi formaldeído 1% obteve-se celularidade satisfatória, adequabilidade na identificação morfológica de células escamosas superficiais, intermediárias e parabasais, metaplásicas, polimorfonucleares, hemácias e linfócitos, bem como na análise morfométrica de células escamosas intermediárias; sensibilidade e especificidade satisfatórias para microorganismos e alterações celulares como pseudoeosinofilia, metacromasia, halo perinuclear, grânulos querato-hialinos, hiperqueratose, edema nuclear, cariopcnose, citólise e coilocitose. Em algumas amostras preparadas com etanol 95%, houve precipitação de material proteináceo, que causou sobreposição de células. Nas amostras preparadas com formaldeído 1%, houve alterações em células endocervicais e histiócitos que dificultaram a sua identificação. Conclui-se que há necessidade de estudos complementares, que possibilitem a proposição de alternativas viáveis para citologia em meio líquido.

ABSTRACT

The reduction of the mortality and of the incidence of cervical cancer it is possible through health programs and detection of the cases of precursory lesions with high malignance potential, through structured screening programs. The oncotic cytology has been increasingly recognized, as important and fundamental instrument for the screening of such lesions, as well as for the diagnosis of sexually transmissible diseases (STD), especially the infection for the human papiloma virus (HPV). The liquid-based cytology has been considered, in recent years, important alternative for improvements on sensibility of the cervical cytology, with advantages in relation to the conventional Pap test. However, there is limitation for its use in systems of public health in developing countries, especially due to its high cost. The aim of this work was the study on new alternatives of methods in liquid-based, more accessible and appropriate for cervical cytology. It was collected material for cervical cytology of patients' assisted in the Clinic of the Hospital Universitário do Oeste do Paraná (HUOP) and Unidades de Saúde Palmeiras, Parque São Paulo and XIV de Novembro of the Municipal district of Cascavel-PR for preventive exam of cervical cancer, after the patients' informed consent. Samples for liquid based cytology, in comparison with the conventional method, were collected with conical brush for fixation and preservation in liquid medium during 1 to 24 hr, spinned at 289 x g, confection of slides with circular smear of the sediment, fixation for 30 min in ethanol 95%, Papanicolaou staining and assembly with Entellan (n=50). Alternatively, samples were fixed in formaldehyde 1% (n=100), and after the centrifugation they were incubated in ethanol 95% during 1 hr with spontaneous sedimentation. In samples whose liquid medium was ethanol 95%, it was obtained satisfactory cellularity, adequacy in the morphologic identification of superficial, intermediate and parabasal squamous cells, metaplastic, endocervical, polymorphonuclear, histiocyte, hematia and lymphocytes cells, as well as in the morphometrical analysis of intermediate squamous cells; satisfactory sensibility and specificity for microorganisms and cellular alterations as pseudo-eosinophilia, metachromasia, hiperkeratosis, nuclear edema, perinuclear halo, keratohialin granules, cellular lyse, kariopcnosis, parakeratosis, kariolisis, koilocytosis and binucleation. In samples with formaldehyde 1% it was obtained satisfactory cellularity, adequacy in the morphologic identification of superficial, intermediate, and parabasais squamous cells, metaplastic, polimorfonuclear, hematia and lymphocytes cells, as well as in the morphometrical analysis of intermediate squamous cells; sensibility and satisfactory specificity for microorganisms and cellular alterations as pseudo-eosinofilia, metachromasia, perinuclear halo, keratohialin granules, hiperkeratosis, nuclear edema, kariopcnosis, cellular lyse and koilocytosis. In some ethanol 95% samples there were precipitation of proteic material that caused superimposing of cells. In formaldehyde 1% samples there were alterations in endocervical and histiocyte cells that hindered their identifications. It is concluded that it is necessary more complementary studies, so that viable alternatives for liquid-based cytology is make possible.

INTRODUÇÃO

INTRODUÇÃO

É consenso na literatura que, quanto mais precocemente forem detectadas as lesões pré-neoplásicas ou neoplásicas, maiores são as probabilidades de tratamento e de cura, reduzindo os níveis de incidência e de mortalidade por câncer do colo do útero (KOSS, 1989; MONSONEGO, 1997). Programas de prevenção de câncer cervical são adequados à redução significativa de sua incidência, como o uso do exame de citologia cérvico-vaginal proposto por Papanicolaou. A experiência em larga escala do programa de triagem realizado em British Columbia, durante cerca de 40 anos, reduziu em 80% a incidência e a mortalidade por esta doença (BRITISH COLUMBIA CANCER AGENCY, 2000).

É inegável, também, a contribuição que o exame de Papanicolaou tem trazido ao diagnóstico de doenças sexualmente transmissíveis (DST), através da sugestão da presença de microorganismos patogênicos, ou mesmo de seus efeitos citopáticos específicos. De forma especial, destaca-se a infecção pelo Papilomavírus humano (HPV), cujo efeito citopático, quando presente, leva à sugestão da ocorrência de lesões pré-neoplásicas (WALBOOMERS et al, 1999).

No Brasil, o Instituto Nacional do Câncer (INCA) desenvolveu o Programa de Prevenção do Câncer de Colo do Útero Viva Mulher, que oferece serviços de prevenção e detecção precoce, através do exame convencional de Papanicolaou, de ações educativas e do tratamento e reabilitação, em todo o território nacional. O programa prioriza mulheres de 25 a 65 anos, considerando que a maior incidência do câncer do colo de útero situa-se entre 40 e 60 anos. No entanto, muito ainda se precisa avançar para se alcançar uma cobertura adequada das mulheres suscetíveis ao desenvolvimento do câncer cervical, ou seja, todas as que já iniciaram sua atividade sexual (NANDA et al., 2000).

Diversos estudos têm apontado para índices não ideais de sensibilidade do preparado convencional de Papanicolaou (AHCPR, 1999). As causas citadas para este fato são: insuficiente representatividade das células escamosas, endocervicais e da junção escamo-colunar (JEC) (HUTCHINSON et al., 1992), secagem e ou má fixação do material, distribuição não homogênea das células no esfregaço, presença de leucócitos, hemáceas e restos celulares em excesso (KLINKHAMER et al., 2003).

Mais recentemente, desenvolveu-se um sistema de preparo de amostras de citologia em meio líquido, que tem sido considerado, nos últimos anos, importante alternativa para melhorar a sensibilidade do exame citológico cérvico-vaginal. Em especial, pela melhoria na qualidade da fixação do material e na homogeneidade da distribuição celular no esfregaço, a citologia em meio líquido vem sendo apresentada não como substituta, mas sim, como um aprimoramento do teste de Papanicolaou. Possivelmente devido a estes fatores, tem-se obtido menores índices de falso-negativos com esta metodologia em relação à convencional (RENSHAW et al, 2006).

Os sistemas disponíveis para citologia cérvico-vaginal em meio líquido apresentam um custo muito mais elevado por exame em relação ao método convencional, chegando a inviabilizar o seu uso como metodologia de escolha em unidades de saúde e em programas de prevenção do câncer do colo do útero, especialmente em países em desenvolvimento (MONTZ et al, 2001).

Desta forma, há necessidade de se estudar novas alternativas para se desenvolver métodos mais sensíveis em relação ao convencional, porém acessíveis para serem utilizados em programas de saúde pública.

2. REVISÃO DE LITERATURA

2. REVISÃO DE LITERATURA

2.1 HISTÓRICO

Historicamente, podemos relatar o diagnóstico do câncer do colo uterino em 1907, quando se declarou que o mesmo poderia ser feito pelo aspecto celular, antes da fase destrutiva da doença, isto é, antes da invasão do tecido conjuntivo. De 1908 a 1910, outros estudiosos concordaram com este achado, sendo que a descrição da doença corresponderia ao que, mais tarde chamariam de carcinoma pré-invasor (PAPANICOLAOU, 1928; AUGUSTO et al., 1982).

No ano de 1908, Schauenstein e no ano de 1910, Rubin, relataram as lesões histológicas pré-cancerosas do colo uterino, estabelecendo as mesmas bases anatomopatológicas que são empregadas até os dias de hoje (GOMPEL e KOSS, 1997).

O colposcópio, criado por Hinselmann em 1925, é um instrumento que permite visualizar o colo uterino com aumento de 10 a 40 vezes, que auxilia com exatidão a localização das lesões cancerosas (BIBBO, 1997).

Após cinco anos, em 1930, Meyer mostrou a importância da biópsia para o diagnóstico conclusivo do câncer e, em consequência, inúmeros trabalhos científicos, mostraram a evolução clínica imprevisível dessas lesões (GOMPEL e KOSS 1997).

Em 1917, George Nikolas Papanicolaou propôs o uso sistemático do esfregaço cérvico-vaginal; em 1923, ele estudou o ciclo sexual em mulheres revelado pelo esfregaço vaginal. No ano de 1924, fez uma observação incidental de que as células cancerosas derivadas da cérvix uterina poderiam ser observadas em esfregaços vaginais. Em 1942, Papanicolaou demonstrou que o diagnóstico do câncer em sua fase inicial poderia ser realizado através dos caracteres morfológicos anormais das células esfoliadas do epitélio uterino (PAPANICOLAOU, 1948). No final dos anos 40, as observações de Papanicolaou foram confirmadas por outros cientistas e ginecologistas como Trault e Ayre, que sugeriram que fossem tomadas amostras diretamente do cérvix com um tipo de espátula, ao invés de obtê-las da vagina com uma pipeta, como descrito originalmente por Papanicolaou (CIBAS e DUCATMAN, 1996).

Na década de 1950, a citologia influenciou o cenário médico, com o apoio de patologistas validando o diagnóstico citológico para o câncer, consolidado por Reagan, que buscou uma correlação entre a análise celular e processos patológicos no trato genital feminino, estabelecendo critérios diagnósticos. Esse trabalho fortaleceu a convergência de patologistas, com idéias de estudos em células esfoliativas, com o objetivo de aperfeiçoar o diagnóstico de lesões do colo do útero e do endométrio (SINGER e MONAGHAN, 2002).

Após quarenta anos de estudos sobre aspectos citológicos, houve a publicação do “Atlas Citológico” por Papanicolaou, em 1957. Em 1967, Koss publicou “Diagnostico Citológico e Bases Histológicas”, com estudos relacionando a teoria e a prática da citologia com a histopatologia, e realçando a importância da citopatologia (NAYLOR, 2000).

Ayre e Back publicaram em 1960 “A Função do Halo Celular na Carcinogênese Cervical” e, entre outros autores, buscaram possíveis manifestações pré-malignas ocasionadas por vírus.

Naib et al. (1961) publicaram importante observação morfológica na citologia, qual seja, o efeito citopático do vírus herpes simples e a sua correlação com a observação das lesões herpéticas, que confirmam em estudos subseqüentes, alarmando a clínica com cervicites, vaginites e vulvovaginites herpéticas (DAS DORES et al, 1999).

Diferentes estudos revelam que as lesões pré-cancerosas não tratadas persistem ou regridem em porcentagens que variam de um autor para o outro, e segundo a gravidade da lesão inicial. Estas variações são explicadas, em parte, pelo caráter subjetivo da avaliação histológica das lesões pré-cancerosas e pela diversidade das terminologias utilizadas (BIBBO, 1997).

2.2 ANATOMIA, HISTOLOGIA E CITOLOGIA DO APARELHO REPRODUTOR FEMININO

O aparelho genital feminino é formado basicamente por vulva, vagina, útero, trompas de Falópio ou trompas uterinas e ovários (RUBIN e FARBER, 1999).

O útero possui a forma de um cone ou pêra, com a porção mais volumosa voltada para a porção superior do abdômen, recebendo o nome de corpo uterino e

o vértice voltado para a porção inferior do abdômen, em contato íntimo com o canal vaginal, recebendo o nome de colo uterino (STEVENS e LOWE, 2001). Ainda como definição de colo uterino ou cérvix, tem-se: segmento do útero situado acima da inserção da vagina (porção supravaginal ou *portio supravaginalis*) e em sua parte inferior, livre na cavidade vaginal, porção intravaginal (*portio vaginalis*) (LONGATTO FILHO e SILVA FILHO, 2000).

Anatomicamente, o colo do útero se divide em duas porções denominadas de ectocérvice e endocérvice: a primeira revestida por epitélio pavimentoso estratificado do tipo não queratinizado (malpighiano), o qual reveste tanto a ectocérvice quanto a parede da vagina; e a segunda, correspondente ao canal endocervical, que é revestido por epitélio colunar simples ou cilíndrico, predominantemente mucíparo, que forma saliências e reentrâncias, originando formações glandulares, as quais armazenam em seu interior grande quantidade de muco, produzido pelas células secretoras (LIRA NETO, 2000).

A JEC, porção anatômica que coincide com o orifício cervical externo (OCE) em colos denominados padrão, é o encontro dos epitélios pavimentoso e glandular (LONGATTO FILHO e SILVA FILHO, 2000). Esta região anatômica também é conhecida como Zona de Transformação (ZT), terminologia originada na colposcopia, quando predominam células escamosas metaplásicas (GOMPEL e KOSS, 1997). Quando a JEC se projeta para fora do OCE, o processo é conhecido como ectrópio ou ectopia, e quando a mesma é projetada para dentro do canal, o processo é denominado de entrópio ou entopia (LIRA NETO, 2000).

Histologicamente, um corte da mucosa vaginal ou da ectocérvice mostra três extratos de células escamosas, que, partindo da membrana basal ou tecido conjuntivo de sustentação para a luz vaginal são denominados de camada profunda, constituída por uma camada de células basais e várias de células parabasais; extrato intermediário, constituído por várias camadas de células intermediárias; e extrato superficial, constituído por várias camadas de células superficiais (LIRA NETO, 2000). O processo de maturação e diferenciação desse epitélio é diretamente dependente de ação hormonal cíclica de estrogênio e progesterona, determinando o predomínio de células de determinado grau de diferenciação celular, de acordo com a faixa etária e a fase do ciclo menstrual em que a mulher se encontra (STEVENS e LOWE, 2001).

As células basais e parabasais são imaturas, aparecem em maior proporção em esfregaços de mulheres acima de 35 anos de idade, ou na presença de processos patológicos nos quais ocorra erosão superficial do epitélio, e predominam em estados de baixa produção de estrógenos como, por exemplo: antes da menarca, no pós-parto e na pós-menopausa (GOMPEL e KOSS, 1997).

As células basais dificilmente são vistas em esfregaços citológicos, a não ser em um processos patológicos extremamente erosivos, ou em carcinomas anaplásicos, ou seja, com ausência de diferenciação. São células pequenas, redondas ou ovais, com 10 a 12 μm , porém com relação núcleo/citoplasma (N/C) elevada, e com cromatina em pequenos grânulos e, ocasionalmente, com pequenos nucléolos (CIBAS e DUCATMAN, 1996).

As células parabasais medem 12 a 30 μm de diâmetro, com citoplasma basófilo e apresentam forma redonda ou oval. O núcleo mede cerca de 8 μm , é vesiculado e contém grânulos de cromatina ou cromocentros, nucléolos são vistos raramente (BIBBO, 1997; MEISELS e MORIN, 1997).

As células intermediárias são achatadas, poligonais, com diâmetro de 30 a 40 μm , o núcleo possui forma arredondada, cerca de 8 μm , com cromatina finamente granulosa, cromocentros e, ocasionalmente, cromatina sexual visível. O citoplasma é cianófilo, com diversos pequenos vacúolos, rico em glicogênio, que se cora em amarelo na coloração de Papanicolaou. Na presença de bacilos de Döderlein, estas células geralmente sofrem citólise, um processo peptolítico normal (CIBAS e DUCATMAN, 1996).

As células superficiais medem 35 a 45 μm de diâmetro, são maduras, poligonais, com citoplasma eosinofílico, achatado, delicado e transparente, com pequeno núcleo picnótico e muito denso, devido ao seu material nuclear se tornar condensado e retraído. Estas células descamam, sobretudo como elementos isolados. A forma revela uma considerável rigidez do citoplasma devido à presença de filamentos de queratina ou tonofibrilas, que contribuem para o achatamento do citoplasma durante a fase estrogênica (GOMPEL e KOSS, 1997). Um achado que distingue a maturidade em certas células em rápida proliferação é a presença de grânulos marrom-escuros intracelulares, chamados grânulos querato-hialinos os quais, segundo alguns autores, possuem lipídios e são estrógeno dependentes (BIBBO, 1997).

O epitélio que recobre a cavidade endocervical é formado por uma única camada de células cilíndricas endocervicais, com função secretora e locomotora. Estas células medem de 8 a 20 μm , são alongadas, com citoplasma claro, finamente vacuolizado e palidamente cianofílico, ocasionalmente preenchido por muco. O núcleo é excêntrico e vesicular, possui cromatina finamente granular e regularmente distribuída, podendo ser observados um ou dois nucléolos pequenos (KOSS, 1992). Em esfregaços citológicos, dependendo do ângulo sob o qual são observadas, aparecem alongadas ou arredondadas. Os aglomerados vistos pelo pólo apical oferecem um aspecto de “favo de mel”, com núcleos redondos circundados por uma coroa citoplasmática arredondada. Vistas por suas faces laterais, as células mostram uma disposição em “paliçada”, com núcleo arredondado e situado na sua porção basal (GOMPEL e KOSS, 1997).

As células endometriais são observadas normalmente em citologia cérvico vaginal até o 12º dia do ciclo. Após este período, seu aparecimento é associado a processos patológicos como, por exemplo: endometrite, pólipos endometriais e adenocarcinoma, ou devido ao uso de dispositivo intrauterino (DIU). São células pequenas, medem de 4 a 16 μm , com citoplasma escasso, às vezes vacuolizado e cianofílico. O núcleo é vesicular, redondo ou oval, de tamanho homogêneo, com cromatina regularmente distribuída, pouco granular e geralmente sem nucléolos visíveis. Arranjam-se em grupos coesos tridimensionais (MEISELS e MORIN, 1997).

2.3 ASPECTOS EVOLUTIVOS DO CÂNCER DO COLO UTERINO E SISTEMAS DE CLASSIFICAÇÃO

Em 1943, Papanicolaou desenvolveu uma classificação com o intuito de transmitir o grau de risco de a paciente desenvolver um câncer, porém não estabeleceu nenhuma relação com a histologia (FOCCHI et al. 2000). Essa classificação foi usada extensivamente no passado para reportar os achados em citologia cervical, e era baseada no grau de certeza a respeito da presença de células malignas no esfregaço. Sua classificação divide-se em: Classe I, ausência de células anormais; Classe II, células atípicas, porém sem evidencia de malignidade; Classe III suspeita de malignidade, mas não conclusiva de

malignidade; Classe IV, fortemente sugestiva de malignidade; e a Classe V conclusiva de malignidade (WHO, 1988).

James Reagan (1953) propôs nova nomenclatura, a de Hiperplasia Atípica, que posteriormente passa a se chamar Displasia, referindo-se a uma lesão constituída por células atípicas situadas no epitélio e que conserva certo grau de estratificação para a superfície. A displasia foi dividida em três graus de intensidade: leve, moderada e severa. Reagan introduz também o conceito de dois novos tipos de lesões cervicais: o carcinoma *in situ*, precursor do carcinoma invasivo e lesões pré-cancerosas, considerando-as de evolução imprevisível. A partir destes conhecimentos, Reagan tentou estabelecer um comparativo entre a citologia e a histologia, porém encontrou dificuldades, devido a variações oriundas da falta de subjetividade dos resultados (MARTINS e PEREIRA, 2000).

Richart (1967) discordou da terminologia “displasia” de Reagan, insistindo no potencial invasivo das lesões epiteliais, independentemente do fenótipo das anomalias, considerando que todas as lesões precursoras representam um espectro contínuo de evolução (RUBIN e FARBER, 1999). Assim, Richart propôs o termo Neoplasia Intraepitelial Cervical (NIC), em graus NIC I para displasia leve, NIC II para displasia moderada e NIC III para displasia acentuada, considerando que a diferenciação entre displasia acentuada e carcinoma *in situ*, não é reproduzível na prática diária com nenhum grau de consistência. Sua argumentação se baseou na dificuldade de prever a evolução clínica de uma lesão pelo exame microscópico citológico ou histológico (KOSS, 1989).

Em 1988, a partir de uma reunião de citologistas de todo o mundo na cidade de Bethesda, nos Estados Unidos da América, surgiu uma nova classificação em citologia cervical, a qual recebeu o nome de Tratado Sistema Bethesda (TBS). Seu principal objetivo era garantir uma terminologia uniforme e melhorar a comunicação entre a tríade do câncer cérvico-vaginal: citologia, histologia e ginecologia (KOSS, 1992) O Sistema Bethesda teve quatro enfoques principais: estabelecer a qualidade do esfregaço; simplificar a classificação para Lesão Intraepitelial Escamosa (SIL) subdividida em Lesão Intraepitelial Escamosa de Baixo Grau (LSIL) e Lesão Intraepitelial Escamosa de Alto Grau (HSIL); classificação obrigatória de no mínimo LSIL, quando houver alteração citopática compatível com HPV; e criação de nomenclaturas intermediárias denominadas Células Escamosas Atípicas de

Significado Indeterminado (ASCUS), e Células Glandulares Atípicas de Significado Indeterminado (AGUS) (KURMAN e SOLOMON, 1997).

Em abril de 1991, houve um novo encontro para avaliação do impacto do Sistema Bethesda 1988, no qual ocorreram alguns ajustes, entre eles: uma apreciação sobre a qualidade da colheita do material cérvico-vaginal, avaliação geral do diagnóstico, e descrição para os esfregaços anormais. Para avaliar a adequação da amostra, foram definidas três categorias: Satisfatória para avaliação, Satisfatória mas limitada e Insatisfatória para avaliação (KURMAN e SOLOMON, 1997).

O Sistema Bethesda foi atualizado em maio de 2001, e propôs que o laudo citológico cérvico-vaginal deveria informar: metodologia de coleta, se citologia convencional ou citologia em meio líquido; adequação da amostra, satisfatória ou insatisfatória; categorização geral (opcional); e interpretação de resultados. Os resultados da interpretação das amostras podem ser classificados como: negativo para lesão intraepitelial ou malignidade, e anormalidades em células epiteliais escamosas ou glandulares (BETHESDA, 2001). As amostras são categorizadas segundo a anormalidade mais significativa. ASCUS passa a ser dividido em ASC-US quando não puder excluir LSIL, porém ainda não se pode caracterizá-la; e ASC-H, quando não puder excluir HSIL bem caracterizada. A LSIL abrange displasia leve/ NIC I e ou alterações citopáticas sugestivas de infecção por HPV; enquanto HSIL abrange displasia moderada (NIC II), displasia grave (NIC III) e Carcinoma *in situ* (NIC III). Contudo, quando houver HSIL associada com pleomorfismo celular considerável, com sinais de diátese hemorrágica e/ou tumoral, necrose epitelial, micro ou macronucléolos, achados suspeitos a favor de invasão, é classificado como HSIL – não se pode excluir invasão (BETHESDA, 2001). AGUS mudou para células glandulares atípicas (AGC), ou seja, considera-se que são células possivelmente neoplásicas, devendo-se especificar a origem celular, se endocervical ou endometrial, quando possível. Se houver critérios de malignidade, o adenocarcinoma deve ser especificado se *in situ* ou invasor quando possível, procurando identificar também a sua origem. O adenocarcinoma de endocérvice é apresentado com descrições para as fases *in situ* e invasor e o adenocarcinoma de endométrio, por outro lado, é descrito sem distinção de sua fase de evolução (BETHESDA, 2001).

A Nomenclatura Brasileira para Laudo Citopatológico Cervical (NBLC) foi implantada nacionalmente em laboratórios credenciados pelo Sistema Único de

Saúde (SUS), a partir do segundo semestre do ano de 2003 (BRASIL, 2003). Baseia-se no Sistema Bethesda 2001, porém com a introdução de novos conceitos estruturais e morfológicos na busca de um melhor desempenho laboratorial. As principais alterações da NBLC, em relação ao BETHESDA 2001, são: avaliação pré-analítica; na qual, a rejeição da amostra deve ser especificada, se é por causas alheias e anteriores à chegada do material ao laboratório ou relacionada à colheita, coloração ou microscopia. A adequabilidade da amostra, se satisfatória ou insatisfatória, refere-se à representatividade, boa distribuição celular, fixação e coloração, de tal modo que sua visualização permita uma conclusão. No diagnóstico descritivo, a categoria alterações celulares benignas foi excluída, pois, segundo a NBLC, não se aplica à realidade brasileira. Houve inclusão de uma categoria separada para todas as atipias de significado indeterminado, e da categoria de origem indefinida, destinada a situações onde não se consegue estabelecer com clareza a possível origem das células atípicas. Estes casos abrangem atipias de células escamosas possivelmente não neoplásicas e não se pode afastar HSIL; atipias de células glandulares possivelmente não neoplásicas e não se pode afastar HSIL; e, de origem indefinida possivelmente não neoplásicas e não se pode afastar HSIL (BETHESDA, 2001).

2.4 DOENÇAS SEXUALMENTE TRANSMISSÍVEIS (DST) E CITOLOGIA CÉRVICO-VAGINAL

O exame de Papanicolaou é um exame de baixo custo, que pode ser empregado tanto para a pesquisa de lesões pré-malignas ou de malignidade, como para o rasteio de agentes das DST. No Brasil, o uso de metodologias específicas em programas de saúde para a pesquisa de agentes microbiológicos causadores destas doenças ainda é incipiente. A sugestão de ocorrência das DST pelo método de Papanicolaou dá-se, ou pela observação direta dos microorganismos, ou por alterações citopáticas específicas provocadas por certos microorganismos. De um modo geral, este exame tem graus de sensibilidade e especificidade considerados aceitáveis (PANÚCO et al., 2000).

Recomenda-se um exame anual em mulheres sexualmente ativas, como preventivo do carcinoma cervical. Porém, pacientes com história de DST devem

realizar o exame mais freqüentemente, devido ao risco aumentado de câncer cervical, principalmente porque estas doenças, de modo geral, oportunizam infecções pelo HPV, reconhecidamente carcinogênico (CDC, 2007).

A microbiota vaginal normal é colonizada por bacilos de Döderlein ou lactobacilos, principalmente o *Lactobacillus acidophilus*, responsável pela manutenção do pH vaginal ácido, normalmente entre 4 e 5, através da produção de ácido láctico e peróxido de oxigênio, desfavorecendo assim o desenvolvimento de patógenos (LONGATTO FILHO e SILVA FILHO, 2000).

Considera-se como vulvovaginite toda manifestação inflamatória e/ou infecciosa do trato genital feminino inferior. Os microrganismos mais freqüentemente envolvidos são: *Candida spp*, *Trichomonas vaginalis*, *Gardnerella vaginalis* e *Mobiluncus spp* (VAN DICK e MEHEUS, 2000).

A candidíase é a infecção fúngica mais freqüente do trato genitourinário, não apresentando limitação epidemiológica, pelo fato de ocorrer, na maioria das vezes, em pacientes predispostas a um super crescimento de sua própria microbiota. As espécies do gênero *Candida* são amplamente envolvidas em casos de vulvovaginites, sendo que a *C. albicans* é responsável por aproximadamente 85% dos casos, e outros são devidos principalmente a *C. glabrata*, *C. tropicalis* e *C. Krusei*. No entanto, eventualmente, algumas outras espécies de leveduras também podem colonizar o trato genital feminino. No método de Papanicolaou, pode-se observar pseudo-hifas e células leveduriformes isoladas ou em pequenos grupos (LONGATTO FILHO e SILVA FILHO, 2000).

A vaginose bacteriana está associada com a substituição dos lactobacilos por microrganismos como *Gardenerella vaginalis* e espécies bacterioides como *Micoplasma spp* e *Mobiluncus spp* (BETHESDA, 2001). A coloração de Papanicolaou permite a detecção de *Gardenerella vaginalis* e *Mobiluncus spp*, incluindo espécies: *Mobiluncus curtisii* e *Mobiluncus mulieris* em amostras cervicais e a sua diferenciação em relação ao padrão lactobacilar. No material citológico sugestivo de infecção por *G. vaginalis*, observa-se bactérias dispersas como poeira entre as células epiteliais e formação de “*clue cells*”, células cobertas por pequenas formações coco-bacilares aparentemente ligadas às células cariopcnóticas por uma de suas extremidades, com limites pouco nítidos, os quais têm valor diagnóstico confirmado em 90% dos casos com culturas positivas (GOMPEL e KOSS, 1997). Já em casos de infecção por *Mobiluncus spp* incluindo

as espécies *Mobiluncus curtisii* e *Mobiluncus mulieris*, ao microscópio sob objetiva de imersão (1000x), observam-se delicados bacilos sobre as células epiteliais, conferindo às mesmas um aspecto de toalha felpuda, e a denominação de “*comma cells*”, sem distinção entre as espécies (LONGATTO FILHO e SILVA FILHO, 2000).

O *Trichomonas vaginalis* é um protozoário unicelular flagelado, de formato ovóide ou piriforme, que mede em geral 10 a 30 µm de comprimento por 7 µm ou mais de largura, e que se movimenta por rotação e oscilação, através de 3 a 5 flagelos, juntamente com uma membrana ondulante que possui na parte anterior do corpo. A via de transmissão é predominantemente sexual, e a infecção desenvolve-se preferencialmente no epitélio escamoso, destruindo as células por ação direta, sendo que a reação do hospedeiro se manifesta com intensa resposta inflamatória, proliferação de capilares subepiteliais e micro-hemorragias. A cervicocolpíte decorrente está associada à diminuição da acidez de uma microbiota mista normalmente cocoíde e às vezes associada a *Leptothrix spp*, bactéria gram negativa com morfologia em estruturas finas, alongadas e segmentadas, normalmente comensais da microbiota vaginal. A coloração de Papanicolaou mostra-se extremamente vantajosa para a identificação de *T. vaginalis*, sendo amplamente utilizada em programas de rastreio de câncer cervical (LARA-TORRE e PINKERTON et al., 2003).

A *Chlamydia trachomatis* é uma bactéria gram negativa, intracelular obrigatória, reconhecida principalmente nos países desenvolvidos, como o mais comum dos patógenos sexualmente transmissíveis. Em mulheres, esta bactéria está envolvida em casos de doenças inflamatória pélvica, gravidez ectópica e dor pélvica crônica. Em aproximadamente 50% dos casos, as pacientes acometidas podem ser completamente assintomáticas durante anos, podendo se tornar inférteis (CHAN et al., 2000).

Os critérios para a sugestão de infecção por *C. trachomatis* através do exame de Papanicolaou, envolvem a identificação de inclusões citoplasmáticas, que representam os diferentes estágios do ciclo de vida da bactéria usualmente presentes no interior de células metaplásicas e, ocasionalmente, de células endocervicais (GRUPTA et al., 1979). A citologia evidencia pequenos elementos no centro de um ou mais vacúolos citoplasmáticos com contornos nítidos. Posteriormente, as células mostram múltiplos pequenos vacúolos bem delimitados

e contendo inclusões eosinofílicas constituídas pela condensação de partículas desta bactéria, conferindo à célula um aspecto de “mordedura de traça” ou “*moth eaten*” (BIBBO, 1997).

2.5 PAPILOMAVÍRUS HUMANO (HPV)

Os HPV compõem um grupo heterogêneo de vírus DNA, com mais de 100 diferentes tipos já identificados através de técnicas de biologia molecular. Cerca de 95% dos tumores malignos cervicais e de suas lesões precursoras contêm o material genético de alguns genótipos de HPV (LONGATTO FILHO e SILVA FILHO, 2000). Aproximadamente 40 tipos afetam o trato genital humano. Os HPV de baixo risco (6, 11, 30, 42, 43 e 44) são mais encontrados em LSIL, os de risco intermediário (31, 33, 35, 39, 51, 52, 58 e 61) são mais encontrados em HSIL e, com menor frequência, em carcinoma, enquanto, os de alto risco (16, 18, 45 e 56) aparecem em HSIL e em carcinomas, que se apresentam sempre como lesões monoclonais (SOLOMON e NAYAR, 2001). Atualmente, a correlação entre a infecção pelo HPV, lesões intra-epiteliais de colo, vagina e vulva e carcinomas invasores é fato amplamente aceito (FOCCHI et al., 2000). Porém, o câncer cervical não se desenvolve em todas as mulheres infectadas pelo HPV, sendo que a presença de tipos mais agressivos e carcinogênicos de vírus como os HPV 16 e 18, pode não ser suficiente para contribuir para o desenvolvimento de lesões de baixo grau, que possam, posteriormente, progredir a lesões de alto grau (DAS DORES et al 1999). Diferentes co-fatores participam da gênese do câncer uterino como: número de parceiros sexuais, início da atividade sexual em idade precoce, fumo, uso de anticoncepcionais, causas genéticas e imunológicas. Além disso, a transmissão pode ser facilitada pela presença de superfícies escarificadas ou maceradas e oportunizar a infecção por outros agentes causadores de DST (MEISELS e MORIN, 1997).

Quando o HPV infecta uma célula, pode ser eliminado, ficar latente ou produzir infecção clínica ou sub-clínica ativa ou, ainda, integrar seu genoma ao da célula hospedeira imatura, impedindo sua diferenciação e maturação (MARTINS e PEREIRA, 2000).

A infecção pelo HPV pode ser sugerida principalmente pela observação de células coilócíticas. Os coilócitos são células escamosas superficiais ou intermediárias, em geral com volume aumentado, e com o núcleo excêntrico, rodeado por zona clara irregular, que apresenta aspecto vazio e ocupa grande parte do citoplasma. Na periferia da área clara perinuclear, o citoplasma é denso, de coloração eosinofílica ou cianofílica. Os coilócitos podem conter um ou mais núcleos grandes, hipercromáticos, discretamente irregulares, com a cromatina densa, granulosa e grosseira. Além destas alterações celulares típicas de infecção pelo HPV, ocorrem também células discarióticas, com aumento da relação núcleo/citoplasma, cariomegalia, hipercromasia e/ou distribuição irregular da cromatina (GOMPEL e KOSS, 1997). Segundo MEISELS (1997), outra alteração citológica que pode ser atribuída ao vírus, é a disceratose, caracterizada por aglomerados densos de pequenas células alongadas ou elípticas, núcleo denso, cromatina mal definida, e com citoplasma orangeofílico.

2.6 ALTERAÇÕES REATIVAS OU REPARATIVAS, INFLAMAÇÃO OU PRESENÇA DE ORGANISMOS

Compreendem alterações reativas ou reparativas, processos decorrentes de respostas na presença de organismos responsáveis por infecção e a infiltrados inflamatórios. Frequentemente estão associados a trauma, estímulo hormonal ou radiação, que podem ser tão exuberantes que mimetizam lesões escamosas ou glandulares (KURMAN e SOLOMON, 1994; CIBAS e DUCATMAN, 1996).

A inflamação serve para destruir, diluir ou isolar o agente causador da injúria, mas, por outro lado, põe em movimento uma série de eventos que, sempre que possível, cicatrizam e reconstituem o tecido danificado. O reparo pode começar durante as primeiras fases da inflamação quando o processo é extenso, mas se completa geralmente após a neutralização da causa da injúria (KOSS, 1992; KUMAR et al., 2005).

Na inflamação, as células escamosas maduras reativas mostram discreto aumento nuclear, geralmente a área do núcleo não é mais do que duas vezes maior que a de uma célula intermediária normal. Ocasionalmente são vistas células bi ou multinucleadas. Pode haver discreta hipercromasia, mas a cromatina é finamente

granular e uniformemente distribuída (KURMAN e SOLOMON, 1994; CIBAS e DUCATMAN, 1996).

Durante o reparo ativo, as amostras mostram lençóis de células imaturas alongadas, com núcleo aumentado, cromatina pálida e macronúcleos proeminentes, além de mitoses ocasionais, sendo que os dois últimos refletem a síntese ativa de proteínas nas células de crescimento rápido, na tentativa de reparar o tecido danificado. As células de reparo apresentam manutenção da polaridade, os lençóis formados são coesos, com bordos citoplasmáticos indistintos e, geralmente, há ausência de células isoladas anormais (CIBAS e DUCATMAN, 1996; BIBBO, 1997; MEISELS e MORIN, 1997). Como regra, a cromatina é finamente granular, regularmente distribuída e não hipercromática (BIBBO, 1997).

Utiliza-se o termo metaplasia para descrever uma transformação reversível de um tipo adulto de tecido em outro tipo geralmente também adulto, mantendo certas características morfológicas de ambos, que ocorre com o objetivo de melhor adaptação para a proteção a determinados agentes agressores (KOSS, 1992; KUMAR et al., 2005). Pode representar também uma substituição adaptativa de células mais sensíveis a estresse por outras capazes de resistir melhor ao ambiente adverso (STEVENS e LOWE, 1996; KUMAR et al., 2005). Vários estudos de microscopia eletrônica mostram que as células de reserva do epitélio endocervical têm o potencial de se diferenciar tanto em células endocervicais produtoras de muco, quanto em células escamosas. A metaplasia cervical escamosa é representada por um espectro de alterações epiteliais, com células em vários graus de maturidade. As células tendem a ser isoladas, com bordos distintos, redondas, ovais ou poliédricas. No citoplasma há coloração mais densa na zona mais externa ou ectoplasma, e uma zona mais clara perinuclear ou endoplasma. Os núcleos são relativamente pequenos, redondos ou ovais, centralizados e uniformes, com cromatina finamente granular, semelhantes aos de células endocervicais (BIBBO, 1997).

2.7 ALTERAÇÕES MORFOLÓGICAS INDICATIVAS DE ANORMALIDADES EPITELIAIS CERVICAIS

2.7.1 Células Escamosas Atípicas (ASC)

As alterações celulares são sugestivas de uma lesão intraepitelial escamosa, ou seja, são mais marcadas que aquelas dos processos reativos, mas são quantitativamente ou qualitativamente insuficientes para uma interpretação definitiva (BETHESDA, 2001). Nas células alteradas, os núcleos podem estar duas e meia a três vezes maiores que os de células intermediárias normais, com discreta hiperchromasia, cromatina continua e regularmente distribuída, sem granulosidade. O contorno nuclear geralmente é liso, fino e bem delimitado, mas pode ser levemente irregular (MEISELS e MORIN, 1997).

2.7.2 Lesão Intraepitelial Escamosa de Baixo Grau (LSIL)

Engloba alterações celulares associadas a efeitos citopáticos do HPV, ou seja, atipia colocítica e displasia leve ou NIC I (BETHESDA, 2001). As células ocorrem isoladas ou em lençóis e predominam as discarióticas do tipo intermediária ou superficial com características de maturidade. Os núcleos são redondos ou ovais, estão aumentados em cerca de três vezes o tamanho de uma célula intermediária normal, porém há moderada variação no tamanho e na forma nuclear ocasionalmente acompanhada de bi ou multinucleação. A membrana nuclear em geral é lisa e claramente discernível, e a cromatina é finamente granular ou reticular (CIBAS e DUCATMAN, 1996; MEISELS e MORIN, 1997).

2.7.3 Lesão Intraepitelial Escamosa de Alto Grau (HSIL)

Compreende displasia moderada ou NIC II, displasia acentuada ou NIC III e carcinoma *in situ*. As células são predominantemente redondas ou ovais, com citoplasma de aparência imatura, delicada ou densa, e podem ocorrer sozinhas, em agregados sinciciais ou em fila indiana. Algumas das lesões podem possuir células com citoplasma abundante e anormalmente queratinizado, com núcleos grandes e

hipercromáticos, cromatina borrada, pleomorfismo, anisocariose e hipercromasia. Ocorre aumento na relação núcleo/citoplasma, a cromatina é granular ou mostra bandas irregulares e cromocentros distribuídos regularmente. Os nucléolos são pequenos ou não estão visíveis. A membrana nuclear é muitas vezes irregularmente corada (MEISELS e MORIN, 1997).

2.7.4 Carcinoma Escamoso Invasor

Fenômenos inflamatórios e necróticos na superfície do tumor refletem no aspecto dos esfregaços, e podem obscurecer as células cancerosas, com frequência pobremente preservadas. As formas celulares redondas ou ovais são numerosas, podendo ser predominantes às células cancerosas, que mostram em geral acentuado pleomorfismo, com aberrações nucleares e citoplasmáticas. As células estão geralmente arranjadas em agregados sinciciais, nos quais possuem bordos indistintos, podendo demonstrar polaridade alterada. Outro achado comum é a presença de grandes lençóis de células ou fragmentos de tumor. Esses grupos são muito espessos e deve-se procurar por células cancerosas isoladas para confirmar o diagnóstico. A configuração nuclear está em parte relacionada com a forma da célula. O carcinoma invasor tem a maior proporção de formas nucleares não isodiamétricas. A cromatina é densa e distribuída em blocos irregulares, sendo que volumosos nucléolos estão freqüentemente presentes (MEISELS e MORIN, 1997).

2.7.5 Células Glandulares Atípicas (AGC)

Refere-se a células endocervicais ou endometriais que mostram atípias nucleares mais evidentes em relação às de alterações reativas ou reparativas, mas que não apresentam achados inequívocos de adenocarcinoma. As células ocorrem em pequenos grupos, com bordos mal definidos e mínima alteração da polaridade, com sobreposição nuclear e citoplasma escasso. Os núcleos estão pouco aumentados, embora sejam, algumas vezes, três a cinco vezes maiores que em células endocervicais normais. Podem ser vistos nucléolos pequenos e hipercromasia discreta. A cromatina, em geral, é regularmente distribuída (CIBAS e DUCATMAN, 1996; AUSTIN e RAMZY, 1998).

2.7.6 Adenocarcinoma *in situ* (AIS)

São vistos lençóis de células glandulares endocervicais malignas compactadas ou amontoadas, e grupos circulares conhecidos como rosetas, com sobreposição nuclear e perda de polaridade. Os núcleos geralmente são grandes e hipercromáticos, com presença de macronúcleolos. A cromatina tem padrão grosseiramente granular e é regularmente distribuída, podendo estar presentes corpos apoptóticos e figuras de mitose (BETHESDA, 2001).

2.7.7 Adenocarcinoma Invasor

Existem algumas características morfológicas que permitem a diferenciação do adenocarcinoma invasor entre endocervical e endometrial, porém a origem celular nem sempre é evidenciada. Em amostras citológicas, as células cancerosas geralmente aparecem em grupos, que podem ser compactos, redondos, papilares ou arranjados em rosetas. Os núcleos mostram tamanho aumentado, anisocariose e hipercromasia. As células isoladas podem manter a forma colunar, mas freqüentemente são redondas, ovais ou com formas irregulares. As principais alterações ocorrem nos núcleos que são aumentados, hipercromáticos, com cromatina grosseiramente granular e podem apresentar nucléolos grandes, evidentes e, às vezes, múltiplos. A distinção entre AIS e adenocarcinoma invasor na citologia ocorre pela presença de necrose e pela intensidade e características das anomalias citológicas (KOSS, 1992).

2.8 MÉTODOS DE COLETA E PREPARAÇÃO DO MATERIAL

Para garantir uma boa qualidade da amostra, deve-se seguir algumas recomendações, como, por exemplo, instruir a paciente para que não use duchas vaginais ou qualquer tipo de lubrificante, e que não tenha relações sexuais 24 horas antes do exame. Não se deve fazer coleta de amostra durante a menstruação devido à grande quantidade de sangue que inviabiliza a avaliação da

amostra e, se houver muito muco ou material purulento, esse deve ser removido suavemente com um “swab” ou gaze antes de ser feita a coleta. (CAPURRO et al., 2002).

Basicamente, duas são as formas de coleta usadas em citologia genital: exfoliativa que consiste em recolher as células que descamam espontaneamente no fundo do saco posterior da vagina; e abrasiva, na qual é feita uma raspagem da mucosa de modo que as células se soltem do epitélio (OPAS, 1990).

Os instrumentos mais utilizados para a coleta da citologia cérvico-vaginal, são: escova cilíndrica endocervical plástica ou de “nylon”, escova cônica e espátula de Ayre que, pela suas formas, permitem a coleta da superfície da ectocérvix e da endocérvix, na região da junção escamo-colunar (JEC).

Existem vários métodos de coleta para o preparo de esfregaços, cada qual tem um valor específico para seu próprio objetivo na triagem de câncer ou avaliação hormonal. Os métodos mais utilizados são: coleta convencional (coleta dupla ou tríplice) e coleta em meio líquido.

Na coleta tríplice (VCE), colhe-se material de três áreas na mesma lâmina, onde: V é o material coletado da parede lateral superior da vagina ou fundo de saco vaginal; C da ectocérvix incluindo a JEC; E do canal endocervical, buscando uma representatividade celular de todo o trato genital feminino.

Na coleta dupla, colhe-se material da endocérvix e ectocérvix, incluindo a JEC. O Ministério da Saúde do Brasil, em 1996, elaborou um projeto-piloto para o controle do câncer do colo uterino, utilizando a técnica de colheita dupla com amostras da ectocérvix e JEC com espátula de Ayre, e do canal endocervical com a escova cilíndrica, colocadas em uma única lâmina, deixando de colher amostras do fundo de saco vaginal (INCA 2007).

A identificação deve ser realizada no momento da colheita: com grafite na extremidade fosca da lâmina de microscopia ou com ponta de diamante em lâminas lisas.

Depois de realizada a coleta, o material deve ser espalhado sobre a lâmina de modo regular, com boa espessura e rapidamente para evitar a dessecação e, conseqüentemente, preservar o estado morfológico das células. Toda a superfície do instrumento de coleta deve estar em contato com a lâmina, para garantir a transferência de porção representativa do material. O material deve ser espalhado

de modo regular, num único sentido, ocupando uma região determinada para cada local de coleta.

A fixação dos esfregaços deve ser imediata para evitar dessecação, que deforma as células e altera suas afinidades tintoriais. O etanol 95% é um fixador de escolha, porque não é tóxico e apresenta um baixo custo. Atua desnaturando as proteínas e os ácidos nucleicos, tornando-os insolúveis e estáveis. Os métodos de fixação são divididos em três categorias: fixação úmida, onde a lâmina é mergulhada em um tubete contendo etanol 95% e encaminhada ao laboratório, o tempo mínimo de fixação é 15 min; fixação úmida com subsequente secagem ao ar, para facilitar o transporte da lâmina; e fixação por nebulização ou cobertura do esfregaço com solução de polietilenoglicol (Carbowax[®]) em etanol ou álcool isopropílico. No caso, de nebulização, esta deve ser feita a cerca de 30 cm da lâmina para evitar a formação de artefatos de imagem. O polietilenoglicol protege as células, formando uma película sobre as mesmas. Antes da coloração, as lâminas devem ficar mergulhadas em etanol 95% para completar a fixação e para retirar a camada de polietilenoglicol (BIBBO, 1997).

A coloração de Papanicolaou, universalmente empregada na citologia oncológica, é policrômica, o que permite a diferenciação das células em eosinófilas e cianófilas devido ao processo de oxido-redução, que ocorre na superfície da célula (PUNDEL e LICHTFUS, 1957). O corante nuclear é a hematoxilina que, por oxidação pelo óxido de mercúrio, se transforma em hemateína, corando o núcleo em azul após mordagem pelo alúmen de potássio. O Orange G, a eosina, o verde luz e o marron de Bismark são corantes citoplasmáticos. O método da coloração consiste nas seguintes fases: hidratação, coloração nuclear, desidratação e coloração citoplasmática. Esta coloração tem como objetivos a definição de detalhes estruturais do núcleo e a transparência celular, obtida através da passagem dos esfregaços em etanol em concentrações decrescentes e crescentes, em fases de hidratação e desidratação, respectivamente, e pelo uso de xilol (GOMPEL e KOSS, 1997). Muitas modificações da coloração original de Papanicolaou (1942) foram propostas, e diferem basicamente quanto à intensidade da coloração nuclear e citoplasmática. A coloração de Shorr, complementada pela Hematoxilina de Harris proposta por Pundel (1957), também oferece bons resultados na citologia oncológica, porém, foi preconizada para avaliação hormonal, através de uma boa diferenciação entre células escamosas parabasais, intermediárias e superficiais.

Após a coloração, as lâminas devem ser montadas de forma permanente, utilizando um líquido de montagem, entre lâmina e lamínula, que protegerá as células contra danificação mecânica, artefatos de secagem ao ar, e perda da coloração. Assim, as lâminas poderão ficar estocadas no escuro por longo período de tempo. Para escolher o meio de montagem, deve-se analisar o índice de refração da lâmina e lamínula e do líquido, para que este não cause distorções morfológicas nas células. Vários meios de montagem vêm sendo usados em citologia, como: Entellan[®], bálsamo do Canadá, bálsamo sintético, verniz automotivo e outros.

2.9 CITOLOGIA CONVENCIONAL

O uso combinado de espátula de Ayre e de escova endocervical tem demonstrado bons resultados, e por isso, é a técnica de escolha para a citologia cérvico-vaginal convencional (BOON et al. 1989). A qualidade do esfregaço neste exame pode ser melhorada, coletando-se primeiro da região da JEC e depois da endocérvice, evitando-se a presença de grande quantidade de hemácias e leucócitos, que podem prejudicar a avaliação do material. A espátula de Ayre deve ser levemente introduzida no canal endocervical, girando-se 360° para coletar material de toda a região, incluindo JEC e ectocérvice. Na sequência, o material deve ser transferido para uma lâmina de maneira delicada e uniforme, evitando-se a formação de artefatos. Para coletar material do canal endocervical, introduz-se a escova endocervical no canal, girando-se 360° para evitar uma abrasão excessivamente vigorosa com sangramento (PARAISO et al. 1994). Ao se coletar material pelo método convencional, obtém-se entre 600.000 a 1,2 milhão de células epiteliais, mas apenas 20% destas células coletadas vão para a superfície da lâmina de microscopia, e o restante, que fica aderido à espátula/escova, será descartado (HUTCHINSON et al. 1994).

Distribui-se o material sobre a lâmina e procede-se à fixação rapidamente, para que as células continuem bem preservadas. Alguns estudos mostram que a distribuição do material em duas lâminas de microscopia detecta mais alterações

do que quando se emprega apenas uma, pois uma quantidade maior de células, melhor preservadas e fixadas, é avaliada (NEIDT et al., 1996).

Para aumentar a coleta de células do canal endocervical e, conseqüentemente, a detecção de lesões glandulares endocervicais, empregou-se modificações no formato dos instrumentos de coleta como, por exemplo, a espátulas de Aylesbury e de Szalay (RAMMOU-KINIA et al, 1991; MCGOOGAN et al, 1998).

O uso de escovas modelo vassoura ou “*broom like samplers*” permite com apenas um instrumento a coleta simultânea da ectocérvice, JEC e endocérvice, sendo uma opção para a coleta convencional (MCGOOGAN et al.,1998),

A coleta da amostra cérvico-vaginal após a retirada do muco e restos celulares da superfície cervical com um cotonete de celulose aumenta a sensibilidade do exame convencional de Papanicolaou (OBWEGESER e BRACK, 2001).

2.10 CITOLOGIA EM MEIO LÍQUIDO

A citologia em meio líquido surgiu para atender às demandas de escrutínio computadorizado feito pelos aparelhos automatizados para citologia cérvico-vaginal (TAKAHASHI e NAITO, 1997). Para viabilizar a leitura das lâminas por computadores, era necessário um preparado que apresenta o menor número possível de artefatos e sobreposições celulares (MCGOOGAN e REITH, 1996). Esta metodologia é o resultado de mais de uma década de pesquisas, na busca de um único meio, com condições de preparo citológico de excelência em fixação, preservação celular e também adequado para estudo biomolecular (VELASCO, 2001).

Existem várias metodologias de preparo de citologia em meio líquido, como: DNA-Citoliq® (Digene-Brasil), Thin Prep® (Cytoc Corp., USA), Autocyte® (Tripath, USA). A *United States Food and Drug Administration* (FDA) aprovou a metodologia de base líquida Thin Prep® (Cytoc Corp., USA) em 1996 e Autocyte® (Tripath, USA) no ano de 1998 como uma alternativa ao exame de Papanicolaou convencional, para a triagem do câncer cervical (FERENCZY e FRANCO, 2001).

São técnicas de preparação de amostras que diferem no uso dos reagentes preservativos e protocolos de citopreparação. As técnicas de Thin Prep® e DNA-citoliq® apresentam a mesma forma de preparação, através de uso de filtros e vácuo, sendo a lâmina preparada por impressão do material. Na técnica de Autocyte® a amostra é preparada por citocentrifugação (GRUPTA et al, 2001).

O método de coleta da citologia em meio líquido consiste em usar uma única escova de forma aproximadamente cônica, no caso da DNA-citoliq®, a qual possui extremidade destacável e desenho anatômico que se encaixa perfeitamente ao OCE, permitindo a esfoliação de células do exocérvice, da JEC e do endocérvice. A haste da mesma, após a coleta de material cérvico-vaginal, é quebrada de forma a ser acomodada em um tubo de material plástico descartável com capacidade para 10 ml, contendo líquido preservante e/ou fixador, que permite a posterior preparação do material citológico em lâmina de microscopia. Toda a celularidade do material recolhido fica, assim, disponibilizada de forma homogênea e randômica, bem como, se tem a possibilidade de preparar várias lâminas (CIBAS e DUCATMAN, 1996).

2.11 ADEQUAÇÃO E ESCRUTÍNEO DA AMOSTRA

Segundo o Sistema Bethesda, a adequação da amostra é o componente isolado mais importante da garantia de qualidade deste sistema. A presença dos componentes escamoso e endocervical garante representatividade da ZT. As mudanças pré-malignas e malignas ocorrem nesta área e, portanto, esta é a principal região que deve estar representada para se detectar a grande maioria das anormalidades (BIBBO, 1997).

No Sistema Bethesda 1991, a amostra é considerada “satisfatória para avaliação” quando mais de 10% da lâmina estiver coberta com células escamosas bem preservadas, e apresentar no mínimo dois grupamentos de células glandulares ou metaplásicas compostos pelo menos de 5 células cada um. Porém, em casos de epitélio atrófico, a ausência desses componentes pode não afetar a adequação da amostra, sendo a mesma considerada satisfatória para avaliação. Quando a amostra apresentar ausência de dados pertinentes à paciente como: idade, data da última

menstruação, informações adicionais apropriadas, como o uso de DIU, anticoncepcionais, presença de sangue, inflamação acentuada, áreas densas, fixação pobre, artefatos de fixação, contaminação e/ou outros fatores que obstruam a visualização e a interpretação de aproximadamente 50 a 75% das células epiteliais, e ainda ausência de células endocervicais ou metaplásicas, tornam a amostra “satisfatória, porém, limítrofe”. A amostra é considerada “insatisfatória para avaliação” quando não apresentar estes critérios para a adequação (THE BETHESDA COMMITTEE, 1993).

O Sistema Bethesda 2001 elimina a categoria limítrofe, ficando apenas a categoria satisfatória, a qual deve apresentar indicadores de qualidade. Os elementos usados para determinar a adequação da amostra são: identificação da paciente; informações clínicas relevantes; composição celular, amostra representativa da JEC e interpretabilidade técnica. Essa categorização para adequação da amostra aplica-se tanto para citologia convencional como em meio líquido. A amostra é considerada satisfatória quando a lâmina não está danificada e está corretamente identificada, vem acompanhada de informações clínicas relevantes, apresenta fixação e coloração de boa qualidade, e possui número adequado de células representativas dos dois epitélios: na citologia convencional deve ter entre 8.000 e 12.000 células escamosas bem conservadas e bem visualizadas, além de no mínimo 10 células da ZT (endocervicais ou metaplásicas) isoladas ou em grupos; enquanto na citologia em meio líquido deve-se ter no mínimo 5.000 células escamosas bem preservadas e visualizadas, além de 10 células da ZT. A amostra pode ser considerada satisfatória, porém com limitações por: ausência de informações clínicas; razões impeditivas da interpretação de 50 a 75% das células epiteliais ou por ausência de componentes da endocérvice e/ou ZT. Deve haver descrição em nota no laudo, relatando o fato. A amostra é considerada insatisfatória quando não há identificação da paciente, ou lâmina quebrada; com obscurecimento de grande parte do esfregaço dificultando a interpretação de 75% ou mais das células epiteliais, ou mesmo quando os componentes celulares cobrirem menos de 10% da superfície da lâmina. A designação insatisfatória indica que a amostra não é confiável para a detecção de anormalidades epiteliais cervicais (BETHESDA, 2001).

2.12 MEIOS PARA PRESERVAÇÃO E FIXAÇÃO CELULAR

A finalidade do fixador é preservar as características morfológicas e macromoleculares dos tecidos ou células, para posterior armazenamento ou análise. Isto depende de mecanismos físicos-químicos, nos quais os componentes macromoleculares dos tecidos e das células passam por um processo de insolubilização, causando sua estabilização e inativação. Agem primeiramente incapacitando biomoléculas intrínsecas, particularmente enzimas proteolíticas, e em seguida atuam protegendo a amostra de danos extrínsecos (JUNQUEIRA e CARNEIRO, 1991).

A fixação tem função de impedir a autólise ou degradação bacteriana do material biológico a ser analisado, além de facilitar os processos de coloração, e promover um enrijecimento de órgãos e tecidos.

A fixação pode ser realizada por agentes físicos, ou substâncias químicas, chamadas fixadores. Os fixadores reagem quimicamente com macromoléculas como proteínas, ácidos nucleicos, polissacarídeos e lipídeos, promovendo a sua estabilização molecular, coagulando-as ou tornando-as insolúveis e, conseqüentemente, precipitando-as nos tecidos de origem.

Existem muitos compostos químicos que podem ser usados como substâncias fixadoras, entre eles: álcool etílico e álcool metílico; aldeídos, como formaldeído, glutaraldeído e paraformaldeído; tetróxido de ósmio, eficiente na fixação de lipídeos; e ácido pícrico e ácido crômico, também excelentes fixadores de proteínas (CARVALHO e RECCO-PIMENTEL, 2001)

Álcool etílico e álcool metílico, considerados agentes desnaturantes de proteínas, atuam reduzindo a constante isoelétrica das proteínas, causando a sua precipitação, e rompendo desta forma as suas ligações hidrofílicas, importantes na manutenção da sua estrutura terciária (BENCROFT e STEVENS, 1990).

Aldeídos como formaldeído, glutaraldeído e paraformaldeído, são excelentes fixadores de proteínas por promoverem ligações cruzadas entre cadeias polipeptídicas. As reações do formaldeído com as proteínas são numerosas e complexas, sendo a reação mais freqüente a formação do composto metilol, este composto é reativo e pode condensar-se com um átomo de hidrogênio, para formar uma ponte metilénica (JUNQUEIRA e CARNEIRO, 1991).

Com a finalidade de estabilizar eritrócitos em amostras para o controle de qualidade em hematimetria, foi formulada uma solução preservadora baseada nas condições de osmolaridade, pH e composição do plasma normal, no metabolismo dos eritrócitos e em estudos já existentes sobre a sua preservação *in vitro*. Após serem testadas formulações com diferentes concentrações de glicose, citrato de sódio, fosfatos, cloreto de potássio, etilenodiaminotetracetato dissódico (EDTANa₂) albumina bovina, succinato de cloromicetina, sulfato de neomicina e cortisona, foi demonstrado que uma delas, denominada meio CE, estabilizou os valores do eritrograma em suspensões de eritrócitos durante 45 dias (LEONART et al, 1986). Posteriormente, a adição de novos componentes, como a vitamina E, estabilizou-se os valores do eritrograma para eritrócitos humanos por até 60 dias em meio de CE de preservação, e melhorou a preservação de eritrócitos de ratos normais e carentes em vitamina E (LEONART et al, 1989 b).

A partir do conhecimento de que a fixação parcial de eritrócitos em glutaraldeído inibe a hemólise, foram padronizados a concentração e o tempo de exposição ao mesmo, para eritrócitos suspensos em meio CE com vitamina E, obtendo amostras estáveis para os valores de eritrograma durante 100 dias (LEONART et al, 1989a).

Eritrócitos parcialmente fixados por glutaraldeído foram utilizados na obtenção de amostras para controle de qualidade em hematologia (LEONART et al, 1989a). A propriedade de aldeídos, de estabelecerem ligações *crosslinking* entre grupos amino e sulfidril de proteínas, peptídeos e alguns lipídeos, é utilizada na fixação de tecidos para microscopia eletrônica (SABATINI et al., 1963). O glutaraldeído forma produtos estáveis, resistentes à hidrólise ácida, com efeitos variáveis sobre as atividades biológicas, estabelecendo ligações específicas entre grupos amino da lisina e -SH. Pode-se provocar com o glutaraldeído uma reação de polimerização facilmente controlada, com manutenção de atividades enzimáticas e de composição de antígenos e anticorpos (REICHLIN, 1980). A fixação parcial da membrana eritrocitária diminui a hemólise, com redução da deformabilidade e formação de oligômeros de alto peso molecular por interações entre as proteínas da membrana (ARAKI, 1981). Portanto, a fixação parcial de eritrócitos com glutaraldeído inibe a hemólise e mantém diversas propriedades físicas e biológicas da célula.

FAVERO (1996) utilizou glutaraldeído como fixador para o estudo da morfologia dos eritrócitos em doenças hemolíticas. Neste trabalho, pretende utilizá-lo como fixador na citologia em meio líquido, ou em outras formulações, e avaliar a qualidade de fixação das células escamosas cérvico-vaginais mantendo as características morfotintoriais destas células, bem como a fixação do material citológico na lâmina.

O álcool etílico 95% é utilizado mundialmente como fixador no exame de Papanicolaou convencional, preservando as características morfotintoriais das células e a fixação do material citológico na lâmina no preparo da mesma (FREITAS e BOLSANELLO, 1978).

Assim, existem conhecimentos acumulados a respeito da ação de diversos fixadores e preservadores de células epiteliais e de outros tecidos. Diversos pesquisadores têm demonstrado a eficiência de métodos de citologia em meio líquido. Porém, embora os mesmos estejam disponíveis comercialmente, seu uso em geral não é acessível a sistemas de saúde pública de países em desenvolvimento, como o Brasil. Desta forma, torna-se relevante a investigação de métodos alternativos de citologia em meio líquido para material cérvico-vaginal.

3. OBJETIVOS

3. OBJETIVOS

3.1 OBJETIVO GERAL

Desenvolver um estudo sobre metodologias alternativas para o preparo de amostras cérvico-vaginais em meio líquido para o exame de Papanicolaou.

3.2 OBJETIVOS ESPECÍFICOS

- Testar preliminarmente o emprego de diferentes meios líquidos para fixação e preservação de células epiteliais.
- Testar preliminarmente técnicas de sedimentação espontânea, centrifugação e citocentrifugação na preparação de material citológico em lâminas de microscopia.
- Testar preliminarmente técnicas de confecção do esfregaço citológico.
- A partir do desenvolvimento dos itens acima, selecionar metodologia(s) alternativa(s) e testá-las em material cérvico-vaginal coletado de mulheres atendidas no Sistema Único de Saúde.

4. MATERIAL E MÉTODOS

4. MATERIAL E MÉTODOS

4.1 MATERIAL

Coletou-se material da mucosa bucal de 10 adultos saudáveis com idades entre 20 e 56 anos, de ambos os sexos; e material vaginal de 10 mulheres adultas saudáveis de 26 a 56 anos, entre docentes e alunos do Curso de Farmácia da Universidade Federal do Paraná, voluntários, para a realização de testes preliminares. Coletou-se, ainda, material cérvico-vaginal de 150 pacientes que já haviam iniciado sua atividade sexual, numa faixa etária que variou entre 15 e 69 anos, sendo 100 pacientes atendidas nas Unidades de Saúde Palmeiras, Parque São Paulo e XIV de Novembro do Município de Cascavel, PR e 50, atendidas no Ambulatório do Hospital Universitário do Oeste do Paraná (HUOP), seguindo a técnica de coleta recomendada pelo Sistema Bethesda (SB), após consentimento informado (Anexo 1), segundo aprovação do Comitê de Ética em Pesquisa Envolvendo Seres Humanos do Setor de Ciências da Saúde da UFPR, em 28 de setembro de 2006 (Anexo 2).

4.2 MÉTODOS

4.2.1 Reagentes, Material de Consumo e Equipamentos

4.2.1.1 Reagentes: álcool etílico absoluto comercial, cloreto de potássio P.A., citrato de sódio P. A (Reagen[®]), EDTANa₂ (Reagen[®]), albumina bovina (Sigma[®]), glicose (Merck[®]), fosfato monohidrógeno de sódio (Merck[®]), sulfato de neomicina (Dicrisfarma[®]), succinato de cloromicetina (Merck[®]), cortisona (QSPFarma[®]), glutaraldeído (Sigma[®]), fosfato dissódico (Merck[®]), álcool isopropílico (Reagen[®]), formaldeído (Synth[®]), kit para coloração de Papanicolaou Lote n° 6667 (Newprov[®]), xilol (Reagen[®]), Entellan (Merck[®]).

4.2.1.2 Material de consumo: espátulas de Ayre, escovas cilíndricas e cônicas para coleta de material cérvico-vaginal (Adlin[®]), espéculos vaginais, tubos plásticos cônicos de 15 ml com tampa hermética, lâminas para microscopia de 25 x 75 mm, lamínulas de 24 x 60 mm.

4.2.1.3 Equipamentos: capela Casplast[®], misturador tipo vortex Phoenix[®], balança analítica Bel Mark[®] 210 A, centrífuga Celm[®] LS-3, citocentrífuga Cytopro Wescor[®], Medidor de pH Mettler Toledo MP[®] 220, geladeira, microscópio de luz binocular Nikon Eclipse[®] E 200 com objetivas de 10x, 40x e 100x e oculares de 10x, microscópio Nikon Eclipse[®] E 200 com câmera digital SANSUNG[®] FCC131.

4.2.2 Testes preliminares para escolha de método de citologia em meio líquido

Testou-se, preliminarmente, o emprego de diferentes meios líquidos para fixação e preservação de células do epitélio cérvico-vaginal: técnicas de sedimentação espontânea, centrifugação e citocentrifugação na preparação de material citológico em lâminas de microscopia; e técnicas de confecção do esfregaço citológico. As avaliações foram fundamentadas em consenso morfológico entre dois observadores do grupo de pesquisadores do laboratório.

4.2.2.1 Coleta de material

Coletou-se células de epitélio bucal e vaginal. No primeiro caso, raspou-se vigorosamente o epitélio bucal, na região da orofaringe, por esfoliação, com escova citológica cilíndrica, de 10 voluntários adultos, com idades entre 20 e 56 anos, cinco do sexo masculino e cinco do sexo feminino, considerados saudáveis por não apresentarem quaisquer sinais ou sintomas aparentes de doença. No segundo caso, coletou-se material vaginal de 10 mulheres adultas, com idades entre 26 e 56 anos, também consideradas saudáveis, por esfoliação, com escova citológica cilíndrica. Todos os voluntários, docentes e alunos do Curso de Farmácia da Universidade Federal do Paraná, assinaram o termo de consentimento livre e esclarecido, de acordo com a aprovação do Comitê de Ética em Pesquisa Envolvendo Seres Humanos do Setor de Saúde da Universidade Federal do Paraná.

4.2.2.2 Procedimentos

Suspendeu-se as células obtidas em 2 ml de meio líquido, contido em tubo plástico cônico com capacidade de 15 ml, com tampa de rosca hermética. Em seguida, homogeneizou-se a suspensão obtida em agitador tipo vortex, mantendo-a em repouso por tempos variáveis, e submetendo-a a tratamentos variáveis, como segue. Após a fixação do esfregaço, procedeu-se à coloração de Papanicolaou modificada (Newprov[®]) (QUADRO 1) e montagem em Entellan (Merck[®]); avaliou-se ao microscópio óptico, sob aumento de 400x, celularidade; homogeneidade na distribuição das células; grau de sobreposição celular; alterações celulares e artefatos.

Análise dos meios líquidos preservadores/fixadores: Testou-se:

- álcool etílico 95%;
- meio CE (cloreto de sódio 20 mmoles/l, cloreto de potássio 75 mmoles/l, citrato de sódio 40 mmoles/l, EDTANa₂ 1 mmol/l, albumina bovina 0,09 mmol/l, glicose 20 mmoles/l, fosfato monohidrógeno de sódio 5 mmoles/l, sulfato de neomicina 2 mmoles/l, succinato de cloromicetina 7 nmoles/l e cortisona 0,027 mmol/l, pH 7,3 ± 0,1 e 318 ± 2 mOsm/KgH₂O) (LEONART et al, 1989 a);
- glutaraldeído 14 mmoles/l em tampão fosfato 150 mmoles/l pH 7,4 (LEONART et al, 1989 a);
- formaldeído 1, 2 e 5% (p/v) em tampão fosfato 150 mmoles/l pH 7,4;
- albumina bovina 30, 60, 80, 100 e 120 mg/dl;
- albumina de Mayer pura (clara de ovo com glicerol 1:1) (TAKAHASHI, 1981), diluída 1:10 e 1:100 em água destilada.
- adição de álcool etílico 95% na proporção 1:1 com meio CE, glutaraldeído e com formaldeído.

Após a incubação do material durante 1 a 2 h no meio líquido preservador e/ou fixador, centrifugou-se a 289 x g durante 5 min (centrífuga CELM[®] LS-3). Desprezou-se o sobrenadante por inversão do tubo cônico, confeccionando-se o esfregaço pelo espalhamento de 50 µl de sedimento em forma circular com o

auxílio de ponteira de micropipeta descartável, com diâmetro de aproximadamente 30 mm, e secando-o por exposição ao ar.

Análise do método de sedimentação: Testou-se amostras preservadas em etanol 95% durante 1 a 2 h, por sedimentação espontânea durante 1 h; por centrifugação comum (CELM[®] LS-3) a 289 x g por 5 min; e por citocentrifugação (Cytopro Wescor[®]) a 128 x g por 5 min. Após a sedimentação espontânea, retirou-se o sobrenadante com pipeta, deixando-se aproximadamente 50 µl de sedimento e no caso da centrifugação comum, desprezou-se o sobrenadante por inversão do tubo cônico. Em ambos, confeccionou-se o esfregaço pelo espalhamento de 50 µl de sedimento em forma circular, com o auxílio de ponteira de micropipeta descartável, com diâmetro de aproximadamente 30 mm, secando-o por exposição ao ar. O diâmetro do preparado por citocentrifugação foi de 8 mm.

Análise da velocidade e do tempo de centrifugação: Testou-se amostras preservadas em etanol 95% durante 1 a 2 h, por centrifugação a 128, 289 ou 514 x g durante 5 ou 10 min (centrífuga CELM[®] LS-3). Para avaliar a eficácia da sedimentação celular, depositou-se 50 µl do sobrenadante entre lâmina e lamínula, à fresco, observando-se ao microscópio óptico sob aumento de 400x, a presença de células residuais não sedimentadas. Desprezou-se o sobrenadante por inversão do tubo cônico, confeccionando-se o esfregaço com 50 µl de sedimento por espalhamento circular com o auxílio de ponteira de micropipeta descartável, com diâmetro de aproximadamente 30 mm, secando-o por exposição ao ar.

Análise da confecção do esfregaço: Testou-se amostras preservadas em etanol 95% durante 1 a 2 h, por centrifugação a 289 x g durante 5 min. Desprezou-se o sobrenadante por inversão do tubo cônico, confeccionando-se o esfregaço com 50 µl de sedimento de duas formas: pelo espalhamento circular, com o auxílio de ponteira de micropipeta descartável, com diâmetro de aproximadamente 30 mm; ou por extensão do material, com o auxílio de uma lâmina extensora. Em ambos os casos, os esfregaços foram secos por exposição ao ar.

Análise da aderência do material citológico em lâmina: Testaram-se amostras preservadas em etanol 95% durante 1 a 2 h por centrifugação a 289 x g durante 5 min. Desprezou-se o sobrenadante por inversão do tubo cônico, confeccionando-se o esfregaço com 50 µl de sedimento, por espalhamento circular, com o auxílio de ponteira de micropipeta descartável, com diâmetro de aproximadamente 30 mm. Testou-se lâminas recobertas com 50 µl de albumina de Mayer, 50µl de albumina de Mayer 1:50 em água destilada, ou 20 µl de poli-L-lisina 0,1%. Para as lâminas recobertas com albumina de Mayer, os esfregaços foram secos por exposição ao ar e para as recobertas com poli-L-lisina, incubados por 15 min em câmara úmida.

Análise da fixação do esfregaço: Em amostras preservadas em etanol 95% durante 1 a 2 h, centrifugou-se a 289 x g durante 5 min, retirou-se o sobrenadante por inversão do tubo, confeccionou-se o esfregaço (diâmetro de cerca de 30 mm) com 50 µl de sedimento, por espalhamento circular, com o auxílio de ponteira de micropipeta descartável; tratou-se o esfregaço como segue: cobertura com solução alcoólica de polietilenoglicol a 2% e exposição ao ar, ou simplesmente exposição ao ar. No primeiro caso, empregou-se a fixação em álcool etílico a 95% durante 30 min e, no segundo caso, testou-se a fixação em álcool etílico a 95% durante 15 e 30 min.

4.2.3 Experimentos

A partir da análise dos resultados dos testes preliminares, definiu-se por empregar, para os experimentos a serem realizados, como meios líquidos, etanol 95% e formaldeído a 1% em tampão fosfato 150 mmoles/l pH 7,4; sedimentação espontânea e centrifugação comum, bem como confecção de esfregaços por espalhamento circular e fixação dos esfregaços em etanol 95%. Como controle, empregou-se o método convencional de Papanicolaou, realizado paralelamente para todas as amostras analisadas. Para se estudar a citologia em meio líquido com etanol 95%, coletou-se material cérvico-vaginal de 50 pacientes atendidas no Ambulatório do Hospital Universitário do Oeste do Paraná (HUOP) para exame preventivo de câncer de colo de útero; e para a citologia em meio líquido com

formaldeído a 1%, de 100 pacientes, atendidas nas Unidades de Saúde Palmeiras, Parque São Paulo e XIV de Novembro do Município de Cascavel-PR, para a mesma finalidade.

4.2.3.1 Citologia Convencional (Controle)

Após afastamento da parede vaginal com espécuro e visualização do colo uterino, coletou-se material da região da JEC e da endocérvice, introduzindo-se a escova endocervical no canal, e girando 360°. Em seguida, introduziu-se a extremidade alongada da espátula de Ayre na região da JEC, girando-a 360° para coletar material de toda a região da ZT e do ectocérvice (PARAISO et al, 1994).

Após a coleta, os materiais de região cérvico-vaginal obtidos foram espalhados sobre duas lâminas de microscopia, de modo regular e em um único sentido, procurando colocar em contato toda a superfície dos instrumentos de coleta com as lâminas, otimizando a transferência do material, de forma a obter um esfregaço de espessura adequada, representativo do material proveniente das duas regiões em cada lâmina.

A primeira lâmina foi coberta com solução alcoólica de polietilenoglicol a 2% e encaminhada para o laboratório para o exame preventivo de rotina da paciente, e a segunda foi fixada em álcool etílico 95%, durante no mínimo 30 min e no máximo 2 dias, e corada pelo método de Papanicolaou modificado (Newprov[®]) (QUADRO 1). A análise dos esfregaços de citologia convencional foi realizada de acordo com o item 4.2.4.

QUADRO 1 - COLORAÇÃO SEGUNDO PAPANICOLAOU MODIFICADA

Sequência de cubas	Procedimentos
Etanol a 80%	10 mergulhos
Etanol a 70%	10 mergulhos
Etanol a 50%	10 mergulhos
Água Destilada	10 mergulhos
Hematoxilina de Harris	1 min e 15 seg
Água corrente	6 min
Etanol a 50%	10 mergulhos
Etanol a 70 %	10 mergulhos
Etanol a 80%	10 mergulhos
Orange G	1min e 30 seg
Etanol a 95%	10 mergulhos
Etanol a 95%	10 mergulhos
Etanol a 95%	10 mergulhos
EA – 36	1min e 30 seg
Etanol a 95%	10 mergulhos
Etanol a 95%	10 mergulhos
Etanol a 95%	10 mergulhos
Xilol	10 mergulhos
Xilol	10 mergulhos

EA – eosina amarelada.

NOTA: kit para coloração de Papanicolaou NEWPROV®.

As lâminas foram montadas utilizando Entellan (Merck®), sob lamínulas de 24 x 60 mm.

4.2.3.2 Citologia em Meio Líquido

Após a coleta de citologia convencional (controle), introduziu-se uma escova cônica (200 mm de comprimento, sendo 21 mm do eixo da ponta ativa e 0,7 mm de diâmetro) no OCE, girando-a 360° para coleta de células do exocérvice, JEC e endocérvice. Em seguida, a extremidade anatômica utilizada para a descamação celular foi colocada em tubo cônico, com capacidade para 15 ml, contendo 2 ml de meio líquido composto por etanol 95% ou formaldeído a 1% em tampão fosfato 150 mmoles/l pH 7,4.

4.2.3.2.1 Com emprego de Etanol 95%

Homogeneizou-se a suspensão de células em agitador tipo vortex por cerca de 15 seg, retirou-se a escova cônica e centrifugou-se a 289 x g durante 5 min. Desprezou-se o sobrenadante por inversão do tubo cônico. Confeccionou-se o esfregaço pelo espalhamento de 50 µl de sedimento em forma circular, com o auxílio de ponteira de micropipeta descartável, formando um esfregaço com cerca de 30 mm, secando-o por exposição o ar. Fixou-se a lâmina em álcool etílico a 95% durante 30 min e procedeu-se à coloração de Papanicolaou e montagem da lâmina, conforme descrito no Quadro 1.

4.2.3.2.2 Com emprego de formaldeído a 1% em tampão fosfato 150 mmoles/l, pH 7,4.

Homogeneizou-se a suspensão obtida em agitador tipo vortex por cerca de 15 seg, retirou-se a escova cônica e centrifugou-se a 289 x g durante 5 min. Desprezou-se o sobrenadante por inversão do tubo cônico. Sobre o sedimento, adicionou-se 2 ml de álcool etílico 95% durante 60 min. Após sedimentação espontânea, retirou-se o sobrenadante com micropipeta, confeccionando-se o esfregaço pelo espalhamento de 50 µl de sedimento em forma circular, com o auxílio de ponteira de micropipeta descartável, formando um esfregaço com cerca de 30 mm, secando-o por exposição o ar. Fixou-se a lâmina em álcool etílico a 95% durante 30 min e procedeu-se à coloração de Papanicolaou e montagem da lâmina, conforme descrito no Quadro 1.

4.2.4 Análises citológicas

4.2.4.1 Avaliação citomorfológica por escrutínio

Após coloração e montagem, a leitura das lâminas foi procedida por varredura horizontal sistemática e com auxílio de microscópio óptico com a objetiva de 10x (aumento 100x) (KOSS e MELAMED, 2006). Os campos sucessivos foram vistos e, a cada avanço, a porção final do último campo microscópico foi parcialmente revista, para que nenhuma área do esfregaço ficasse descoberta. Para as células ou microorganismos que necessitaram de observação mais minuciosa, foi utilizada objetiva de 40x (aumento 400x), ou mesmo de 100x (aumento 1000x). As citologias líquida e convencional de cada paciente foram avaliadas separadamente, em dias alternados, com o intuito de não haver indução do diagnóstico. A indicação dos tipos celulares, alterações celulares, presença de organismos e classificação segundo Bethesda 2001 foi realizada na forma de laudo descritivo (Anexo 3). As avaliações foram fundamentadas em consenso morfológico entre dois observadores do grupo de pesquisadores do laboratório.

4.2.4.2 Celularidade

Observou-se critérios mínimos de celularidade escamosa para citologia convencional e em meio líquido (BETHESDA, 2001).

Uma estimativa da celularidade total em um esfregaço citológico em meio líquido pode ser obtida com a realização da contagem de campos celulares representativos. Foi avaliada a média de células em 10 campos em objetiva de 40x (aumento 400x, diâmetro da ocular de 20 mm). O desenvolvimento dos cálculos seguiu as fórmulas propostas por BETHESDA (2001):

a- Número médio mínimo de células por campo examinado, necessário para ter 5000 células no esfregaço:

$$\text{N}^\circ \text{ células requeridas por campo} = 5000 / (\text{área do círculo} / \text{área do campo})$$

b- Cálculo do diâmetro do campo microscópico em milímetros (mm)

$$\text{Diâmetro do campo microscópico (mm)} = \text{FN} / \text{valor da objetiva}$$

$$\text{FN} = \text{medida do diâmetro da ocular do microscópio utilizado (mm)}$$

c- Cálculo da área de um círculo:

$$A = \pi \times r^2 \text{ onde } \pi = 3,1416 \text{ e } r = \text{raio}$$

d- Cálculo dos valores para o microscópio utilizado em nosso estudo (Nikon Eclipse® E 200):

Cálculo do diâmetro do campo microscópico (mm)

$$\text{Diâmetro do campo (D)} = \text{FN (20)} / \text{Objetiva de 40X}$$

$$D = 20/40$$

$$D = 0,5\text{mm}$$

Cálculo da área do campo microscópico $r = D/2$

$$\text{onde } D = 0,5\text{mm} \quad r = 0,5/2 \quad r = 0,25$$

$$A = 3,1416 \times (0,25)^2 \text{ onde } A = 0,1963 \text{ mm}$$

Cálculo da área do círculo do esfregaço

$$\text{Diâmetro do círculo} = 30\text{mm} \text{ onde } r = D/2, \quad r = 15 \text{ mm}$$

$$\text{Área do círculo} = \pi \times r^2 \text{ onde } 3,1416 \times 15^2, \quad A = 706,86$$

$$\text{N}^\circ \text{ de células por campo} = 5000 / (706,86 / 0,1963)$$

$$\text{N}^\circ \text{ de células por campo} = 5000/3600,9$$

$$\text{N}^\circ \text{ de células por campo} = 1,4 \text{ células por campo microscópico}$$

Cálculo do número de células em todo o esfregaço (em 30 mm)

N° de células = (Área do círculo x N° médio células por campo) / Área do campo

N° de células = $706,86 \times 1,4 / 0,1963$

N° de células = 5041

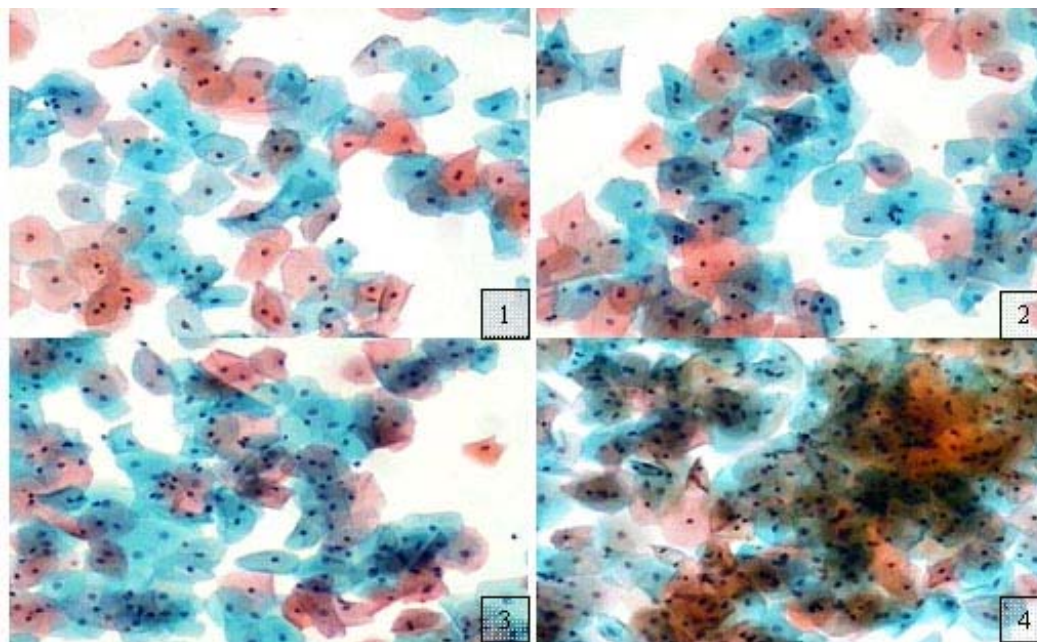
4.2.4.3 Homogeneidade na distribuição das células

Considerando-se esfregaços com celularidade satisfatória, convencionou-se que a homogeneidade seria satisfatória se a maioria dos campos não apresentasse mais de 30 células em aumento de 100x. Esta avaliação deve ser evitada em esfregaços com celularidade muito alta, quando se encontra campos com excessiva sobreposição.

4.2.4.4 Grau de sobreposição celular

Avaliou-se a sobreposição celular de forma semi-quantitativa, conferindo-se cruzes para graus de sobreposição, relacionando-se (0) a nenhuma sobreposição, (+) a pouca sobreposição; (++) a média sobreposição e (+++) a muita sobreposição, de acordo com a Figura 1

FIGURA 1. FOTOMICROGRAFIAS DE MATERIAL CÉRVICO-VAGINAL EM CITOLOGIA EM MEIO LÍQUIDO COM FORMALDEÍDO 1% EM CITOLOGIA EM MEIO LÍQUIDO COM FORMALDEÍDO 1%



1 - Nenhuma sobreposição; 2 - pouca sobreposição; 3 - média sobreposição; 4 - muita sobreposição. Meio Líquido Formaldeído 1%; coloração Papanicolaou (100 x).

4.2.4.5 Presença de células epiteliais escamosas e glandulares

Avaliou-se a presença de células escamosas superficiais, intermediárias e parabasais, de células metaplásicas e de células endocervicais, bem como de leucócitos polimorfonucleares, histiócitos, linfócitos e hemácias, em cruzes. Assim, indicou-se, de forma semi-quantitativa, em relação a quantidades de células escassa (+), moderada (++), acentuada (+++) e abundante (++++).

Considerou-se aspectos morfológicos, como: tamanho e forma da célula e do núcleo, intensidade e tonalidade da coloração do citoplasma e do núcleo, distribuição e granulosidade da cromatina, relação núcleo/citoplasma, de acordo com diversos autores (KURMAN e SOLOMON, 1994; CIBAS e DUCATMAN, 1996; BIBBO, 1997; ATKINSON e SILVERMAN, 2000; BETHESDA, 2001; KOSS e MELAMED, 2006).

4.2.4.6 Presença de alterações celulares e artefatos

Avaliou-se a presença de alterações reativas e degenerativas, como: pseudoesinofilia, metacromasia, vacuolização citoplasmática, halo perinuclear, grânulos querato-hialinos, apagamento de bordos citoplasmáticos, hiperqueratose, paraqueratose, homogeneização da cromatina, espessamento de bordos nucleares, cariorréxis, edema nuclear, binucleação, multinucleação, cariopicnose, cariólise e citólise.

Observou-se também a ocorrência de alterações de lesões intraepiteliais ou neoplásicas, como: hipercromasia, cariomegalia, aumento da relação núcleo/citoplasmática, distribuição irregular da cromatina, contorno irregular do núcleo, coilocitose e pleomorfismo celular.

Observou-se ainda a presença de artefatos, sendo que alguns deles foram considerados como produtos da interferência da metodologia aplicada. Entre os artefatos encontrados, relacionou-se: pleomorfismo celular, destruição celular, alterações tintoriais, fundo sujo, entre outros.

4.2.4.7 Avaliação da microbiota e efeitos citopáticos de microorganismos

Observou-se a presença de microorganismos normais e patológicos na microbiota cérvico-vaginal, seguindo critérios de Longatto Filho e Silva Filho, (2000). Entre eles, registrou-se: bacilos de Döderlein, flora mista, flora cocoíde, flora bacilar, *Gardnerella vaginalis*, *Trichomonas vaginalis*, *Actinomyces spp*, *Candida spp*, *Mobilincus spp* e *Leptotrix spp*.

Trichomonas vaginalis: protozoário flagelado com cerca de 15 a 20 µm, forma ovalada, coloração cinza ou rosada, com núcleo excêntrico, ovalado e hiperocrômico, com grânulos eosinofílicos citoplasmáticos.

Actinomyces spp: bactérias de aspecto filamentosos, que aparecem como grupos amorfos mais escuros centralmente e com projeções periféricas, lembrando “ouriço do mar”.

Gardnerella vaginalis: reconhecidos pela identificação de *clue-cells* (células pistas), células cariopicnóticas com citoplasma recoberto por diminutos cocobacilos.

Mobiluncus spp: reconhecidos pela identificação de *comma-cells*, células cariopícnóticas com citoplasma recoberto por bacilos.

Candida spp: reconhecimento de hifas e/ou esporos. As hifas ou micélios têm comprimento variável, geralmente segmentado e de coloração rosada. As células leveduriformes também aparecem rosadas e medem cerca de 3 a 6 µm.

Leptotrix spp: aparecem como estruturas curvilíneas, mais longas que os bacilos de Doderlein e de coloração acizentada.

4.2.4.8 Morfometria

A análise morfométrica das células escamosas intermediárias foi feita pela observação em microscópio Nikon ECLIPSE® E 200, capturando-se imagens com câmera digital SANSUNG® FCC131. Considerou-se aspectos morfológicos como, tamanho e forma da célula e do núcleo, áreas citoplasmática e nuclear e relação núcleo/citoplasma.

As imagens captadas foram tratadas com o programa Adobe Photoshop 7.0, e para padronização do contraste foi aplicado um filtro (mediana) em todas as imagens para obtenção de melhor resolução. A morfometria celular foi monitorada pelo programa, UTHSCSA® *Image Tool*.

4.2.5.9 Análise Estatística

Os dados obtidos na citologia em meio líquido convencional e nos ensaios de citologia em meio formaldeído 1% e etanol 95% foram comparados utilizando-se os seguintes testes estatísticos:

Foi utilizado o teste Z para duas proporções, com categorias mutuamente excludentes, a fim de analisar os índices de concordância e discordância dos métodos estudados, em relação aos números de observações das diferenciações celulares. As variáveis estudadas foram: células escamosas intermediárias, células escamosas superficiais, células escamosas parabasais, células endocervicais, células metaplásicas, polimorfonucleares, histiócitos, linfócitos e hemácias.

Considerando o método de coleta convencional como controle em relação ao do meio líquido, foram calculadas a sensibilidade e a especificidade relativas à presença de células, de microorganismos e de alterações celulares, classificando-se as observações como positivas ou negativas. Sensibilidade representa a habilidade do método teste em detectar todas as observações positivas realizadas pelo método de referência, e especificidade, em detectar as ausências. A prevalência de cada variável estudada foi calculada pelas observações positivas do método controle. As variáveis estudadas foram: 1) presença de células escamosas superficiais, intermediárias e parabasais, de células metaplásicas e de células endocervicais, bem como de leucócitos polimorfonucleares, histiócitos, linfócitos e hemácias; 2) presença de microorganismos: bacilos de Döderlein, flora mista, flora cocoíde, flora bacilar, *Gardnerella vaginalis*, *Trichomonas vaginalis*, *Actinomyces spp*, *Candida spp*, *Mobilincus spp*, e *Leptotrix spp*; 3) presença de alterações celulares: pseudoesosinofilia, metacromasia, vacuolização, halo perinuclear, grânulos querato-hialinos, apagamento de bordos citoplasmáticos, hiperqueratose, paraqueratose, homogenização de cromatina, espessamento de bordos nucleares, cariorréxis, edema nuclear, binucleação, cariopiconose, cariólise, citólise e hiperacromasia.

Os dados da análise morfométrica das células foram comparados utilizando-se a análise de variância (ANOVA, um critério) seguida do teste Tukey para comparações de médias.

A significância estatística foi considerada para $p < 0,05$, e todos os cálculos estatísticos foram efetuados utilizando-se a planilha eletrônica Excel (Microsoft®), com programação apropriada e o pacote estatístico Statistica 6.0 (Statsoft®).

5. RESULTADOS

5. RESULTADOS

5.1 Resultados dos Testes Preliminares

Na análise dos meios líquidos preservadores/fixadores foram observadas as qualidades morfológicas das células escamosas em etanol 95%; meio CE; glutaraldeído 14 mmoles/l em tampão fosfato 150 mmoles/l pH 7,4; albumina bovina 30 a 120 mg/dl; albumina de Mayer; formaldeído em tampão fosfato 150 mmoles/l, pH 7,4.

Foram consideradas satisfatórias as células escamosas preservadas/fixadas em etanol 95%, e em formaldeído a 1% em tampão fosfato 150 mmoles/l, pH 7,4 (Quadro 2).

QUADRO 2 - AVALIAÇÃO DE PREPARAÇÕES DE CÉLULAS ESCAMOSAS DA MUCOSA BUCAL E DA MUCOSA VAGINAL, PRESERVADAS E/OU FIXADAS EM DIVERSOS MEIOS LÍQUIDOS

	Celularidade	Homogeneidade na distribuição das células	Sobreposição celular	Alterações celulares	Artefatos
E95	Satisfatória	Satisfatória	Satisfatória	Ausentes	Ausentes
CE	Insatisfatória	Satisfatória	Satisfatória	Hipercromasia, hiperqueratose, edema nuclear	Pleomorfismo
CE + E95 1:1	Satisfatória	Satisfatória	Satisfatória	Hipercromasia, hiperqueratose, edema nuclear	Pleomorfismo precipitados sobre as células
GLUTTF 1:1	Insatisfatória	Satisfatória	Satisfatória	Irregularidade de membrana , pleomorfismo moderado	Precipitados sobre as células
GLUT+E95 1:1	Satisfatória	Satisfatória	Satisfatória	Irregularidade de membrana células dobradas halo perinuclear	Precipitados sobre as células
AB + E95 1:1	Satisfatória	Satisfatória	Satisfatória	Orangiofilia moderada	Ausentes
AM conc+ E95 1:1	Insatisfatória	Insatisfatória	Insatisfatória	Pleomorfismo acentuado	Material proteináceo abundante
AM 1:10 + E95 1:1	Insatisfatória	Insatisfatória	Insatisfatória	Pleomorfismo moderado	Material proteináceo moderado
AM 1:100 + E95 1:1	Insatisfatória	Insatisfatória	Insatisfatória	Pleomorfismo discreto	Material proteináceo discreto
FTF 1%	Satisfatória	Satisfatória	Satisfatória	Ausentes	Ausentes
FTF 2%	Satisfatória	Satisfatória	Insatisfatória	Pleomorfismo discreto	Precipitado sobre as células
FTF 5%	Satisfatória	Insatisfatória	Insatisfatória	Oriangiofilia, irregularidade membrana	Precipitado sobre as células

E95 - etanol 95%; CE - meio CE; GLUTTF - glutaraldeído 14 mmoles/l em tampão fosfato 150 mmoles/l pH 7,4; AB - albumina bovina 30 a 120 mg/dl; AM - albumina de Mayer; FTF -formaldeído em tampão fosfato 150 mmoles/l pH 7,4.

N = 10 voluntários em duplicata (5 amostras mucosa bucal e 5 amostras mucosa vaginal)

Celularidade satisfatória \geq 5000 células no esfregaço.

Na análise dos métodos de sedimentação os esfregaços obtidos por centrifugação comum apresentaram melhores resultados em relação aos obtidos por sedimentação espontânea e por citocentrifugação (Quadro 3).

QUADRO 3 – AVALIAÇÃO DE MÉTODOS DE SEDIMENTAÇÃO PARA PREPARAÇÕES DE CÉLULAS ESCAMOSAS DA MUCOSA BUCAL E VAGINAL, PRESERVADAS EM ETANOL 95%

Método de sedimentação	Celularidade	Homogeneidade na distribuição das células	Sobreposição celular	Artefatos
Centrifugação comum	Satisfatória	Satisfatória	Satisfatória	Ausentes
Citocentrifugação	Satisfatória	Insatisfatória	Insatisfatória	Ausentes
Sedimentação espontânea	Satisfatória	Satisfatória	Satisfatória	Ausentes

N = 10 voluntários em duplicata (5 amostras mucosa bucal e 5 amostras mucosa vaginal)

Celularidade satisfatória ≥ 5000 células no esfregaço.

As células foram centrifugadas a 289 x g por 5 min ou citocentrifugadas a 128 x g por 5 min, e sedimentadas durante 1 h.

Na análise da velocidade e do tempo de centrifugação os esfregaços obtidos por centrifugação a 289 x g por 5 min apresentaram melhores resultados em relação às forças centrífugas relativas de 128 x g e 514 x g durante 10 min (Quadro 4). Não foi observada a presença de células ao se analisar os sobrenadantes ao microscópio óptico, demonstrando-se a eficiência da sedimentação.

QUADRO 4 - EFEITOS DA VELOCIDADE E TEMPO DE CENTRIFUGAÇÃO COMUM NAS PREPARAÇÕES DE CÉLULAS ESCAMOSAS DA MUCOSA BUCAL E VAGINAL, PRESERVADAS EM ETANOL 95%

	Celularidade	Homogeneidade na distribuição das células	Sobreposição celular	Alterações celulares	Artefatos
128 x g 5 min	Insatisfatória	Satisfatória	Satisfatória	Ausentes	Ausentes
128 x g 10 min	Insatisfatória	Insatisfatória	Insatisfatória	Ausentes	Ausentes
289 x g 5 min	Satisfatória	Satisfatória	Satisfatória	Ausentes	Ausentes
289 x g 10 min	Satisfatória	Satisfatória	Insatisfatória	Irregularidade da membrana	Ausentes
514 x g 5 min	Satisfatória	Satisfatória	Insatisfatória	Irregularidade da membrana	Ausentes
514 x g 10 min	Satisfatória	Satisfatória	Insatisfatória	Irregularidade da membrana, halo perinuclear	Ausentes

N = 10 voluntários em duplicata (5 amostras mucosa bucal e 5 amostras mucosa vaginal)
 Celularidade satisfatória \geq 5000 células no esfregaço;

Na análise da confecção dos esfregaços citológicos, os preparados por espalhamento circular do sedimento com ponteira de micropipeta apresentaram melhores resultados em relação aos estendidos com o auxílio de lâmina extensora (Quadro 5).

QUADRO 5 - AVALIAÇÃO DE CONFEÇÃO DE ESFREGAÇOS CITOLÓGICOS CIRCULARES COM O AUXÍLIO DE PONTEIRA DE MICROPIPETA, E POR EXTENSÃO, COM O AUXÍLIO DE LÂMINA EXTENSORA.

	Celularidade	Homogeneidade na distribuição das células	Sobreposição celular	Alterações celulares	Artefatos
Esfregaço circular	Satisfatória	Satisfatória	Satisfatória	Ausentes	Ausentes
Esfregaço estendido	Insatisfatória	Insatisfatória	Satisfatória	Irregularidade da membrana celular, pleomorfismo	Ausentes

N= 10 voluntários em duplicata (5 amostras mucosa bucal e 5 amostras mucosa vaginal)
 Celularidade satisfatória \geq 5000 células no esfregaço

Na análise da aderência do material citológico em lâmina, as lâminas recobertas com 50 μ l de albumina de Mayer, 50 μ l de albumina de Mayer 1:50 em água destilada, ou 20 μ l de poli-L-lisina 0,1%, não apresentaram resultados satisfatórios em relação à qualidade morfo-tintorial das células escamosas analisadas (Quadro 6).

QUADRO 6 - AVALIAÇÃO DA ADERÊNCIA DE PREPARAÇÕES DE CÉLULAS ESCAMOSAS DA MUCOSA BUCAL E VAGINAL, PRESERVADAS EM ETANOL 95%

	Celularidade	Homogeneidade na distribuição das células	Sobreposição celular	Alterações celulares	Artefatos
Albumina de Mayer	Insatisfatória	Insatisfatória	Insatisfatória	Irregularidade da membrana celular, halo perinuclear, pleomorfismo	Material proteináceo abundante
Albumina de Mayer 1:50	Satisfatória	Satisfatória	Insatisfatória	Pseudoeosinofilia	Material proteináceo
Poli-L-lisina 0,1%	Satisfatória	Satisfatória	Satisfatória	Pseudoeosinofilia	Resíduo orangiofílico

N= 10 voluntários em duplicata (5 amostras mucosa bucal e 5 amostras mucosa vaginal)
 Celularidade satisfatória \geq 5000 células no esfregaço;
 As lâminas foram recobertas com albumina de Mayer, albumina de Mayer 1:50 ou poli-L-lisina 0,1%.

Na análise da fixação do esfregaço, os esfregaços fixados em etanol 95% durante 30 min apresentaram melhores resultados em relação aos fixados em etanol 95% durante 15 min e aos esfregaços recobertos com solução alcoólica de polietilenoglicol a 2%, secos ao ar e posteriormente submetidos ao etanol 95% por 30 min (Quadro 7).

QUADRO 7 - AVALIAÇÃO DE FIXAÇÃO DE CÉLULAS ESCAMOSAS DA MUCOSA BUCAL E VAGINAL

	Celularidade	Homogeneidade na distribuição das células	Sobreposição celular	Alterações celulares	Artefatos
Polietilenoglicol 2%+ etanol 95% 30 min	Satisfatória	Satisfatória	Satisfatória	Pseudo-eosinofilia	Resíduo orangiofílico
etanol 95% 15 min	Insatisfatória	Satisfatória	Satisfatória	Ausentes	Ausentes
etanol 95% 30 min	Satisfatória	Satisfatória	Satisfatória	Ausentes	Ausentes

Os resultados são baseados em 10 experimentos realizados em duplicata.

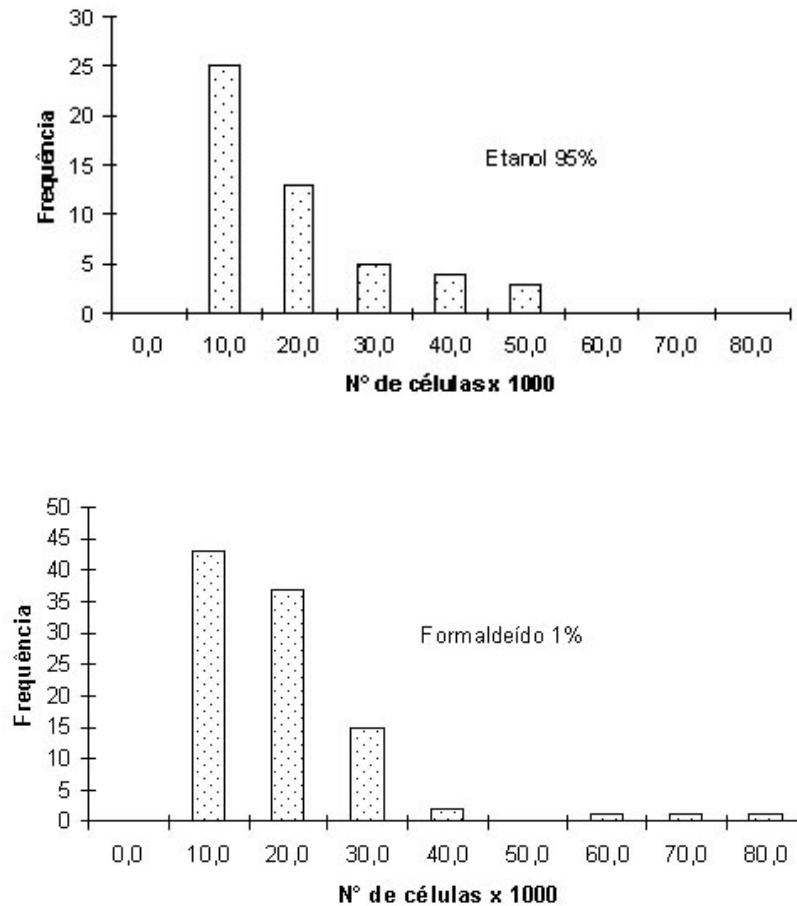
Celularidade satisfatória \geq 5000 células no esfregaço

Esfregaços recobertos com solução alcoólica de polietilenoglicol a 2% e fixados em etanol 95% 30 min, e fixados em etanol 95% por 15 ou 30 min.

5.2 Resultados dos Experimentos

Na Figura 2, está representada a celularidade obtida em esfregaços de citologia cérvico-vaginal em meio líquido, preparados a partir de amostras coletadas em etanol a 95% e em formaldeído a 1% em tampão fosfato 150 mmol/l pH 7,4. Em 50% dos esfregaços, o número de células epiteliais encontradas foi da ordem de 10.000 e, no restante, foi acima de 10.000 células, em ambos os meios líquidos, etanol 95% e formaldeído 1%.

FIGURA 2 – DISTRIBUIÇÃO DE FREQUÊNCIA DE CELULARIDADE EM ESFREGAÇOS DE CITOLOGIA EM MEIOS LÍQUIDOS ETANOL 95% E FORMALDEÍDO A 1%



A celularidade das amostras de citologia em meio líquido foi obtida pela contagem das células em 10 campos em objetiva de 40x (aumento 400x, diâmetro da ocular de 20 mm) e cálculo do número médio de células por campos. O desenvolvimento dos cálculos seguiu as fórmulas propostas por BETHESDA (2001).

Etanol 95% - 50 amostras cérvico-vaginais; Formaldeído 1% - 100 amostras cérvico-vaginais.

TABELA 1 – COMPARAÇÃO DOS RESULTADOS OBTIDOS NA IDENTIFICAÇÃO CELULAR ENTRE CITOLOGIA CÉRVICO-VAGINAL CONVENCIONAL E EM MEIO LÍQUIDO ETANOL 95%

	ces	cei	cep	cend	meta	pnm	hist	hem	linfo
Contagens idênticas (1)	48	49	6	27	22	48	21	31	8
Contagens diferentes(2)	0	0	0	9	3	1	8	3	0
Tamanho da Amostra	48	49	6	38	26	49	29	39	8
Proporção do Grupo 1	1,000	1,000	1,000	0,711	0,846	0,980	0,724	0,795	1,000
Proporção do Grupo 2	0,000	0,000	0,000	0,237	0,115	0,020	0,276	0,077	0,000
Diferença entre as 2 Proporções	1	1	1	0,474	0,731	0,960	0,449	0,718	1
Diferença Hipotética α	0,000	0,000	0,000	0,000	0,000	0,000	0,000	0,000	0,000
Z	-	-	-	3,434	5,699	23,744	2,701	7,511	-
Teste Bicaudal									
Valor Crítico Inferior	-1,960	-1,960	-1,960	-1,960	-1,960	-1,960	-1,960	-1,960	-1,960
Valor Crítico Superior	1,960	1,960	1,960	1,960	1,960	1,960	1,960	1,960	1,960
P	-	-	-	0,001	0,000	0,000	0,007	0,000	-
Decisão	C	C	C	C	C	C	C	C	C

Ces – célula escamosa superficial; cei - célula escamosa intermediária, cep – célula escamosa parabasal, cend - célula endocervical, meta - célula escamosa metaplásica, pnm – poliformonucleares, hist – histiócitos, hem – hemácias, linfo – linfócitos.

N = 50 amostras cérvico-vaginais

α nível de significância 5%; Z – teste de proporções para categorias mutuamente exclusivas; C – Proporção estatisticamente idênticas de observações entre os dois métodos ($p < 0,05$); p – probabilidade da distribuição Z.

Na contagem em cruces, foi considerado idêntico quando havia a diferença de 1 grau (por exemplo: + = ++; + \neq +++)

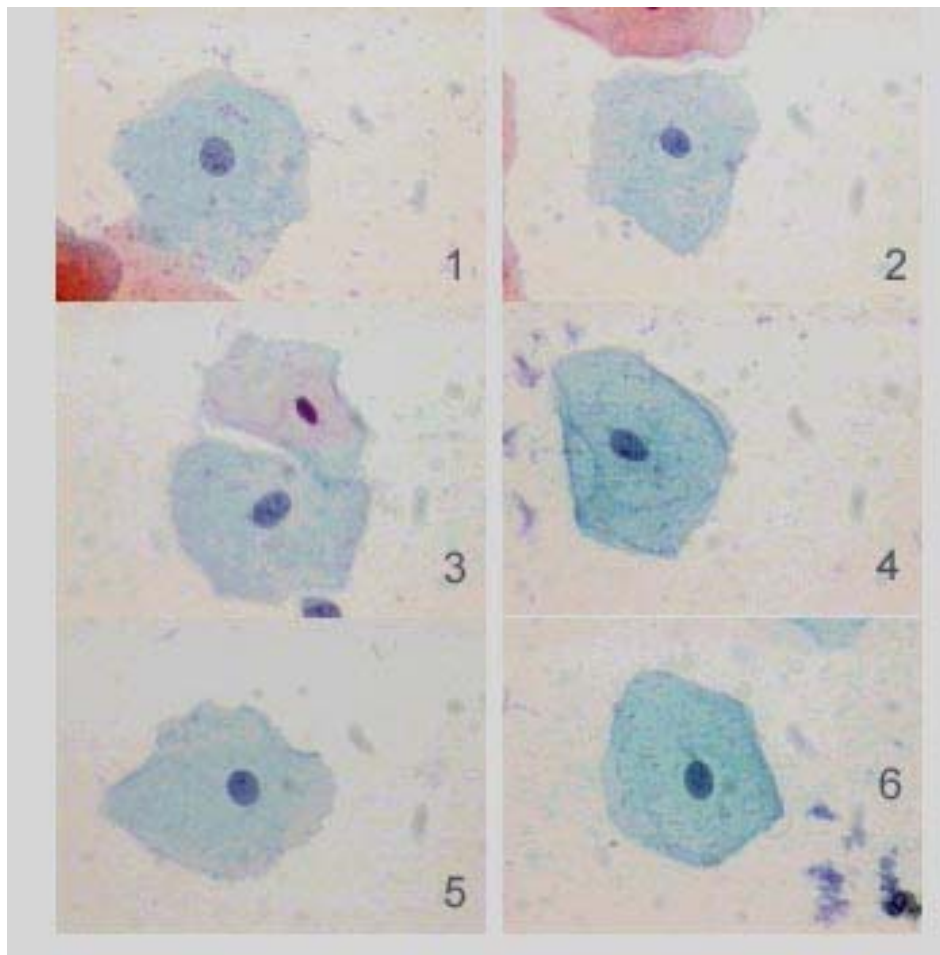
A presença de células escamosas superficiais, intermediárias e parabasais, células endocervicais, células metaplásicas, polimorfonucleares, histiócitos, linfócitos e hemácias, foi monitorada em citologia convencional e em meio líquido etanol 95%, de forma semi-quantitativa codificada em cruces. A Tabela 1 ilustra a análise comparativa entre os dois métodos pelo teste de proporções (teste Z). A análise estatística indica que as proporções de contagens idênticas são estatisticamente maiores do que as contagens diferentes ($p < 0,05$). Portanto, o índice de concordância foi superior ao de discordância.

A observação da identificação celular na citologia convencional e em meio líquido formaldeído 1% está ilustrada na Tabela 2. No que diz respeito a células endocervicais e histiócitos, a proporção de contagens diferentes entre os dois

métodos foi relativamente alta. Estes resultados indicam que, nas amostras em formaldeído, a identificação celular não foi a mesma que na citologia convencional, para estes dois tipos celulares. Por outro lado, resultados idênticos foram observados para os demais tipos celulares.

A figura 3 mostra fotomicrografias de células escamosas de material cérvico-vaginal de uma paciente, em esfregaços preparados após preservação nos meios líquidos etanol 95% e formaldeído 1%, durante 24, 48 e 72 h.

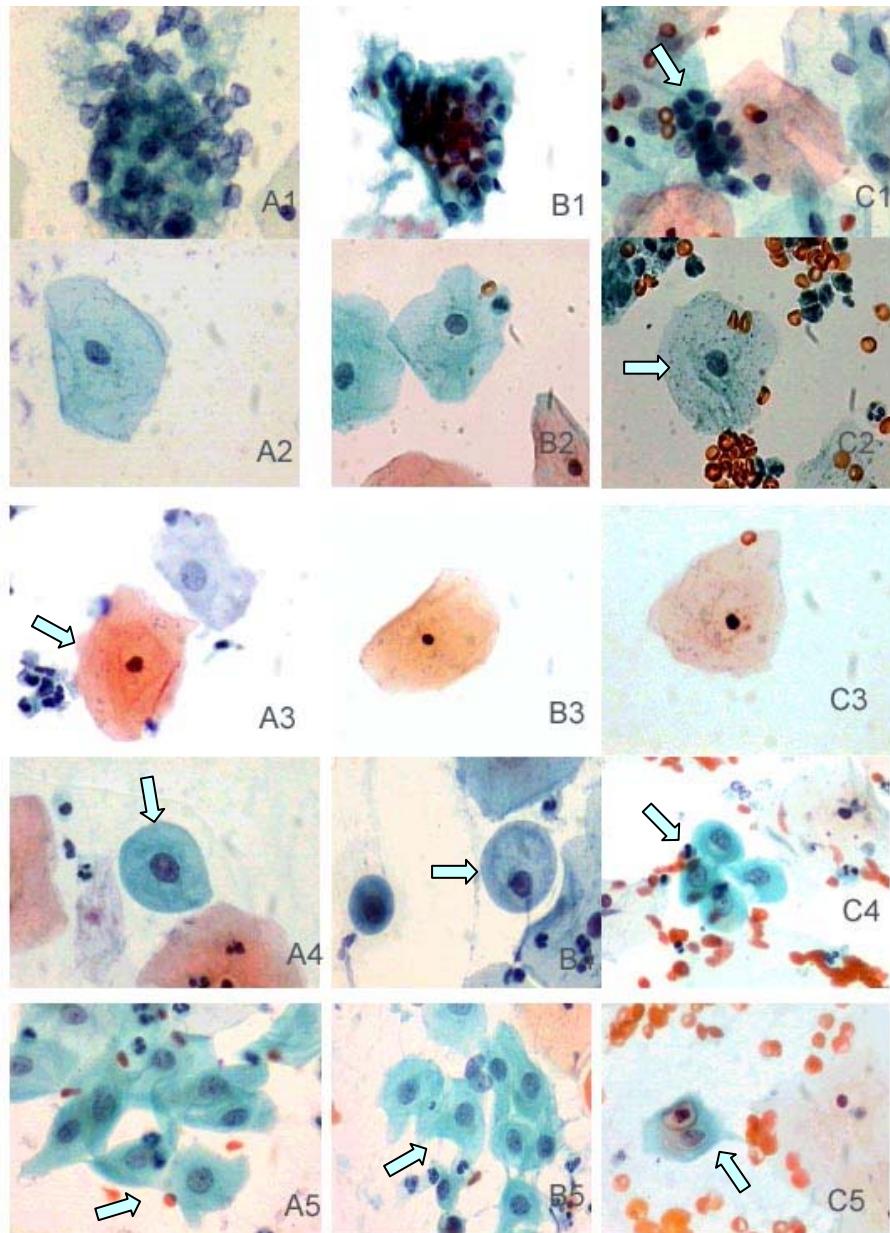
FIGURA 3 – FOTOMICROGRAFIAS DE CÉLULAS ESCAMOSAS INTERMEDIÁRIAS EM PREPARAÇÕES EM MEIOS LÍQUIDOS APÓS PRESERVAÇÃO



Tempos de preservação: citologia em meio líquido com formaldeído 1% - 24h (1), 48h (3) e 72h (5); citologia em meio líquido com etanol 95% - 24h (2), 48h (4) e 72h (6); Coloração Papanicolaou (400 x).

A Figura 4 apresenta fotomicrografias das células epiteliais de material cérvico-vaginal, em preparações obtidas de acordo com as metodologias analisadas.

FIGURA 4 – FOTOMICROGRAFIAS DE CÉLULAS EPITELIAIS CERVICAIS EM PREPARAÇÕES CONVENCIONAIS E EM MEIO LÍQUIDO



Citologia convencional (A); citologia em meio líquido com etanol 95% (B); citologia em meio líquido com formaldeído 1% (C); células endocervicais (1), células escamosas intermediárias (2), células escamosas superficiais (3), células escamosas parabasais (4), células metaplásicas (5). N: citologia convencional (150 amostras cérvico-vaginais); citologia em meio líquido com etanol 95% (50 amostras cérvico-vaginais), citologia em meio líquido com formaldeído 1% (100 amostras cérvico-vaginais). Coloração de Papanicolaou (400 x).

TABELA 2 – COMPARAÇÃO NA IDENTIFICAÇÃO CELULAR ENTRE CITOLOGIA CÉRVICO-VAGINAL CONVENCIONAL E EM MEIO LÍQUIDO FORMALDEÍDO 1%

	Ces	Cei	Cep	Cend	meta	poli	hist	hem	linfo
Contagens idênticas (1)	86	97	12	35	45	87	32	45	19
Contagens diferentes(2)	3	3	1	47	7	11	18	12	1
Tamanho da Amostra	89	100	14	82	59	98	50	75	20
Proporção do Grupo 1	0,966	0,970	0,857	0,427	0,865	0,888	0,640	0,789	0,950
Proporção do Grupo 2	0,034	0,030	0,143	0,573	0,135	0,112	0,360	0,211	0,050
Diferença entre as 2 Proporções	0,933	0,940	0,714	-0,146	0,731	0,776	0,280	0,579	0,900
Diferença Hipotética	0	0	0	0	0	0	0	0	0
α	0,05	0,05	0,05	0,05	0,05	0,05	0,05	0,05	0,05
Z	4,475	4,772	1,443	-1,014	2,832	4,074	1,237	2,460	2,065
Teste Bicaudal									
Valor Crítico Inferior	-1,960	-1,960	-1,960	-1,960	-1,960	-1,960	-1,960	-1,960	-1,960
Valor Crítico Superior	1,960	1,960	1,960	1,960	1,960	1,960	1,960	1,960	1,960
P	0,000	0,000	0,025	0,310	0,005	0,000	0,216	0,014	0,039
Decisão	C	C	C	D	C	C	D	C	C

Ces – célula escamosa superficial; cei - célula escamosa intermediária, cep – célula escamosa parabasal, cend - célula endocervical, meta - célula escamosa metaplásica, pmn – poliformonucleares, hist – histiócitos, hem – hemáceas, linfo – linfócitos.

N: 100 amostras cérvico-vaginais

Teste Z para duas proporções em categorias mutuamente exclusiva; D – Proporção estatisticamente diferente de observações entre os dois métodos ($p < 0,05$); C – proporções idênticas ($p > 0,05$). p – probabilidade da distribuição Z.

Na contagem em cruces, foi considerado idêntico quando havia a diferença de 1 grau (por exemplo: + = ++; + ≠ +++).

A presença de microorganismos no método de citologia em meio líquido em etanol 95%, em comparação à citologia convencional, usada como controle, foi analisada pelos cálculos de sensibilidade e especificidade (Tabela 3). Todos os microorganismos observados na citologia convencional também foram observados na citologia em meio líquido em etanol 95%. Nesta coleta, foi observada maior frequência para bacilos de Doderlein, flora cocoíde, flora mista e *Gardenerella vaginalis*. Não foi observado nenhum resultado falso positivo ou falso negativo.

TABELA 3 – COMPARAÇÃO DOS RESULTADOS OBTIDOS NA AVALIAÇÃO DA MICROBIOTA ENTRE CITOLOGIA CÉRVICO-VAGINAL CONVENCIONAL E EM MEIO LÍQUIDO ETANOL 95%

Diagnóstico	Verdadeiro positivo	Verdadeiro negativo	Falso positivo	Falso negativo	Total	Sensibilidade (%)	Especificidade (%)	Frequência (%)
<i>Bacilos Doderlein</i>	21	26	0	0	47	100	100	44,7
Flora Cocoíde	13	34	0	0	47	100	100	27,7
Flora Mista	12	35	0	0	47	100	100	25,5
<i>Gardenerella vaginalis</i>	12	35	0	0	47	100	100	25,5
Flora bacilar	3	44	0	0	47	100	100	6,4
<i>Candida spp</i>	1	46	0	0	47	100	100	2,1
<i>Mobiluncus spp</i>	1	46	0	0	47	100	100	2,1
<i>Leptotrix spp</i>	0	47	0	0	47	-	100	0,0
<i>Trichomonas vaginalis</i>	0	47	0	0	47	-	100	0,0
<i>Actinomyces spp</i>	0	47	0	0	47	-	100	0,0

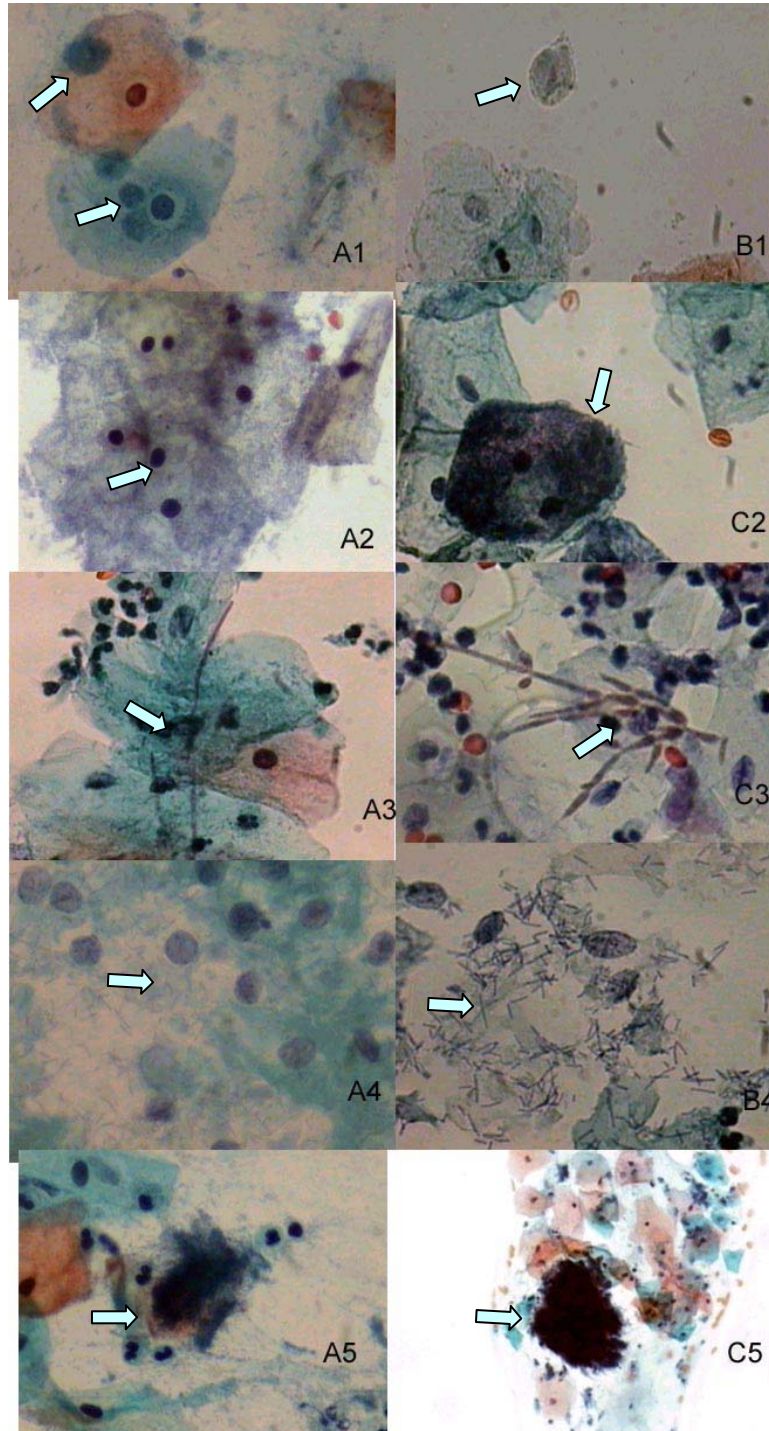
Controle: citologia convencional

N- 50 amostras cérvico-vaginais

A frequência representa os verdadeiros positivos do método controle

Na Figura 5 observa-se fotomicrografias de microorganismos de material cérvico-vaginal, em preparações com os meios líquidos em estudo em comparação à citologia convencional. A presença de microorganismos em amostras preparadas pelo método de citologia em meio líquido em formaldeído 1%, em comparação à citologia convencional, usada como controle, está ilustrada na Tabela 4. Igualmente, todos os microorganismos observados na citologia convencional também foram observados na citologia em meio líquido formaldeído. Nesta coleta foi observada maior frequência para *Bacilos de Doderlein*, flora mista, flora cocoíde e *Gardenerella vaginalis*. Resultados falso negativos para amostras em formaldeído foram observados para *Candida spp* e *Actinomyces spp*.

FIGURA 5 – FOTOMICROGRAFIAS DE MICRORGANISMOS EM PREPARAÇÕES DE CITOLOGIA CERVICAL CONVENCIONAL E EM MEIO LÍQUIDO



Citologia convencional (A); citologia em meio líquido com etanol 95% (B); citologia em meio líquido com formaldeído 1% (C); (1) *Trichomonas vaginalis*, (2) *Gardenerella vaginalis*, (3) *Candida spp*; (4) *Bacilos Doderlein* (citólise); (5) *Actinomyces spp*. Coloração de Papanicolaou (400x e 100x para *Actinomyces spp*)

TABELA 4 – COMPARAÇÃO DOS RESULTADOS OBTIDOS NA AVALIAÇÃO DA MICROBIOTA ENTRE CITOLOGIA CÉRVICO-VAGINAL CONVENCIONAL E EM MEIO LÍQUIDO FORMALDEÍDO 1%

Diagnóstico	Verdadeiro positivo	Verdadeiro negativo	Falso positivo	Falso negativo	Total	Sensibilidade (%)	Especificidade (%)	Frequência (%)
<i>Bacilos Doderlein</i>	55	55	0	0	110	100	100	50
Flora Mista	18	92	0	0	110	100	100	16,4
<i>Gardenerella vaginalis</i>	16	94	0	0	110	100	100	14,5
Flora Cocoíde	9	101	0	0	110	100	100	8,2
Flora Bacilar	5	105	0	0	110	100	100	4,5
<i>Actinomyces spp</i>	1	108	0	1	110	50	100	1,8
<i>Candida spp</i>	1	108	0	1	110	50	100	1,8
<i>leptotrix spp</i>	1	109	0	0	110	100	100	0,9
<i>Mobiluncus spp</i>	1	109	0	0	110	100	100	0,9
<i>Trichomonas vaginalis</i>	1	109	0	0	110	100	100	0,9

Controle: citologia convencional;

N- 100 amostras cérvico-vaginais

A frequência representa os verdadeiros positivos do método controle

A análise de alterações celulares observadas em amostras em meio líquido etanol 95%, em comparação à citologia convencional usada como controle, foi feita por cálculos de sensibilidade e especificidade (Tabela 5). Maiores frequências foram observadas para as alterações: pseudo eosinofilia, metacromasia, hiperqueratose, edema nuclear, halo perinuclear, grânulos querato-hialinos e vacuolização. Os valores de sensibilidade variaram de 100 a 0%, indicando certo grau de dificuldade de avaliação de alterações celulares no método de meio líquido com etanol 95%, quando comparado ao convencional.

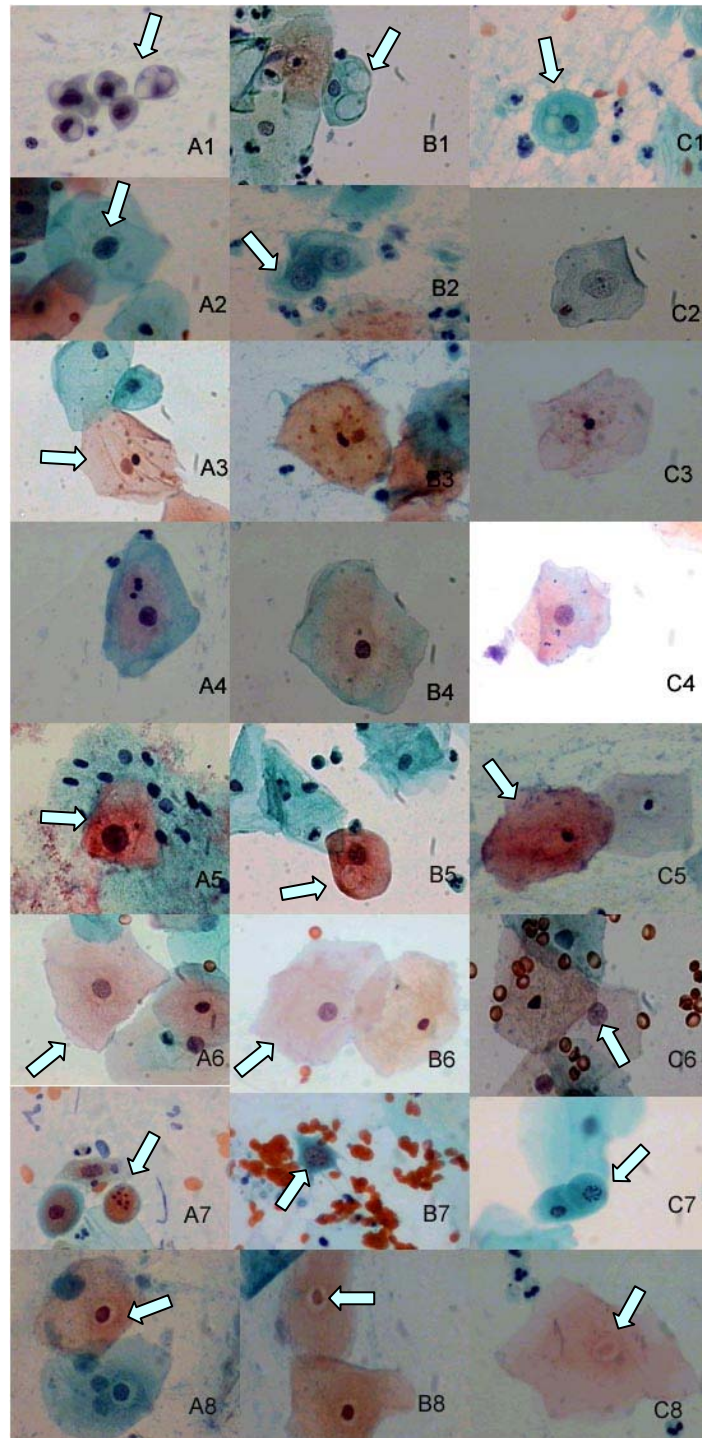
A análise de alterações celulares observadas em amostras em meio líquido com formaldeído 1%, em comparação à citologia convencional como controle, está ilustrada na Tabela 6. Maiores prevalências foram observadas para: pseudo eosinofilia, metacromasia, halo perinuclear, grânulos querato-hialinos, vacuolização, hiperqueratose e edema nuclear. Da mesma forma, os valores de sensibilidade variaram de 100 a 0%, indicando certo grau de dificuldade de

avaliação de alterações celulares pelo método em meio líquido com formaldeído 1%, quando comparado ao convencional.

Observou-se sensibilidade superior a 70%, em citologia em meio líquido com etanol 95%, para pseudeosinofilia, metacromasia, hiperqueratose, edema nuclear, halo perinuclear, grânulos querato-hialinos, citólise, cariopicnose, paraqueratose, cariólise, coilocitose e binucleação, e; para citologia em meio líquido com formaldeído 1%, para pseudoeosinofilia, metacromasia, halo perinuclear, grânulos querato-hialinos, hiperqueratose, edema nuclear, cariopicnose, citólise e coilocitose.

Na Figura 6 são apresentadas fotomicrografias de alterações celulares de material cérvico-vaginal, em preparações obtidas pelas metodologias estudadas em comparação à citologia convencional.

FIGURA 6 – FOTOMICROGRAFIAS DE ALTERAÇÕES CELULARES DE MATERIAL CÉRVICO-VAGINAL EM PREPARAÇÕES CONVENCIONAIS E EM MEIO LÍQUIDO



Citologia convencional (A); citologia em meio líquido com etanol 95% (B); citologia em meio líquido com formaldeído 1% (C);(1) vacuolização citoplasmática; (2) edema nuclear; (3) grânulos querato-hialinos, (4) metacromasia, (5) orangeofilia, (6) pseudoeosinofilia, (7) cariorrexis, (8) halo perinuclear. Coloração de Papanicolaou (400x)

TABELA 5 – COMPARAÇÃO DOS RESULTADOS OBTIDOS NA AVALIAÇÃO DE ALTERAÇÕES CELULARES ENTRE CITOLOGIA CÉRVICO-VAGINAL CONVENCIONAL E EM MEIO LÍQUIDO ETANOL 95%

Diagnóstico	Verdadeiro positivo	Verdadeiro negativo	Falso positivo	Falso negativo	Total	Sensibilidade (%)	Especificidade (%)	Frequência (%)
Pseudoeosinofilia	49	0	0	0	49	100	-	100
Metacromasia	36	9	1	3	49	92,3	90,0	79,6
Hiperqueratose	29	17	1	2	49	93,5	94,4	63,3
Edema nuclear	18	25	2	4	49	81,8	92,6	44,9
Halo perinuclear	16	26	3	4	49	80,0	89,7	40,8
Grânulos querato-hialinos	15	30	0	4	49	78,9	100	38,8
Vacuolização	3	31	0	15	49	16,7	100	36,7
Citólise	12	37	0	0	49	100	100	24,5
Cariopicnose	7	38	1	3	49	70,0	97,4	20,4
Apagamento de bordos citoplasmáticos	2	44	0	3	49	40,0	100	10,2
Cariorréxis	1	44	0	4	49	20,0	100	10,2
Paraqueratose	3	46	0	0	49	100	100	6,1
Cariólise	3	45	1	0	49	100	97,8	6,1
Hipercromasia	1	45	1	2	49	33,3	97,8	6,1
Multinucleação	1	47	0	1	49	50,0	100	4,1
Coilocitose	1	48	0	0	49	100	100	2,0
Espessamento de bordos nucleares	0	48	0	1	49	0	100	2,0
Binucleação	1	48	0	0	49	100	100	2,0
Homogenização de cromatina	0	49	0	0	49	-	100	0,0

Controle: citologia convencional.

N= 50 amostras cervicais

A frequência representa os verdadeiros positivos do método controle.

TABELA 6 – COMPARAÇÃO DOS RESULTADOS OBTIDOS NA AVALIAÇÃO DE ALTERAÇÕES CELULARES ENTRE CITOLOGIA CÉRVICO-VAGINAL CONVENCIONAL E EM MEIO LÍQUIDO FORMALDEÍDO 1%

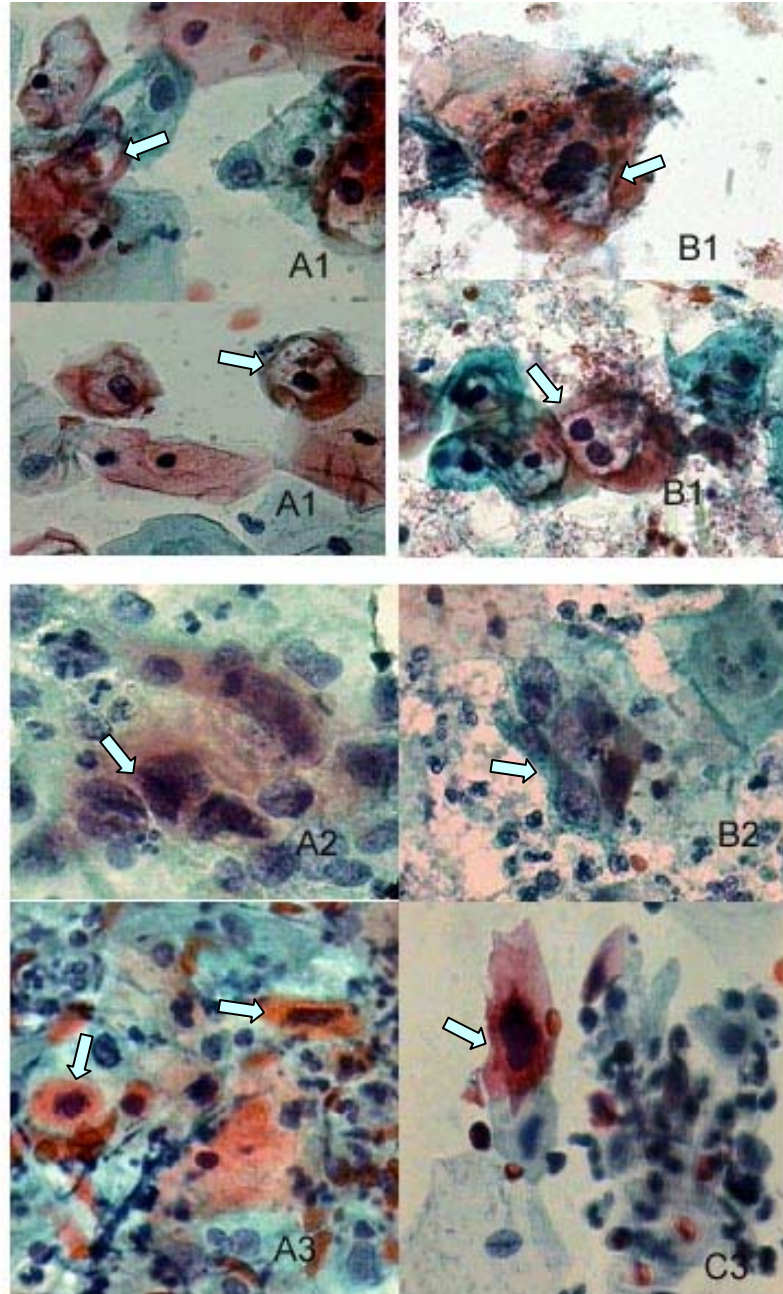
Diagnóstico	Verdadeiro positivo	Verdadeiro negativo	Falso positivo	Falso negativo	Total	Sensibilidade (%)	Especificidade (%)	Frequência (%)
Pseudoeosinofilia	147	10	0	0	157	100,0	100,0	93,6
Metacromasia	124	25	2	6	157	95,4	92,6	82,8
Halo perinuclear	77	63	10	7	157	91,7	86,3	53,5
Grânulos querato-hialino	64	80	0	13	157	83,1	100,0	49,0
Vacuolização	30	82	1	44	157	40,5	98,8	47,1
Hiperqueratose	56	83	5	13	157	81,2	94,3	43,9
Edema nuclear	45	96	4	12	157	78,9	96,0	36,3
Cariopicnose	41	110	2	4	157	91,1	98,2	28,7
Citólise	33	123	0	1	157	97,1	100,0	21,7
Cariorréxis	10	135	1	11	157	47,6	99,3	13,4
Apagamento de bordos citoplasmáticos	7	137	1	12	157	36,8	99,3	12,1
Hipercromasia	7	135	4	11	157	38,9	97,1	11,5
Cariólise	9	140	2	6	157	60,0	98,6	9,6
Paraqueratose	6	145	1	5	157	54,5	99,3	7,0
Espessamento de bordos nucleares	1	148	0	8	157	11,1	100,0	5,7
Binucleação	5	148	0	4	157	55,6	100,0	5,7
Homogenização de cromatina	2	151	0	4	157	33,3	100,0	3,8
Multinucleação	3	151	0	3	157	50,0	100,0	3,8
Coilocitose	2	155	0	0	157	100,0	100,0	1,3
Multinucleação com amoldamento	0	156	0	1	157	0,0	100,0	0,6

Controle: citologia convencional.

A frequência representa os verdadeiros positivos do método controle.

Na Figura 7 são apresentadas fotomicrografias de citologia cérvico-vaginal de casos classificados como anormalidades epiteliais segundo o Sistema Bethesda 2001 em preparações em meio líquido, com etanol 95% e com formaldeído 1%, em comparação a esfregaços convencionais.

FIGURA 7 – FOTOMICROGRAFIAS DE CITOLOGIA CÉRVICO-VAGINAL DE CASOS CLASSIFICADOS COMO ANORMALIDADES EPITELIAIS SEGUNDO SISTEMA BETHESDA 2001



Citologia convencional (A); citologia em meio líquido com etanol 95% (B); citologia em meio líquido com formaldeído 1% (C); (1) lesão intraepitelial de baixo grau (sugestiva de infecção por HPV); (2) lesão intraepitelial de alto grau; (3) carcinoma cervical escamoso. Coloração de Papanicolaou (400x).

Os resultados obtidos para a área e o perímetro celulares, monitorados pelo programa *Image Tool for Windows*, estão ilustrados nas Tabelas 7 a 9. Ao se comparar a morfometria entre células escamosas intermediárias observadas pelo método em meio líquido com etanol 95% e pela citologia convencional (Tabela 7), não foi observada nenhuma diferença para as dimensões de área e perímetro ($p>0,05$).

Ao se comparar a morfometria entre células escamosas intermediárias observadas pelo método em meio líquido com formaldeído 1% e pela citologia convencional (Tabela 8), não se observou nenhuma diferença para as dimensões de área e perímetro na monitoração do núcleo ($p>0,05$) mas, para o citoplasma, observou-se diferenças nas dimensões de área e perímetro entre os dois métodos ($p<0,05$).

TABELA 7 – COMPARAÇÃO MORFOMÉTRICA ENTRE CÉLULAS ESCAMOSAS INTERMEDIÁRIAS DE CITOLOGIA CONVENCIONAL E EM MEIO LÍQUIDO ETANOL 95%

		N	Area	dev.	EPM	Lim. Confiança		dif.	p
				pad.		-95%	+95%	média	
núcleo	controle	98	494,46	121,79	12,30	470,04	518,88	11,50	0,999
	álcool 95%	98	505,96	133,05	13,44	479,28	532,63		
Cito-plasma	controle	98	12973,96	5576,00	566,16	11850,15	14097,77	-450,18	0,550
	álcool 95%	98	12523,78	4929,53	497,96	11535,47	13512,08		

		N	Perímetro	dev.	EPM	Lim. Confiança		dif.	p
				pad.		-95%	+95%	média	
núcleo	controle	98	88,19	10,49	1,07	86,06	90,31	0,61	1,000
	álcool 95%	98	88,80	10,95	1,10	86,62	90,97		
Cito-plasma	controle	98	450,62	91,89	9,43	431,90	469,34	-5,19	0,939
	álcool 95%	98	445,43	84,25	8,43	428,71	462,15		

Desv.pad. – desvio padrão; dif. média – diferenças entre médias; EPM - erro padrão da média, N - tamanho amostral; p – propabilidade da distribuição Tukey. As medidas celulares foram capturadas em pixel utilizando o programa *Image Tool for Windows V. 3.0*

TABELA 8 – COMPARAÇÃO MORFOMÉTRICA ENTRE CÉLULAS ESCAMOSAS INTERMEDIÁRIAS DE CITOLOGIA CONVENCIONAL E EM MEIO LÍQUIDO FORMALDEÍDO 1%

		N	Area	dev. pad.	EPM	Lim. Confiança		dif. média	p
						'-95%	'+95%		
núcleo	controle	196	554,93	135,42	9,67	535,85	574,01	-6,97	0,999
	formaldeído 1%	196	547,95	126,41	9,01	530,19	565,72		
Cito- plasma	controle	196	17824,15	5877,98	419,86	16996,11	18652,19	-1561,6	0,005
	formaldeído 1%	196	16262,52	5031,67	359,40	15553,70	16971,34		

		N	Perí- metro	dev. pad.	EPM	Lim. Confiança		dif. média	p
						'-95%	'+95%		
núcleo	controle	196	93,18	11,81	0,84	91,52	94,84	-0,33	0,999
	formaldeído 1%	196	92,85	11,31	0,81	91,26	94,44		
Cito- plasma	controle	196	550,51	188,21	13,44	523,99	577,02	-42,16	0,000
	formaldeído 1%	196	508,35	81,77	5,80	496,92	519,78		

Desv. pad. – desvio padrão; dif. média – diferenças entre médias; EPM - erro padrão da média, N - tamanho amostral; p – propabilidade da distribuição Tukey. As medidas celulares foram capturadas em pixel utilizando o programa *Image Tool for Windows V. 3.0*

Ao se comparar a relação núcleo citoplasma entre células escamosas intermediárias obtidas pelos métodos em meio líquido com etanol 95% e com formaldeído 1% em relação à citologia convencional, não se observou diferenças para esta relação (Tabela 9, $p > 0,05$). No entanto, ao se comparar os resultados obtidos para a relação núcleo citoplasmática nos dois grupos de pacientes estudados, ou seja, aqueles em que se comparou o método em meio líquido com etanol 95% com a citologia convencional, e o método em meio líquido formaldeído 1% com a citologia convencional, observou-se menor relação núcleo citoplasma no segundo caso, independentemente da metodologia empregada.

TABELA 9 COMPARAÇÃO MORFOMÉTRICA DA RELAÇÃO NÚCLEO/CITOPLASMA, ENTRE CÉLULAS ESCAMOSAS INTERMEDIÁRIAS DE CITOLOGIA CONVENCIONAL E EM MEIO LÍQUIDO ETANOL 95% E FORMALDEÍDO 1%

	N	Razão N/C	desv. pad.	EPM	Lim. Confiança		dif. Média	p
					-95%	+95%		
controle	98	0,0430 (1:23)	0,0164	0,0017	0,0397	0,0463	0,0031	0,277
álcool 95%	98	0,0461 (1:21)	0,0225	0,0023	0,0416	0,0506		
controle	196	0,0349 (1:29)	0,0188	0,0013	0,0322	0,0375	0,0026	0,183
formaldeído 1%	196	0,0375 (1:27)	0,0199	0,0014	0,0347	0,0403		

Desv.pad. – desvio padrão; N - tamanho amostral; t – t observado; GL – graus de liberdade; p – propabilidade da distribuição t.

As medidas celulares foram capturadas em pixel (bit), utilizando o programa *Image Tool for Windows V. 3.0*

6. DISCUSSÃO

6. DISCUSSÃO

A coleta do material é relevante para se testar qualquer metodologia de avaliação citológica. Para que amostras sejam consideradas satisfatórias, há necessidade de uma celularidade mínima dos esfregaços. Em levantamentos populacionais realizados pelo exame de Papanicolaou, demonstrou-se que a coleta de material pode ser responsável por até 90% entre os 15 a 50% de resultados falsos negativos encontrados com citologia convencional (BOLICK e HELLMAN, 1998). Alguns autores têm demonstrado que a citologia em meio líquido pode ser mais sensível em relação à convencional na detecção de anormalidades, justamente devido ao fato de que as células recolhidas pelo instrumento de coleta se transferem para um meio líquido, podendo ser concentradas para comporem uma preparação (BOON et al. 1989).

Neste trabalho, para os testes preliminares, coletou-se raspado de mucosa bucal e de parede vaginal com o auxílio de espátula de madeira e escova cilíndrica, tendo-se obtido boa celularidade apenas com o uso de escova. Para os experimentos com pacientes atendidas no SUS, coletou-se material cérvico-vaginal com o auxílio de escova cônica, após a coleta do exame de Papanicolaou de rotina. Após a fixação e preservação em meio líquido e o processamento das amostras, obteve-se esfregaços com celularidade satisfatória (Figura 2).

Em estudos com citologia em meio líquido, um dos problemas enfrentados pelos pesquisadores é o de garantir o atendimento adequado à paciente e, ao mesmo tempo, coletar amostras representativas a serem testadas pelo método, o que levou ao desenvolvimento de ao menos três modelos de estudo. Em alguns trabalhos sobre citologia cérvico-vaginal em meio líquido, empregou-se apenas amostras coletadas diretamente para o frasco contendo meio líquido (PAPILLO et al., 1998; BELINSON et al., 2001; OBWEGESER e BRACK, 2001; CHEUNG et al., 2003; NEGRI et al., 2003; PEREIRA et al., 2003). Em outros trabalhos, como os de Wilbur et al. (1993), Mcgoogan e Reith (1996), Bishop et al. (1998), Hutchinson et al. (1994), Ferency et al. (2001), Ring et al. (2002), utilizou-se amostras divididas, ou seja, empregando-se o mesmo instrumento de coleta, espalhou-se o material cérvico-vaginal sobre lâmina de microscopia, confeccionando-se assim, o esfregaço para citologia convencional e, a seguir, mergulhou-se o mesmo instrumento de coleta, contendo material residual, no meio líquido em estudo.

Longatto Filho et al. (2005), entretanto, empregaram o mesmo instrumento de coleta para obter amostras para citologia convencional e citologia em meio líquido, porém coletando duas vezes da mesma paciente. Assim, a amostra para citologia convencional foi coletada com espátula de Ayre e escova endocervical e, após a confecção do esfregaço convencional com ambas, a mesma escova, contendo material endocervical residual, foi usada para coletar nova amostra da ectocérvice e, em seguida, colocada em um frasco contendo meio líquido. Bolick e Hellman (1998) utilizaram coleta de amostra não dividida, com escova endocervical e espátula plástica para a citologia convencional, seguida de escova tipo vassoura para a citologia líquida, Vassilakos et al. (2000), também utilizaram duas coletas da mesma paciente.

McGoogan e Reith (1996), observaram diferenças na celularidade de citologia em meio líquido (ThinPrep[®] e Cytorich[®]) devido aos instrumentos de coleta, com boa celularidade ao empregar material residual em escova Cervex, e escassa celularidade, em espátula de Ayre de madeira.

Um cuidado tomado neste estudo foi o de priorizar a coleta para a citologia convencional, ou seja, garantir a realização do exame de rotina da paciente. Desta forma, assegurou-se as condições rotineiras para a investigação citológica. O mesmo cuidado foi também descrito no trabalho de (WILBUR et al., 1993). Ao se coletar primeiramente a citologia de rotina da paciente e, com o material residual da espátula de Ayre e da escova endocervical, se confecciona em seguida outra lâmina convencional. A metodologia de coleta para citologia em meio líquido colocando-se a amostra direto no frasco com meio líquido levou a melhores resultados quando-se comparou com a citologia convencional, conforme trabalhos apresentados por Vassilakos et al. (2000) e Longatto Filho et al. (2005), aumentando a sensibilidade da citologia em meio líquido detectando lesões cervicais.

O uso isolado de espátula de Ayre de madeira diminui a sensibilidade da citologia em meio líquido quando comparada à citologia convencional, por absorver as células. A associação de escova Cervex ou cytobrush com espátula de Ayre de madeira ou plástico aumentou a sensibilidade da citologia em meio líquido quando comparada à convencional, em estudos com divisão de amostra (LAVERTY et al., 1995).

Estudos como os de Neidt et al. (1996) e Tabbara et al. (1994) demonstram que a confecção de duas lâminas em citologia convencional aumenta a sensibilidade

deste método, principalmente em detectar HSIL (HINDMAN et al., 1981). A espátula de Ayre e a escova citológica têm sido validadas como efetivas para a coleta de material cérvico-vaginal em metodologia convencional, em vários estudos. A associação de ambas melhora a detecção de lesões glandulares e lesões cervicais (MARTIN-HIRSCH et al., 1999).

Na citologia em meio líquido, o emprego de novos modelos de escovas, como as de forma cônica ou de vassoura, embora mais dispendioso em relação à associação de espátula de Ayre e escova citológica, tem demonstrado maior sensibilidade. Hutchinson et al. (1991), demonstraram que a citologia em meio líquido coletada com escova cônica apresenta aproximadamente o dobro de células epiteliais, em relação ao emprego de espátula e escova combinados, e cerca de cinco vezes mais células epiteliais que a citologia coletada apenas com a espátula (HOWELL et al. 1998). Portanto, uso da escova cônica é o instrumento mais indicado em estudos com coleta de citologia em meio líquido com divisão de amostras, conforme demonstrado em trabalho de Austin e Ramzy (1998).

A satisfatoriedade celular da citologia convencional pode ser melhorada, conseqüentemente aumentando sua sensibilidade e especificidade (CIBAS et al. 2001), através da remoção do muco e dos restos celulares da superfície cervical com um *swab* de algodão antes da coleta convencional. Obwegeser e Brack (2001) conseguiram comparar a sensibilidade da citologia convencional, com a citologia em meio líquido. O uso de instrumentos adequados na citologia convencional como a espátula de Szalay, a qual coleta células do canal endocervical ao mesmo tempo em que coleta da superfície cervical, melhora a celularidade. A espátula de Szalay e a Aylesburg, pela modificação em seu tamanho e forma, conseguem coletar células da zona de transformação (ZT) e tem sido descritas como um importante instrumento para o aumento da sensibilidade do exame convencional (RAMMOU-KINIA et al., 1991). O aumento da sensibilidade no exame convencional de Papanicolaou é importante, pois esta metodologia apresenta um custo menor quando comparada à citologia em meio líquido, podendo melhorar os índices dos programas de triagem em países em desenvolvimento.

Para o desenvolvimento do trabalho, realizou-se testes preliminares com o intuito de avaliar a metodologia mais adequada a ser testada em material cérvico-vaginal de um grupo de mulheres atendidas na rede pública de saúde. Para tanto, empregou-se material citológico obtido de raspado bucal e vaginal.

Testou-se vários meios para preservação e fixação de células epiteliais em lâmina, com o intuito de se desenvolver uma metodologia alternativa viável e de baixo custo para citologia em meio líquido. O desenvolvimento de técnicas de citologia em meio líquido em substituição ao método convencional de Papanicolaou para citologia cérvico-vaginal surgiu a partir das demandas de escrutínio computadorizado, considerando-se que a presença de artefatos e de sobreposições celulares dificulta sobremaneira a identificação celular por automação. Adicionalmente, as conhecidas limitações do método de Papanicolaou em relação à sua sensibilidade, especialmente no que se refere à representatividade da amostra, fez com que muitos citologistas buscassem o aperfeiçoamento do mesmo. Desta forma, a evolução das técnicas de citologia em meio líquido permitiu estudos através dos quais se obteve preparações mais finas e homogêneas, com menos superposições e artefatos e mais representativas do material obtido por esfoliação. Alguns autores têm demonstrado a detecção de maior número de casos de anormalidades epiteliais com o emprego de citologia em meio líquido, em relação ao método de Papanicolaou, sugerindo que, além de maior representatividade, com este método se poderia conseguir melhor preservação e fixação celulares (ALVES et al, 2004).

Para a escolha de meio(s) líquido(s) para preservação e fixação de células epiteliais para este trabalho, procurou-se testar substâncias e composições já conhecidas, algumas empregadas rotineiramente em laboratórios de citologia e outras já reconhecidas cientificamente devido às suas propriedades em relação a células de diversos tecidos.

O etanol é amplamente empregado como fixador celular, sendo utilizado com sucesso, na concentração de 95% em meio aquoso, para a fixação de células em lâmina no exame de Papanicolaou (TAKAHASHI, 1981). Considerou-se que o seu uso em meio líquido, caso fosse eficiente, seria extremamente prático, simples e barato, como método alternativo para citologia cérvico-vaginal. Nos testes preliminares realizados com etanol 95%, observou-se boa preservação das células escamosas vaginais e bucais, com boa celularidade e homogeneidade e ausência de artefatos. Assim, optou-se por testá-lo em maior número de amostras cérvico-vaginais.

O meio de conservação de eritrócitos (meio CE) foi desenvolvido por pesquisadores desse laboratório, com o objetivo de preservar eritrócitos e plaquetas em amostras de controle de qualidade para os valores hematimétricos (LEONART et al., 1986). O emprego de componentes diversos, entre eles nutrientes, como a

glicose e fontes de íons; a albumina bovina, como estabilizadora da membrana celular, antibióticos e cortisona para evitar a contaminação bacteriana, etilenodiamino tetracetato de sódio como quelante do íon cálcio, permite a conservação destas células durante cerca de 60 dias. A incubação de eritrócitos e plaquetas com glutaraldeído permite uma fixação parcial da membrana celular pelo *crosslinking* entre moléculas protéicas. No entanto, as preparações de células escamosas obtidas por suspensão em meio CE, com ou sem adição de etanol 95% apresentaram alterações celulares de coloração, como hipercromasia e hiperqueratose, de forma e tamanho, como irregularidades de membrana, pleomorfismo e edema nuclear, além da formação de artefatos, como precipitados sobre as células. Em relação à celularidade, as preparações obtidas só foram satisfatórias na presença de etanol 95% na proporção de 1:1.

O glutaraldeído é bastante empregado como fixador de células e de tecidos, especialmente em técnicas de microscopia eletrônica (SABATINI, 1963). O emprego de glutaraldeído em meio alcoólico ou em tampão fosfato em células escamosas causou alterações celulares como irregularidade de membrana, células dobradas e halo perinuclear, bem como formou precipitados sobre as células. A celularidade foi somente satisfatória em meio alcoólico.

A albumina bovina é utilizada em preparados citológicos com o objetivo de aderência do material celular à lâmina de microscopia. As células escamosas em meio contendo albumina adicionada de etanol 95% nas concentrações finais de 15 a 60 mg/dl, apresentaram alterações tintoriais, em especial moderada orangiofilia.

A albumina de Mayer, utilizada rotineiramente em preparações citológicas de líquidos, como a urina, com o intuito de aderência celular a lâmina (TAKAHASHI, 1981, KOSS e MELAMED, 2006) foi usada nas preparações em células escamosas, concentrada em diluições 1:10 e 1:100, em meio alcoólico, com etanol 95% na proporção 1:1. As preparações apresentaram celularidade e homogeneidade insatisfatória em todas as preparações, e presença de pleomorfismo celular, com material proteináceo na lâmina, formando um fundo sujo que obscurecia a visibilidade das células.

O formaldeído é usado rotineiramente em laboratório como fixador de células e tecidos, principalmente de peças para estudos anatomopatológicos, bem como na composição de outros meios fixadores (TAKAHASHI, 1981). Ao se testar o formaldeído em concentrações de 1 a 5% em tampão fosfato pH 7,4, para a fixação

e preservação de células escamosas, obteve-se satisfatoriedade apenas na concentração de 1%. Nas concentrações maiores de formaldeído, observou-se alterações morfológicas das células, bem como presença de artefatos.

Na escolha da metodologia de concentração celular, optou-se por metodologias viáveis, empregadas em rotina de laboratório clínico. A centrifugação comum e a sedimentação espontânea apresentaram resultados satisfatórios em comparação à citocentrifugação. Deve-se considerar, entretanto, que o diâmetro das aberturas dos suportes empregados para a citocentrifugação foi de apenas 8 mm. Assim, o diâmetro reduzido das preparações citológicas obtidas ocasionou excessiva sobreposição celular, causando insatisfatoriedade. Outros autores relatam melhores resultados com preparações citocentrifugadas cujo diâmetro varia de 13 ou 20 mm (GRUPTA et al., 2001).

Na avaliação da velocidade e tempo de centrifugação, utilizou-se variações baseadas em preparações citológicas utilizadas em rotina de laboratório, considerando-se a fragilidade das células em relação à força da centrifugação (HOFFKEN et al., 1978). Assim, empregou-se velocidades de 128, 289 e 514 x g durante 5 e 10 min, sendo que, com a velocidade de 289 x g durante 5 min obteve-se preparações com celularidade e homogeneidade satisfatórias. Demonstrou-se a eficiência da centrifugação, pela constatação da ausência de células escamosas ao microscópio óptico no sobrenadante, após a sedimentação.

Para a confecção do esfregaço, testou-se métodos empregados rotineiramente em laboratório, como a extensão dos sedimentos obtidos em lâmina, conforme são feitas as extensões sangüíneas em hematologia, e espalhamento do sedimento, como realizado para exames de bacterioscopia. Preparados feitos por espalhamento circular do sedimento apresentaram celularidade e homogeneidade satisfatória, com ausência de alterações celulares. Em preparações feitas por extensão, observou-se alterações celulares, tais como irregularidade da membrana e pleomorfismo celular, além de celularidade e homogeneidade insatisfatórias.

A aderência do material citológico foi analisada com uso de Albumina de Mayer concentrada e diluída e poli-L-lisina, utilizadas com esta finalidade em laboratórios de citologia e indicadas em literatura especializada (TAKAHASHI, 1981; KOSS e MELAMED, 2006). Apesar da eficiência destes componentes em relação à adesão das células na lâmina de microscopia, as preparações obtidas foram insatisfatórias

devido à ocorrência de alterações tintoriais, tais como orangiofilia, e excessiva sobreposição celular.

Conforme descrito em literatura especializada, o tempo de fixação de esfregaços cérvico-vaginais deve ser de 15 a 30 min (KOSS e MELAMED, 2006). No entanto, nos testes preliminares realizados para o tempo de fixação em etanol 95% das preparações em lâmina neste trabalho, obteve-se melhores resultados com 30 min de fixação em comparação a 15 min. No caso de esfregaços recobertos com solução alcoólica de polietilenoglicol a 2% e secos ao ar, com posterior fixação em etanol 95% por 30 min, observou-se alterações tintoriais.

Assim, a partir dos testes preliminares realizados, definiu-se a metodologia a ser avaliada com o material cérvico-vaginal. Em relação aos meios líquidos para preservação e fixação, optou-se pelo emprego de etanol 95% e de formaldeído 1% em tampão fosfato 150 mmoles/l pH 7,4. Para sedimentação das células obtidas, empregou-se a centrifugação comum na velocidade de 289 x g durante 5 min. No caso das amostras mantidas em formaldeído 1% em tampão, após a centrifugação, ressuspendeu-se as células em etanol 95% e deixou-se que as mesmas sedimentassem espontaneamente durante 1 h, preparando-se os esfregaços a partir do sedimento. Este procedimento foi realizado porque observou-se que a confecção dos esfregaços não foi eficiente quando se empregava suspensão de células em meios aquosos, ou seja, a celularidade era insatisfatória devido à demora na evaporação da fase líquida.

A celularidade mínima obtida com as metodologias em meio líquido desenvolvidas foi de cerca de 10.000 células, o que ocorreu em 50% das preparações, com médias na faixa de 15.000 células, independentemente do método empregado (Figura 2). A contagem da média de células foi estimada segundo fórmulas propostas pelo Sistema Bethesda (SOLOMON e NAYAR., 2001), que recomenda o cálculo a partir do número de células por campo em alguns campos e estabelece que a celularidade deve ser ao menos de 5000 células em preparações de citologia cérvico-vaginal em meio líquido. Desta forma, a celularidade obtida neste trabalho foi satisfatória, não havendo diferenças estatisticamente significativas entre as contagens nos dois métodos (anova, $p = 0,734$).

As regras estabelecidas pelo Sistema Bethesda para o cálculo de celularidade são perfeitamente aplicáveis devido à homogeneidade das amostras de citologia em meio líquido e à forma circular das preparações (KIMBERLEY et al, 2003).

A comparação nas observações de presença de células escamosas superficiais, intermediárias e parabasais, células endocervicais, células metaplásicas, polimorfonucleares, histiócitos, linfócitos e hemácias em citologia convencional (controle) e em meio líquido com etanol 95% e com formaldeído 1% foi monitorada em forma semi-quantitativa codificada em cruzes. As tabelas 1 e 2 ilustram a análise comparativa pelo teste z para proporções em categorias mutuamente exclusivas, entre as freqüências de ocorrências de identificação de células em preparações de citologia convencional e de citologia em meio líquido. O teste estatístico de comparação para duas proporções mutuamente excludentes indica que as proporções de concordância com o controle foram superiores às de discordância ($p < 0,05$). Utilizando-se formaldeído não foi verificada a mesma identificação celular que a citologia convencional apenas para dois tipos celulares, células endocervicais e histiócitos. A proporção de contagens diferentes entre os dois métodos foi relativamente alta. As semelhanças morfológicas encontradas para as células escamosas, metaplásicas, polimorfonucleares, linfócitos e hemácias, bem como as diferenças para as células endocervicais e histiócitos, estão representadas na Figura 4. Pode-se observar no caso das células endocervicais, que a estrutura da cromatina foi alterada pelo emprego de formaldeído na citologia em meio líquido, tornando-se compactada e hipercromática. Em relação aos histiócitos, observou-se alterações na estrutura citoplasmática, não se conseguindo perceber a presença de vacuolização, ou seja o seu aspecto esponjoso, característica morfológica relevante para a identificação destas células.

Uma limitação observada em preparações obtidas em citologia em meio líquido com etanol 95% foi relativa ao achado, nas amostras ricas em muco, polimorfonucleares e ou hemácias, de material proteínáceo acompanhado de formação de grumos de células, com sobreposição de células epiteliais, polimorfonucleares e hemácias. Tal fenômeno provocou obscurecimento importante em algumas amostras, dificultando a identificação de células, organismos e alterações. O etanol tem a propriedade de desnaturar proteínas, alterando sua estrutura terciária, podendo ser o causador de tais artefatos em amostras ricas em proteínas. Os métodos comerciais de citologia em meio líquido em geral preconizam a retirada de hemácias, leucócitos e muco por gradiente de densidade ou filtração, no sentido de se obter amostras limpas (GRUPTA et al., 2001).

Para a avaliação do efeito do tempo de preservação das células escamosas nos meios líquidos empregados, testou-se em uma amostra de material vaginal, a incubação em etanol 95% e em formaldeído 1% durante 24, 48 e 72 horas. Como se pode observar na Figura 3, não houve influência dos tempos de preservação empregados nas qualidades morfotintórias das células escamosas ou mesmo dos microorganismos presentes.

Algumas discrepâncias menos acentuadas observadas para as outras variáveis poderiam ser explicadas por diferenças de avaliação na codificação em cruzes. Notou-se, também, que as diferenças observadas para as células endocervicais se deveram, de modo geral, a sua presença nas preparações de citologia convencional e ausência nas preparações de citologia em meio líquido, o que pode ter sido consequência da segunda coleta abrasiva do canal endocervical, considerando-se que este epitélio é constituído por uma única camada de células endocervicais, as quais poderiam ter sido reduzidas na primeira coleta.

A maior porcentagem de células endocervicais e de células metaplásicas na citologia convencional também foi observada em outros trabalhos, e tem sido atribuída à coleta, especialmente ao modelo de divisão de amostra. Em coletas com uma única amostra, tem-se relatado quantidades adequadas de células endocervicais e metaplásicas (LAVERTY et al., 1995; LEE et al., 1997; BISHOP, 1997; BISHOP et al., 1998)

A presença de microorganismos em preparações pelos métodos de citologia em meio líquido com etanol 95% e com formaldeído 1%, em comparação com as de citologia convencional, foi analisada pelos cálculos de sensibilidade e especificidade (Tabelas 3 e 4). Todos os microorganismos observados na citologia convencional também foram observados na citologia em meio líquido, com excelentes índices de sensibilidade e de especificidade. Foi observada maior freqüência para *Bacilos de Döderlein*, flora cocoíde, flora mista e *Gardenerella vaginalis*. Como se pode observar na Figura 5, não houve diferenças na identificação morfológica dos diversos microorganismos ao se comparar as metodologias estudadas com a citologia convencional.

Não foi observado nenhum resultado falso positivo ou falso negativo nas preparações de citologia em meio líquido com etanol 95%. Na observação da citologia em meio líquido com formaldeído, foram observados resultados falso negativos para *Candida spp* e *Actimomyces spp*. Entretanto, só havia 2 casos

positivos (1,8% de prevalência), o que não serve de base para uma inferência estatística, por não oferecer segurança para uma conclusão.

Os resultados obtidos para a presença de microorganismos na citologia em meio líquido corroboram os achados de outros autores, que apontam para sensibilidade e especificidade ótimas para o método. Hutchinson et al. (1991) referem-se ao fato de que os microorganismos são facilmente identificados em citologia em meio líquido, em comparação à citologia convencional. No trabalho de Bishop et al. (1998), não se observou diferenças significativas na identificação de agentes infecciosos e de alterações benignas, comparando-se a citologia convencional com a citologia em meio líquido (AutoCytePREP®).

No trabalho de Papillo, et al., (1998), foi observado um aumento de 25,51% na detecção da identificação de agentes infecciosos. Relata-se ainda que, a distribuição homogênea das células epiteliais sobre a lâmina, aliada à ausência ou diminuição de leucócitos e ou hemáceas, conferindo um aspecto mais limpo à preparação, facilita a visualização de agentes infecciosos, bem como de suas alterações citopáticas.

Entretanto, relata-se em alguns trabalhos que, dependendo da metodologia de preparo na citologia em meio líquido, ocorre uma diminuição na quantidade dos microorganismos observados, o que não impede a sua identificação (KOSS e MELAMED, 2006).

A análise de alterações celulares em preparações obtidas por citologia em meio líquido com etanol 95% e com formaldeído 1%, em comparação com a citologia convencional, empregada como controle, através de cálculos de sensibilidade e especificidade, está ilustrada nas Tabelas 5 e 6. Maiores prevalências entre as alterações observadas foram encontradas para pseudoeosinofilia, metacromasia, hiperqueratose, edema nuclear, halo perinuclear, grânulos querato-hialinos e vacuolização. Os índices de sensibilidade e de especificidade foram excelentes para os dois métodos de citologia líquida, apenas para as ocorrências pseudoeosinofilia e metacromasia. Como se pode observar na Figura 6 as alterações celulares observadas em preparações de citologia em meio líquido e de citologia convencional não apresentaram diferenças morfológicas relevantes, a não ser a vacuolização, que não pode ser percebida claramente em preparações de citologia e meio líquido com formaldeído.

Observou-se sensibilidade superior a 70%, em citologia em meio líquido com etanol 95%, para pseudeosinofilia, metacromasia, hiperqueratose, edema nuclear, halo perinuclear, grânulos querato-hialinos, citólise, cariopcnose, paraqueratose, cariólise, coilocitose e binucleação, e; para citologia em meio líquido com formaldeído 1%, para pseudoeosinofilia, metacromasia, halo perinuclear, grânulos querato-hialinos, hiperqueratose, edema nuclear, cariopcnose, citólise e coilocitose.

A freqüência das observações nas alterações celulares observadas pareceu ser um fator fundamental na comparação entre citologia em meio líquido e convencional. Observou-se uma tendência de menor sensibilidade para a citologia em meio líquido, quando comparada com a convencional para prevalências mais baixas (Tabelas 5 e 6). Possivelmente, algumas alterações celulares ficam mais evidentes na convencional e menos marcantes na líquida, o que poderia levar o citologista a temer resultados falsos negativos.

Em algumas preparações foram encontradas alterações celulares suficientes para classificá-las como lesões intraepiteliais cervicais, e em um caso, carcinoma escamoso invasor. Estes casos não foram incluídos nas análises estatísticas realizadas devido à escassez dos resultados obtidos. No entanto, como se pode observar na Figura 7, houve evidência na observação de critérios morfológicos relevantes como hiperromasia, cariomegalia, aumento da relação núcleo-citoplasma, irregularidades na distribuição da cromatina, irregularidade do contorno nuclear, pleomorfismo celular e disqueratose.

A maioria dos estudos atribui maior sensibilidade para a metodologia em meio líquido, tanto na detecção de LSIL, quanto HSIL, como pode ser demonstrado nos trabalhos de Wilbur et al., (1993), Bishop et al., (1998), Ring et al., (2002), Negri et al., (2003). Hodgson et al., (2005) e Longatto Filho et al., (2005). Este aumento na detecção em termos percentuais variou para LSIL desde 3,2% (RING et al., 2002), até 115,5% (HODGSON et al., 2005) e para HSIL variou desde 6% (BISHOP et al., 1998) até 37,5% (HODGSON et al, 2005). O aumento no diagnóstico de carcinoma foi observado em 25% por Bishop et al., (1998). No trabalho de Papillo et al., (1998) agruparam os resultados de HSIL e carcinoma, encontrando um aumento de 55,14% destes casos.

As áreas e os perímetros de células escamosas intermediárias, monitorados pelo programa *Image Tool for Windows*, em unidades pixel (bit), estão ilustrados

nas Tabelas 7 a 9. Não foi observada nenhuma diferença para as dimensões de área e perímetro em relação às preparações de citologia convencional, nas análises feitas para citologia em meio líquido com etanol 95% ($p > 0,05$). Porém, nas análises feitas para citologia em meio líquido com formaldeído 1% (Tabela 8), a área média e o perímetro citoplasmático das células escamosas intermediárias, foram menores que os do método convencional ($p < 0,05$). Não se encontrou diferenças estatisticamente significativas para a relação núcleo-citoplasma (1:23 no método convencional e 1:21 no meio líquido com formaldeído 1%; 1:29 no método convencional e 1:27 no meio líquido com etanol 95%), como ilustrado na tabela 9, ao se comparar a citologia em meio líquido e a metodologia convencional. No entanto, houve diferença significativa entre os grupos estudados, com uma tendência de se observar menor relação núcleo-citoplasma no grupo em que se comparou a citologia no meio líquido com formaldeído com a citologia convencional.

Esses resultados sugerem que o citoplasma, com maior ambiente aquoso, sofre maior contração com o formaldeído 1% que com o álcool 95%.

O aumento da preservação celular na citologia em meio líquido, pode induzir a avaliação errada, super valorizando as alterações celulares interpretadas como alterações atípicas ou displásicas, principalmente pela melhora de detalhes nucleares (HUTCHINSON et al., 1991, DAVEY et al, 2006). No trabalho de Lemay e Meisels (1999), para diminuir a tendência inicial de super avaliação, os citologistas fizeram um treinamento antes de analisar as preparações em meio líquido, isto ocorre principalmente pela melhor fixação e preservação de detalhes nucleares, com melhor visualização da cromatina, em especial pelo desvio temporário da normalidade com diminuição de componentes inflamatórios que obscurecem as células epiteliais.

Diversos pesquisadores (PAPILLO et al., 1998; BISHOP et al., 1998; BELINSON et al., 2001; OBWEGESER e BRACK, 2002; RING et al., 2002; CHEUNG et al., 2003; NEGRI et al., 2003; PEREIRA et al., 2003; HODGSON et al., 2005) encontraram algumas diferenças para o reconhecimento de objetos em material cérvico-vaginal na citologia em meio líquido, em comparação à citologia convencional. Existem vários fatores, entre os quais, a distribuição homogênea de células na lâmina, a redução de restos celulares, material proteináceo, leucócitos e ou hemácias, algumas vezes a redução na quantidade de microorganismos, os

menores índices de superposição de células, a qualidade da preservação e fixação das células, que podem influenciar nas qualidades morfotintoriais dos objetos a serem analisados. Relata-se, por exemplo, que na citologia em meio líquido as células se tornam mais arredondadas, pode haver um leve aumento da relação núcleo-citoplasma, e os índices de hiper cromasia podem ser diminuídos em relação à citologia convencional (PARKIN et al. 2005).

Os resultados obtidos a partir dos experimentos realizados neste trabalho sugerem que meios líquidos conhecidos como fixadores celulares, como por exemplo, soluções de etanol e de formaldeído, podem ser empregados na fixação e preservação de células epiteliais cérvico-vaginais. A metodologia empregada para a coleta de material e a preparação de esfregaços de material cérvico-vaginal foram eficientes para se obter boa celularidade e satisfatoriedade das amostras obtidas. No entanto, observou-se algumas limitações nas metodologias desenvolvidas, especialmente no que se refere à identificação de células endocervicais e histiócitos quando se empregou formaldeído 1%, bem como presença de artefatos por superposição de células em algumas amostras preparadas com etanol 95%. Desta forma, os resultados obtidos apontam para novos experimentos a serem realizados com os dois meios líquidos empregados e com líquidos apresentando novos componentes.

A citologia em meio líquido apresenta vantagens como a coleta e a forma de preparação das amostras, que garantem uma maior representatividade em relação à citologia convencional, mesmo com celularidade inferior (NEIDT, et al., 1996), o tempo de análise de citologia em meio líquido, é praticamente a metade do tempo da citologia convencional. A média do tempo de avaliação da citologia convencional em um estudo de Mcgoogan e Reith, (1996) é cerca de 6 min e 64 seg, enquanto que nas citologias em meio ThinPrep é 3 min 37 seg e CytoRich 3 min 11 seg, porém pela menor celularidade que a convencional, a análise requer mais concentração e pela qualidade de fixação e alteração morfológica causada pela metodologia de preparo, um maior treinamento.

A citologia em meio líquido nos EUA custa cerca de duas vezes mais, do que a citologia convencional, U.S. \$28,76 versus U.S. \$14,31, conforme demonstrado em trabalho de Hodgson et al., 2005.

O desenvolvimento de uma metodologia alternativa para citologia cérvico-vaginal em meio líquido, que seja simples e acessível economicamente para que

possa ser empregada em rastreamentos populacionais, será relevante para o desenvolvimento de países como o Brasil e para a prevenção e controle do câncer cervical.

7. CONCLUSÕES

7. CONCLUSÕES

Estudos sobre metodologias alternativas para citologia cérvico-vaginal em meio líquido, em comparação ao método convencional, em preparações feitas por coleta com escova cônica após a coleta convencional, fixação e preservação em meio líquido durante 1 a 24 h, centrifugação a 289 x g, realização de esfregaço circular do sedimento em lâmina, fixação por 30 min em etanol 95%, coloração de Papanicolaou e montagem com Entellan, permitem concluir que:

- A - Em amostras cujo meio líquido foi etanol 95%, obteve-se celularidade satisfatória, adequabilidade na identificação morfológica de células escamosas superficiais, intermediárias e parabasais, metaplásicas, endocervicais, polimorfonucleares, histiócitos, hemácias e linfócitos, bem como na análise morfométrica de células escamosas intermediárias; sensibilidade e especificidade satisfatórias para microorganismos e alterações celulares como pseudoeosinofilia, metacromasia, hiperqueratose, edema nuclear, halo perinuclear, grânulos querato-hialinos, citólise, cariopcnose, paraqueratose, cariólise, coilocitose e binucleação.

- B - Em amostras cujo meio líquido foi formaldeído 1% e que, após a centrifugação foram incubadas em etanol 95% durante 1 h com sedimentação espontânea, obteve-se celularidade satisfatória, adequabilidade na identificação morfológica de células de células escamosas superficiais, intermediárias e parabasais, metaplásicas, polimorfonucleares, hemácias e linfócitos, bem como na análise morfométrica de células escamosas intermediárias; sensibilidade e especificidade satisfatórias para microorganismos e alterações celulares como pseudoeosinofilia, metacromasia, halo perinuclear, grânulos querato-hialinos, hiperqueratose, edema nuclear, cariopcnose, citólise e coilocitose.

Considerando-se que, nas amostras preparadas com etanol 95% houve precipitação de material protéico que causou sobreposição de células, polimorfonucleares e hemácias, especialmente em materiais ricos em muco, polimorfonucleares ou hemácias. Considerando-se ainda, que nas amostras preparadas com formaldeído 1%, houve alterações em células endocervicais e

histiócitos que dificultaram a sua identificação; conclui-se que há necessidade de estudos complementares com estes e outros métodos, que possibilitem a proposição de métodos de citologia em meio líquido alternativas.

REFERÊNCIAS BIBLIOGRÁFICAS

REFERÊNCIAS BIBLIOGRÁFICAS

Agency for Health Care Policy and Research. Evidence report/technology assessment n° 5: evaluation of cervical cytology. Rockville, 1999. US **Departament of Health and Human Services AHCPR** publication n° 99-E010.

ALVES V.A.F. et al. Comparasion of manual and automated methods of liquid-based cytology. A morphologic study. **Acta Cytologica**. v 48, p. 187-193, 2004.

ARAKI, K.; RIFKIND, J.M. The rate od osmotic hemolysis. A relationship with membrane bilayer fluidity. **Biochima Biophysica Acta**. v. 645, p. 81-90,1981.

AUGUSTO, A. et al. Sobre a história natural do câncer do corpo uterino. Um estudo retro e prospectivo. **Jornal Brasileiro de Ginecologia**. v. 92, n.6, p.317-324. 1982.

AUSTIN, R.M.; RAMZY, I. Increased detection of epithelial abnormalities by liquid-based gynecologic cytology preparation: a review of acumulated data. **Acta Cytologica**. v. 42, p. 178-184, 1998.

ATKINSON, B. F; SILVERMAN, J. F. **Atlas de dificuldades diagnosticas en citopatologia**. Harcourt, 2000.

BELINSON, J. et al., Shanxi province cervical câncer screening study: a cross-sectional comparative trial of multiple thecniques to detect cervical neoplasia. **Gynecologic Oncology**, p. 439-444, 2001.

BENCROFT, J.D.; STEVENS, E. **Theory and practice of histological techniques**, Churchill Livingstone, 1990.

BETHESDA 2001. Disponível em <http://www.bethesda2001.cancer.gov.br>. Acesso 16 de fevereiro 2007.

BIBBO, M. **Comprehensive Cytopathology**, 2 ed. WB Saunders Company, 1997

BISHOP, J.W. Comparasion of the CytoRich system with conventional cervical cytology. Preliminary data on 2.032 cases from a clinical trial site. **Acta Cytologica**. v. 41, p. 15-23, 1997.

BISHOP, J.W.; BIGNER, H.S.; COLGAN, J.T.;HUSAIN, M.D.; HOWELL, P.L.; MCINTOSH, M.K.;TAYLOR, Q.D.; SADEGHI, H.M. Multicenter masked evaluation of AutocytePrep thin layers with matched convencional smears. Includind initial biopsy results. **Acta Cytologica**. v.42, p. 189-197, 1998.

BOLICK, R.D.; HELLMAN, M.S. Laboratory and efficacy assessment of the thinprep cervical cancer screening system. **Acta Cytologica**. v 42, p. 209-213,1998.

BOON, M.E.; GRAAFF, J.C.; RIETVELD, W.J. Analysis of five sampling methods of the preparation of cervical smears. **Acta Cytologica**. v.33, p.843, 1989.

BRASIL. Ministério da Saúde. Secretária de Assistência à Saúde. Instituto Nacional de Câncer – INCA. **Estimativas da incidência e mortalidade por câncer**. Rio de Janeiro: INCA. p.92, 2003.

BRASIL. Ministério da Saúde. **Portaria n. 92, de 2001**. Disponível em: <<http://www.saude.gov.br>> Acesso em 23 de abril de 2007.

British Columbia Agency Cervical Cancer Screening Program. 1999 annual report. Vancouver, **The Agency**, 2000.

CAPURRO, I.V.; ROJO, J. A E. et al. Programa de detección y control de cancer de cuello uterino en servicio de salud araucania sur. **Revista Chilena de Obstetricia y Ginecología**, v. 67, n.2, 2002.

CARVALHO, F.H.; RECCO-PIMENTEL, S.M. **A célula, 2001**. Manole, São Paulo, 2001.

CDC- CENTERS FOR DISEASE CONTROL AND PREVENTION. National Center for HIV, STD and TB Prevention. **Division of Sexually Transmitted Diseases**. Disponível em: <<http://www.cdc.gov/nchstp/dstd/dstdp.html>> Acesso em: 23 de fevereiro 2007.

CIBAS, E.S.; DUCATMAN, B.S. **Cytology: Diagnostic principles and clinical correlates**. W.B. Saunders Company, 1996.

CIBAS, E. S.; DEAN, B.; MAFFEO, N. et al. Quality assurance in gynecologic cytologic: the value of cytotechnologist – cytopathologist discrepancy logs. **American Journal of Clinical Pathology**, v. 115, p.512-516, 2001.

CHAN, E. L.; BRANDT, K.; et al. Comparasion of the effectiveness of polimerase chain reaction and enzyme immole/lunoassay in detecting *Chlamydia trachomatis* in different female genitourinary specimens. **Archives of pathology e Laboratory Medicine**. v. 124, 2000.

CHEUNG, A.N.Y. et al. Liquid -based cytology and conventional cervical smears. **American Cancer Society**. p.331-335, 2003.

DAS DORES, G.; TATOMARU, E.; et al. Aspectos atuais do rastreamento das lesões HPV induzidas e do câncer do colo uterino com métodos morfológicos e biomoleculares. **News Lab**. v.35, p. 196-204, 1999.

DAVEY, E. et al. Effect of study design and quality on unsatisfactory rates, cytology classifications, and accuracy in liquid-based versus conventional cervical cytology: a systematic review. **Lancet**, v. 367, p. 122-132. 2006.

FAVERO, P.R. **Estudo das proteínas de membrana e morfologia dos eritrócitos em doenças hemolíticas**. Curitiba, 1996. 119p. Dissertação (Mestrado em Bioquímica) Universidade Federal do Paraná.

FERENCZY, A.; FRANCO, E. Cervical-cancer screening beyond the year 2000. **The Lancet Oncology**. v. 2, p. 27-32. 2001.

FOCCHI, J; RIBALTA, J.C.L.; SILVA, L.D.C.G. **Câncer de colo uterino: importância, epidemiologia e fatores de risco. Tratado de Ginecologia**. 3º ed. São Paulo: Roca, 2000.

FREITAS, O.T.; BOLSANELLO, A. **Fundamentos de Citologia**, Livros técnicos e científicos Editora S.A. Rio de Janeiro, 1978.

GOMPEL, C. KOSS, L. G. **Citologia ginecológica e suas bases anatômicas**. 1 ed. São Paulo: Manole, 1997.

GRUPTA, P. K.; LEE, E. F.; et al. Cytologic investigations in Chlamydia infection. **Acta Cytologica**, v. 23, n.4, p.315-320, 1979.

GRUPTA, K. P.; BALOCH, W. Z.; BIBBO, M. Processing liquid-based gynecologic specimens. Comparison of the available techniques. **Acta Cytologica**, v.45, n.6, 995-998, 2001.

HINDMAN, D. R.; PAPLANUS, S.H.; WIENS, J.; SUCILI, T. N. The value of duplicate smears in cervical cytology. **Acta Cytological**, p. 41- 53, 1981.

HODGSON, W., KAPLAN, J.K., RODRIGUEZ, M., MCHALE, M.T., ROSE, S.G., ELKAS, C.J. The impact of converting to liquid-based cervical in a military population. **Gynecologic Oncology**. p. 1-5, 2005.

HOWEL, P.L. et al. The Autocyte preparation system for gynecologic cytology. **Acta Cytologica**. v.42, p.171-177, 1998.

HOFFKE, H. OTTO, K. SOOST, J.H. Cytomorphologic results of preparation experiments for monolayer deposition of cervical material. **The Journal of Histochemistry and Cytochemistry**. v. 27, p. 19-24, 1979.

HUTCHINSON, M.L, CASSIN, C.M. BALL, H.G. The efficacy of an automated preparation device for cervical cytology. **American Journal of Clinical Pathology**. v.96, p. 300-305,1991.

HUTCHINSON, M.L; AGARWAI, P.; BERGER, B.; CIBAS ES. A new look at cervical cytology: ThinPrep multicenter trial results. **Acta Cytologica**, v. 36, p. 499-504, 1992.

HUTCHINSON, M.L; ISENSTEIN, L.M.; GOODMAN, A; et al. Homogeneous sampling accounts for the increased diagnostic accuracy using the Thin Prep processor. **American Journal of Clinical Pathology**. v.101, p.215, 1994.

INSTITUTO NACIONAL DO CÂNCER (INCA) Disponível em: < www.inca.gov.br> Acesso em: 20 de maio de 2007.

JUNQUEIRA, L.C.; CARNEIRO, J. **Biologia celular e molecular**. Guanabara Koogan, Rio de Janeiro, 1991.

KIMBERLEY, D.; IOFFE, B.O.; PUSZKIEWICZ, C.T.; SAUVEGEOT, J. Effect of cellularity on the sensitivity of detecting squamous lesions in liquid-based cervical cytology. **Acta cytologica**, v. 47, p. 605-610, 2003.

KLINKHAMER, J.J.M.P; MEERDING, J.W.; ROSIER, M.W.F.P.; HANSELAAR, M.J.A Liquid-based cervical cytology. A review of the literature with methods of evidence-based medicine. **Cancer Cytopathology**. p. 263-271. 2003.

KOSS, L. G. The Papanicolaou test for cervical cancer detection. A triumph and a tragedy. **The Journal American of Medical Association**. v. 22, n 5, p. 737-743, 1989.

KOSS, L. G. **Diagnostic cytology**. 4th ed. Philadelphia: J. B. Lippincott Company, 1992.

KOSS, L.G.; MELAMED, M.R. Koos **Diagnostic cytology and its histopathology bases**. 5th ed. Philadelphia: J. B. Lippincott Company, 2006.

KURMAN, R.J.; SOLOMON, D. **The Bethesda System for reporting cervical vaginal cytologic diagnoses: definitions, criteria and explanatory notes for the terminology and specimen adequacy**. New York. Spring-Verlag, 1994.

KURMAN, R.J.; SOLOMON, D. **O Sistema Bethesda para o relato de diagnóstico citológico cervicovaginal**. Revinter, 1997.

KUMAR, V.; ABBAS. K.A; FAUSTO, N. **Robbins e Cotran: Patologia: Bases Patológicas das Doenças**. Elsevier, 7^o ed. 2005.

LARA-TORRE, T.; PINKERTON, J.S. Accuracy of detection of *Trichomonas vaginalis* organisms on a liquid-based Papanicolaou smear. **America Journal Obstetrics Gynecology**. p.354-356. 2003.

LAVERTY, C.R.A.; THURLOE, J.K.; REDMAN, N.L.; FARNSWORTH, A. An Australian trial of ThinPrep. A new cytopreparatory technique. **Cytopathology** v. 6, p. 140-148, 1995.

LEE, R.L.; ASHFAQ, B.; BIRDSONG, G.G.; CORKILL, M.E., MCINTOSH, K.M.; INHORN, S.L. Comparison of conventional Papanicolaou smears and fluid-based thin layer system for cervical cancer screening. **Obstetrics Gynecology**. v.90, p.278-284, 1997.

LEMAY, C.; MEISELS, A. 100% rapid escreening for quality assurance. **Acta Cytologica**, Chicago, v. 43, p.86-88, 1999.

LEONART, M. S. S.; GRANATO, E. S; NASCIMENTO A J., HASHIMOTO, Y; LEONART, R. Solução preservadora de eritrócito para controle de qualidade do eritrograma. **Revista Brasileira de Análises Clínicas**. v. 18, p. 7-12, 1986.

LEONART, M. S. S.; SILVA, E. L.; STINGHEN, et al. Amostra para controle de qualidade do eritrograma estável durante 100 dias. **Revista Brasileira Análises Clínicas**, Rio de Janeiro: v.21, p.111-113, 1989 a.

LEONART, M. S. S.; NASCIMENTO A J., et al. Effect of vitamin E on red blood cell preservation. **Brazilian Journal of Medical Biological Research**, v.22, p85-86, 1989 b.

LIRA NETO, J. B. **Atlas de citopatologia e histologia do colo uterino**. Medsi. Rio de Janeiro. 2000.

LONGATTO FILHO, A; SILVA FILHO, A.M. **Colo uterino e vagina: processos inflamatórios, aspectos histológicos, citológicos e colposcópicos**. 1° ed. Rio de Janeiro: Revinter, 2000.

LONGATTO FILHO, et al., DCS liquid-based system is more effective than conventional smears to diagnosis of cervical lesions: study in high-risk population whit biopsy-based confirmation. **Gynecologic Oncology**, v. 97, p. 497-500, 2005.

MARTINS, N.V; PEREIRA, E.G. **Conhecendo o HPV: patologia do trato genital inferior, colposcopia e cirurgia de alta frequência**. 1° ed. São Paulo: Frôntis: 2000.

MARTIN-HIRSCH, P.; LILFORD, R.; JARVIS, G. KITCHENER, H.C. Efficacy of cervical-smear collection devices. **LANCET**, n. 354, p. 1763. 1999.

MELAMED, M. R.; Rescreening for quality control in cytology. **Acta Cytologica**, v 40, p.12-13, 1996.

MEISELS, A; MORIN, C. **Cytopathology of uterus**. Chicago: ASCP Press, 1997.

MCGOOGAN, E.; COLGAN, J.T.; RAMZY, I. et al. Cell preparation and criteria for sample adequacy. **Acta Cytologica**. v 42, p. 25-32, 1998.

MCGOOGAN, E.; REITH, A. Would monolayers provide more representative samples and improved preparations for cervical screening? Overview and evaluation of systems available. **Acta Cytologica**. v. 40, p. 107-118, 1996.

MONSONEGO, F.E., **New developments in cervical cancer screening and prevention**. 1ed. London: Blackell science, 1997.

MONTZ, F.J.; FREDERIC, L. B.; RISTOW E. R.; CORNELISON, T. Impact of increasing Papanicolaou test sensitivity and compliance: a modeled cost and outcomes analysis. **Obstetrics e Gynecology** v. 97, n° 5, p. 781-788, 2001.

NANDA, K.; MCCRORY, D. C.; MYRES, E. R. et al. Accuracy of the Papanicolaou test in screening for and follow-up of cervical cytologic abnormalities: a systematic review. **Annals of Internal Medicine** v. 132, p.810-819, 2000.

NAYLOR, B. The century for cytopathology. **Acta Cytologica** v. 44, p. 709-725, 2000.

NEGRI, G. et al., ThinPrep versus conventional Papanicolaou smears in the cytologic follow-up of women with equivocal smears. **American Cancer Society**, p. 342-345, 2003.

NEIDT, G.W., CONNOR, A., GALLO, L., LUFF, R. Improved detection of premalignant/malignant disease of the cervix: Two slides really are better than one: One laboratory's experience with over 4,5 million Pap smears. **Acta Cytologica**. v 40, pg. 1024, 1996.

OBWEGESER, J.H.; BRACK, S. Does liquid-based technology really improve detection of cervical neoplasia? A prospective, randomized trial comparing the Thin Prep pap test with the conventional pap test, including follow-up of HSIL cases. **Acta Cytologica**. v.45, p. 709-714, 2001.

ORGANIZACIÓN PANAMERICANA DE LA SALUD. **Manual de normas y procedimientos para el control del cáncer de cuello uterino**. Washington: OPAS; 1990.

PANÚCO, C. A. B.; RODRÍGUEZ, I.D; et al. Detection of *Chlamydia trachomatis* in pregnant women by the Papanicolaou technique, enzyme immunoassay and polymerase chain reaction. **Acta Cytologica**, v.44, n.2, 114-123, 2000.

PAPANICOLAOU, G. N. New cancer diagnosis. **Proceedings of the Third Race Betterment Conference**, New York, 1928.

PAPANICOLAOU, G.N.; TRAUT, H. F. **Diagnosis of uterine cancer by the vaginal smear**. New York: Commonwealth fund, 1948.

PAPILLO, L. J.; ZARKA, A M.; JOHN, S. L. T. Evaluation of the Thinprep Pap test in clinical practice. A seven-month, 16.314 case experience in Northern Vermont. **Acta Cytologica**. v.42, 203-208, 1998.

PARAISO, M.F.R.; BREADY, K.; HELMCHEN, R. et al. Evaluation of the endocervical cytobrush and cervix-brush in pregnant women. **Obstetric Gynecology** v.84, p 539, 1994.

PEREIRA, S. M. M. et al. Cellularity evaluation in liquid-based cytology preparations. **Revista Instituto Adolfo Lutz**, v. 62, p. 35-39, 2003.

PARKIN, D.M.; BRAY, J.; FERLAY P. Global cancer statistics. **Cancer Journal of Clinical** v.55, p. 74-108, 2005.

PUNDEL, J. P.; LICHTFUS, C. Modifications de la coloration cytologique des frottis vaginaux à l'hématoxyline-Shorr. **Gynaecologia** v.144, p. 58-60, 1957.

RAMMOU-KINIA, R.; ANAGNOSTOPOULOU, I.; GOMOUSA, M.; Comparasion of spatula and nonsaptula methods for cervical sampling. **Acta Cytologica**. v. 35, p. 69-74, 1991.

REICHLIN, M. Use of glutaraldehyde as a coupling agent for proteins and peptides. **Method Enzymologist**. New York: v. 70, p. 159-165, 1980.

RENSHAW, A A; MODY, R.D.; MOLLY, W.; BENTZ, S.J.; COLGAN J.T. The significance of certification in liquid-based cytology and performance in the College of American pathologistis interlaboratory comparison program in cervicovaginal cytopathology. **Archives of Pathology and Laboratory Medicine**. v. 130, p. 1269-1272, 2006.

RING, M. et al., Evaluation of liquid-based cytology in cervical screening of high-risk populations: a split study of colposcopy and genito-urinary medicine populations. **Cytopathology**. p, 152-159, 2002.

RUBIN. E.; FARBER, J.L. **Patologia**. 3 ed Rio de Janeiro: Guanabara Koogan, 1999.

SABATINI, D.D.; BENSCH, K.; et al. R.J. Citochemistry and electron microscopy. The preservation of celular ultrastructure and enzymatic activity by aldeyde fixation. **Journal of Cell Biology**, New York : v.17, p.19-58, 1963.

SINGER, A; MONAGHAN, J. M. Colposcopia – **Patologia e Tratamento do Trato Genital Inferior**. 2 ed. Revinter. Rio de Janeiro, 2002.

SOLOMON, D.; NAYAR, R. **Sistema bethesda para citopatologia cervicovaginal**. 2.ed.Rio de Janeiro: Revinter, 2001.

STEVENS, A J.; LOWE, J. **Patologia**, São Paulo, 2001.

TABBARA, S.O., HORBACH, N., SIDAWY, M.K., The adequacy of the one-slide cervical smear in the detection of squamoous intraepithelial lesions. **American Journal Clinical Pathology** v.101, p. 647-650, 1994.

TAKAHASHI, M. **Atlas Colorido de Citologia do Câncer**. 2.ed. São Paulo: Editora Manole, 1981.

TAKAHASHI, M.; NAITO, M. Applications of the cytorich monolayer preparations system for cervical cytology: a prelude to automated primary screening. **Acta Cytologica**. v. 41, p.1785-1789. 1997.

THE BETHESDA COMMITTEE. The Bethesda System for reporting cervical/vaginal cytologic diagnosis. **Acta Cytologica**, v.37, p.115-124, 1993.

VAN DYCK, E., MEHEUS, A. Z.; **Diagnóstico de laboratorio de las enfermedade de transmisión sexual**. Genebra: Organización mundial de la Salud, 2000.

VASSILAKOS, P. GRIFFIN, S.; MEGEVAND, E, e CAMPANA, A. Cytorich liquid-based cervical cytologyc test: screening results in a routine cytopathologyc service. **Acta cytologica**, v.42, p.51-55, 2000.

VELASCO, J. Citologia líquida. **VPH Hoje**. v. 1, p.8-9. 2001

WALBOOMERS, J.M.; JACOB M.V.; MANOS M.M. Human Papilomavirus is a necessary cause of invasive cervival wordlwide. **Journal Pathology** v.189, p.12-19, 1999.

WILBUR, D.C. et al. Clinical trials demonstrate an increased detection rate of abnormal cervical cytologic specimens. **American Journal of Clinical Pathology**. p. 209-214. 1993.

WORLD HEALTH ORGANIZATION. Cytological screening in the control of cervical cancer: technical guidelines. Geneva: WHO; 1988.